

حاملگی خارج از رحم بعد از دو بار بستن لوله‌های رحمی: گزارش موردی

چکیده

فریده کی‌پور^{۱*}
ایلاتا ناقی^۲

۱- گروه آموزشی زنان و زایمان، دانشگاه علوم پزشکی تهران، بیمارستان شهید اکبرآبادی، تهران، ایران.
۲- پزشک عمومی، دانشگاه علوم پزشکی شهید بهشتی، تهران، ایران.

* نویسنده مسئول: تهران، بیمارستان شهید اکبرآبادی، مولوی، باغ فردوس
تلفن: ۰۲۱-۵۵۶۳۰۸۵۸
E-mail: f-keypoor@sina.tums.ac.ir

تاریخ دریافت مقاله: ۱۳۹۱/۰۵/۲۱ تاریخ پذیرش: ۱۳۹۱/۰۸/۱۷

زمینه: بستن لوله‌های رحمی روش موثر و دائمی پیشگیری از حاملگی است و می‌توان در حین سزارین یا بلافاصله بعد از زایمان انجام داد. یکی از عوارض نادر آن حاملگی خارج رحمی است. حاملگی خارج از رحمی علت اصلی مرگ مادر در سه ماهه اول بارداری است.

معرفی بیمار: خانم ۳۳ ساله به علت درد لگن، لکه‌بینی، تاخیر قاعدگی مراجعه کرد. در معاینه شکم حاد جراحی تشخیص داده شد. در سونوگرافی، ساک حاملگی در کاویته رحم مشهود نبود و در ادنکس راست همراه قطب جنینی (Fetal pole) دیده می‌شد. $\beta\text{-HCG} = 2840 \text{ mIU/ml}$ بود و بیمار مورد لاپاراتومی قرار گرفت. حاملگی خارج رحم تشخیص داده شد. بیمار علی‌رغم دو نوبت بستن لوله‌های رحمی باردار شده بود. یک‌بار حاملگی داخل رحمی سه سال پس از بستن لوله‌های رحمی به‌روش پامروی و نوبت دوم حاملگی خارج رحمی ۹ ماه بعد از توبکتومی به‌روش پارکلند (Parkland) اتفاق افتاد.

نتیجه‌گیری: باید حاملگی خارج رحم پس از بستن لوله‌های رحمی به‌عنوان تشخیص افتراقی شکم حاد جراحی در نظر گرفته شود. هر خانمی در سن باروری با خون‌ریزی واژینال، درد لگن و تاخیر پریود باید از نظر حاملگی بررسی شود. مکانیسم‌هایی که امکان حاملگی پس از بستن لوله‌های رحمی را مطرح می‌کند، تشکیل فیستول یا آناستوموز مجدد است.

کلمات کلیدی: توبکتومی، حاملگی خارج از رحم، پارکلند، پامروی.

مقدمه

معرفی بیمار

خانم ۳۳ ساله با سابقه چهار زایمان طبیعی به‌دلیل خون‌ریزی واژینال، تاخیر قاعدگی و درد در قسمت راست و تحتانی شکم به بیمارستان شهید اکبرآبادی تهران در زمستان ۱۳۹۰ مراجعه کرد. در معاینه شکم حاد جراحی تشخیص داده شد. هموگلوبین $7/8 \text{ g/dl}$ ، نبض 100 در دقیقه، تنفس 18 در دقیقه، فشارخون $90/60 \text{ mmHg}$ ، هورمون گنادوتروپین کوریونی انسانی ($\beta\text{-HCG} = 2840 \text{ mIU/ml}$) بود.

بستن لوله‌های رحمی (Tubal ligation) روش مطمئن و دائمی پیشگیری از حاملگی است. احتمال شکست چهار در 1000 مورد می‌باشد. بستگی به‌روش بستن لوله- تکنیک جراحی و سن بیمار در موقع عقیم‌سازی دارد.^۱ یک‌سوم بارداری‌ها به‌دنبال توبکتومی به حاملگی خارج رحم منجر می‌شوند که 10% کل حاملگی‌های خارج رحم را در برمی‌گیرد.^۲

بحث

لانه گزینی زایگوت در مکانی غیر از اندومتر حاملگی خارج از رحم محسوب می‌گردد.^۳ عواملی که عبور تخم بارور شده را به تعویق می‌اندازند در ایجاد این بیماری نقش دارند از جمله:

سابقه جراحی قبلی بر روی لوله (توبکتومی)،^{۳،۴} عفونت منتشر لگنی (Pelvic Inflammatory Disease, PID) به خصوص ابتلا به میکروارگانسیم کلامیدیا را می‌توان نام برد.^۳ افزایش حاملگی خارج رحم به دنبال تکنیک‌های کمک باروری شاید به دلیل فاکتورهای لوله‌ای ایجادکننده‌ی نازایی باشد که احتمال در انتقال زایگوت را باعث می‌شود.^۳ استفاده از هر نوع روش ضد بارداری احتمال حاملگی خارج رحمی را کم می‌کند چون میزان کلی حاملگی کم‌تر می‌شود. در صورت شکست برخی روش‌های ضد بارداری چون بعضی انواع لوله بستن، قرص‌های ضد بارداری پروژستینی (مینپیل) - ای‌بودی احتمال حاملگی خارج رحم نسبت به حاملگی داخل رحمی افزایش می‌یابد.^۳

بارداری بعد از بستن لوله‌های رحمی به ندرت اتفاق می‌افتد. در مطالعات مشابه حاملگی تخمدانی پس از TL، بارداری هتروتوپیک بعد از بستن لوله‌های رحمی، حاملگی لوله‌ای هشت سال پس از توبکتومی گزارش شده است.

در مطالعه Hulka ریسک حاملگی خارج از رحم پس از بستن لوله‌های رحمی را به تکنیک TL ارتباط می‌دهند.^۵ بیش‌ترین احتمال را روش الکتروکوالاسیون (تخریب قطعه‌ای از لوله رحمی با استفاده از جریان الکتریکی تک قطبی یا دوقطبی ضمن لاپاروسکوپی) ذکر می‌کنند. در تحقیق دیگری Grubb GS تاکید کرده است بستن لوله‌های رحمی باید در فاز فولیکولر صورت گیرد تا از وقوع بارداری در فاز لوتئال (Luteal pregnancy) ممانعت به عمل آید.^۵ در بررسی که ما به عمل آورده‌ایم بارداری بعد از دو بار بستن لوله‌های رحمی با دو روش متفاوت گزارش نشده است.

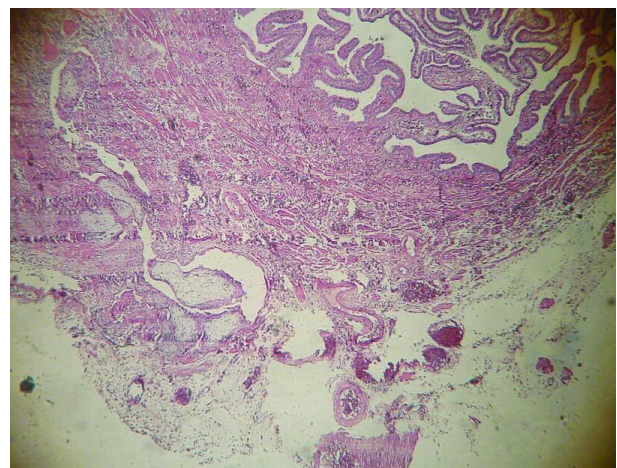
مکانیسم احتمالی بروز حاملگی خارج رحم بعد از توبکتومی بازسازی غیرطبیعی لومن لوله (Recanalization) و تشکیل فیستول در فضای بین لوله و پریتوتن (Uteroperitoneal fistula) می‌باشد. اسپرم قادر به عبور از این ناحیه است ولی زایگوت نمی‌تواند از قسمت مسدود شده لومن لوله بگذرد.^{۶،۷} حاملگی خارج رحم ممکن است

در سونوگرافی که به صورت پرتابل انجام شد، رحم به ابعاد نرمال، داخل حفره اندومتر شواهدی به نفع ساک حاملگی دیده نشد. هر دو تخمدان حجم و اکوی نرمال داشتند. حلقه اکوژن با مرکز اکوفری به قطر ۱۶ میلی‌متر در قسمت لترال تخمدان راست دیده شد و حاوی قطب جنینی بود. ضربان قلب جنین رویت نشد. مایع آزاد در کلدوساک خلفی مشاهده شد.

بیمار مورد لاپاراتومی قرار گرفت، ۴۰۰ میلی‌لیتر خون و لخته در کلدوساک خلفی وجود داشت. لوله سمت راست متورم و دارای توده‌ای به ابعاد ۳×۴cm بود. هماتوسالپنکس در دیستال سمت بسته شده‌ی لوله دیده می‌شد. سالپنژکتومی دو طرف انجام شد. در گزارش پاتولوژی، کوریونیک ویلی (Chorionic villi) در لوله سمت راست مشاهده گردید.

تاریخچه: این بیمار روز بعد از زایمان سومین فرزندش تحت عمل توبکتومی به روش پامروی (Pomeroy sterilization) قرار می‌گیرد. سه سال بعد باردار می‌شود. حاملگی داخل رحمی منجر به زایمان واژینال جنین ترم و سالم می‌شود. روز پس از زایمان برای بار دوم لوله‌های فالوپ دو طرف بسته می‌شود. (Post partum tubal ligation) که روش به کار برده شده پارکلند بوده است.

بیمار ۹ ماه بعد از توبکتومی مجدد باردار می‌شود. این بار حاملگی خارج از رحمی بود.



شکل ۱: حاملگی خارج از رحم مشاهده "Chorionic Villi" در لومن لوله مشخصه حاملگی لوله‌ای است

وقتی سطح سرمی β -HCG به $2000-1500$ mIU/mL برسد باید ساک داخل رحمی دیده شود.^{۱۰،۱۱}

در حاملگی داخل رحمی به‌طور معمول انتظار می‌رود ظرف مدت ۴۸ ساعت سطح سرمی HCG ۶۶٪ افزایش یابد.^۸ افزایش کم‌تر از ۵۳٪ در مدت ۴۸ ساعت دلالت بر حاملگی غیرطبیعی می‌کند.^{۱۰} سرعت افزایش β -HCG در EP آهسته‌تر از حاملگی طبیعی و سرعت کاهش آن از سقط خودبه‌خودی کندتر می‌باشد.^۹ زمان دو برابر شدن سطح سرمی HCG در EP گاهی بیش‌تر از هفت روز طول می‌کشد.^۸ وجود ساک حاملگی در یکی از آدنکس‌ها همراه قطب جنینی با ضریب قلب جنین، یافته اختصاصی EP در سونوگرافی است و در ۱۷-۱۰٪ موارد EP دیده می‌شود.^{۹،۱۰}

مشاهده توده در آدنکس مجزا از تخمدان احتمال EP را مطرح می‌کند. توده آدنکس (Adnexal mass) در ۶۴٪ موارد یک توده غیرهموژن، در ۲۲٪ موارد به‌صورت یک ساک خارج رحمی با یک حلقه هیپراکو (Adnexal rings) و یا یک ساک خارج رحمی با یا بدون فعالیت قلب جنین می‌باشد.^۹

توده آدنکس در موارد غیر EP از جمله کوریوس لوتئوم، اندومتريوما، هیدروسالپینکس می‌تواند دیده شود. وجود توده آدنکس در حضور HCG مثبت و رحم خالی (بدون ساک حاملگی) تشخیص EP را مطرح می‌کند.^۹ مایع آزادیاخته غیراختصاصی است. وجود مقدار زیاد مایع آزاد (هموپریتون) پارگی لوله را مطرح می‌کند.^۹

یافته‌های داپلر رنگی واژینال: تشخیص EP براساس دیدن جریان پری‌تروفوپلاستیک آدنکسال است که به‌صورت فسوی پرسرعت، کم‌مقاومت جدای از تخمدان بیان می‌شود.^{۹،۱۰} به‌کار گرفتن داپلر رنگی همراه با سونوگرافی ترانس واژینال موجب افزایش حساسیت در تشخیص EP در موارد انتخاب شده‌ای می‌گردد که جنین زنده در آدنکس شناسایی نمی‌شود.^۹

مطالعات نشان می‌دهند استفاده از یافته‌های داپلر رنگی واژینال، درصد تشخیص EP و حاملگی داخل رحمی را، در مقایسه با سونوگرافی ترانس واژینال زیاد می‌کند.^{۹،۱۰} هرچند بستن لوله‌های رحمی یک روش قطعی و دائمی پیش‌گیری از حاملگی محسوب می‌گردد، ولی احتمال شکست وجود دارد. وقوع حاملگی داخل رحمی و خارج از رحمی حتی سال‌ها پس از توبکتومی (TL) وجود دارد. هر خانم جوانی که در سنین باروری با درد ناحیه تحتانی و

بلافاصله بعد از توبکتومی اتفاق نیفتد و سه سال یا بیش‌تر بعد از عمل استریلیزاسیون رخ دهد.^۸ احتمال شکست بستن لوله‌های رحمی پس از زایمان واژینال (Post partum TL) به‌دلیل ادم و احتقان لوله‌های فالوپ به‌دنبال حاملگی و بسته نشدن کامل لومن می‌باشد. می‌توان با چندبار دوشیدن لوله‌های فالوپ قبل از گره‌زدن، احتمال شکست استریلیزاسیون بعد از زایمان را کاهش داد.^۶

روش‌های متعددی برای توبکتومی پس از زایمان وجود دارد از جمله روش پامروی (Pomeroy method)، تکنیک ایروینگ و یوشیدا (Irving and Uchida techniques) و روش پارکلند (Parkland method).

روش پامروی (Post partum partial salpingectomy): ساده‌ترین روش با کارایی کافی است احتمال شکست یک الی چهار در ۱۰۰۰ مورد است.^{۱-۳}

روش پارکلند طوری پایه‌ریزی شده است که دو سر بریده‌شده لوله مانند روش پامروی با هم در تماس نزدیک نباشند. احتمال شکست کم‌تر از ۱/۴۰۰ است.^{۱-۳}

در زمان بستن لوله‌های رحمی باید تمام مسیر لوله تا فیمبریا به‌دقت بررسی شود و به‌طور اشتباه لیگمان گرد به‌جای لوله فالوپ بسته نشود.^۳ تریاد درد لگن و شکم، خون‌ریزی واژینال یا لکه‌بینی، به‌دنبال آموره جزء علائم بالینی حاملگی خارج رحمی است.^۸

در معاینه بالینی اولویت با ارزیابی وضعیت همودینامیک بیمار است. هیپوتانسیون و تاکی‌کاردی احتمال پارگی لوله و نیاز به جراحی را مطرح می‌کند.^۹ بسیاری از علائم و نشانه‌ها قبل از پارگی لوله فالوپ و بروز خون‌ریزی داخل پریتون غیراختصاصی هستند.^۹

در ۵۰٪ موارد حاملگی خارج رحمی توده آدنکس قابل لمس است و حساسیت در لمس سرویکس در همه موارد این بیماری وجود ندارد.^۹ تاریخچه و معاینه فیزیکی ممکن است پزشک را به تشخیص نهایی نرساند.^۸ هر زن در سن باروری که با درد لگنی، خون‌ریزی واژینال و تاخیر پرئود مراجعه کند، باید از نظر حاملگی بررسی گردد حتی اگر سابقه توبکتومی داشته باشد و حاملگی خارج رحمی در تشخیص افتراقی در نظر گرفته شود.^۹

استفاده از سونوگرافی ترانس واژینال و آزمایش تیتراژ گنادوتروپین انسانی به‌تشخیص کمک می‌کنند.^۹ β -HCG در روز ۲۳ قاعدگی یا ۹ روز بعد از اوولاسیون در خون قابل اندازه‌گیری است.^{۱۰}

اگر علائم بالینی و پاراکلینیک شکم حاد (Acute abdomen) وجود داشته باشد باید در تشخیص افتراقی حاملگی خارج از رحمی در نظر گرفته شود.

چپ شکم (Left Lower Quadrant, LLQ) یا درد سمت راست و تحتانی شکم (Right Lower Quadrant, RLQ)، تاخیر پرپود و خونریزی واژینال مراجعه می‌کند باید از لحاظ حاملگی بررسی شود.

References

- Peterson H, Pollack A, Warshaw J. Tubal sterilization. In: Rock J, Jones HW III. *TeLinde's. Operative Gynecology*. 10th ed. Philadelphia, PA: Williams and Wilkins; 2011. p. 611-22.
- Jamal AS. Medical management of ectopic pregnancy. *Iranian J Gynecol Obstet* 2011;5(4):51-3. [Persian]
- Cunningham FG, Leveno KJ, Bloom SL, Hauth JC, Rouse DJ, Spong CY. Ectopic pregnancy. In: Cunningham FG, Leveno KJ, Bloom SL, Hauth JC, Rouse DJ, Spong CY, editors. *Williams Obstetrics*. 23rd ed. New York, NY: McGraw Hill; 2010. p. 238-46.
- Peterson HB, Xia Z, Hughes JM, Wilcox LS, Tylor LR, Trussell J. The risk of ectopic pregnancy after tubal sterilization. U.S. Collaborative Review of Sterilization Working Group. *N Engl J Med* 1997; 336(11):762-7.
- Grubb GS, Peterson HB. Luteal phase pregnancy and tubal sterilization. *Obstet Gynecol* 1985;66(6):784-8.
- Shah JP, Parulekar SV, Hinduja IN. Ectopic pregnancy after tubal sterilization. *J Postgrad Med* 1991;37(1):17-20.
- Seeber BE, Barnhart KT. Ectopic pregnancy. In: Gibbs RS, Karlan BY, Haney AF, Nygaard I, editors. *Danforth's Obstetrics and Gynecology*. 10th ed. Philadelphia, PA: Lippincott Williams and Wilkins; 2008. p. 73-6.
- Speroff L, Fritz MA. Family Planning, Sterilization, and Abortion. In: Speroff L, Fritz MA, editors. *Clinical Gynecologic Endocrinology and Infertility*. 8th ed. Philadelphia, PA: Lippincott Williams and Wilkins; 2011. p. 921-5.
- Stovall TG. Early pregnancy loss and ectopic pregnancy. In: Berek JS, Novak E. *Berek and Novak's gynecology*. 15th ed. Philadelphia, PA: Lippincott Williams and Wilkins; 2012. p. 628-31.
- Levine D. Ectopic pregnancy. In: Callen PW, editor. *Ultrasonography in Obstetrics and Gynecology*. 5th ed. Philadelphia, PA: Saunders Elsevier; 2008. p. 1021-36.

Ectopic pregnancy after two times tubal ligation: a case report

Farideh Keypour M.D.^{1*}
Ilana Naghi M.D.²

1- Department of Obstetrics & Gynecology, Akbarabadi Teaching Hospital, Tehran University of Medical Sciences, Tehran, Iran.
2- General Practitioner, Shahid Beheshti University of Medical Sciences, Tehran, Iran.

Abstract

Received: August 11, 2012 Accepted: November 07, 2012

Background: Tubal sterilization is the permanent and effective contraception method. This can be performed at any time, but at least half are performed in conjunction with cesarean or vaginal delivery and are termed puerperal. The most complication after tubal ligation is ectopic pregnancy. Ectopic pregnancy is the leading cause of maternal death in first trimester.

Case presentation: We present a 33 years old woman gravida5, para4, all normal vaginal delivery, presented with complaints of delayed menstrual period, pelvic pain and spotting. She underwent tubal ligation for two times. For the first time she had puerperal Pomeroy tubal sterilization after third child delivery. Intra uterine pregnancy occurred three years later. One day after vaginal delivery of fourth child, she underwent post partum tubal ligation with the Parkland method. Tubal pregnancy occurred nine months later. Physical examination identified acute abdomen. Pelvic ultrasound showed no gestational sac in uterine cavity. The sac with fetal pole was in right adnexa. Beta-HCG was 2840mIU/ml. She underwent laparotomy. Surgical management included salpingectomy with cornual resection in both sides. The surgery identified Ectopic pregnancy.

Conclusion: Any symptoms of pregnancy in a woman after tubal ligation must be investigated; an ectopic pregnancy should be excluded. Ectopic pregnancy must be considered, in any woman with lower abdominal pain, missed period and vaginal bleeding. Conception after tubal sterilization can be explained by fistula formation and recanalization of fallopian tube.

Keywords: Acute abdomen, ectopic pregnancy, parkland method, pomeroy method, tubal ligation.

* Corresponding author: Moolavi St.,
Bagh Ferdows, Tehran, Iran.
Tel: +98-21-55630858
E-mail: f-keypour@sina.tums.ac.ir