

همراهی کیست هیداتید ریه با عفونت قارچی: گزارش موردی

تاریخ دریافت مقاله: ۱۳۸۷/۰۳/۱۹ تاریخ پذیرش: ۱۳۸۷/۰۶/۲۰

چکیده

زمینه و هدف: کیست هیداتید ریوی بیماری نادری است که می‌تواند با ایجاد کاویته، زمینه را برای عفونت قارچی آماده‌سازد. آسپرژیلوما به‌رشد ساپروفیت گونه اسپرژیلوس (شایع‌ترین عامل) با تجمع رشته‌های قارچ به‌شکل توپ در کاویته از پیش شکل‌گرفته به‌ویژه در پارانشیم ریه گفته می‌شود. **معرفی بیمار:** مرد ۲۸ ساله‌ای بدون بیماری زمینه‌ای با سیر دو ماهه علائم تنفسی با دیسترس تنفسی و هیدروپنوموتوراکس وسیع توراکوستومی لوله‌ای شد و به‌علت کیست هیداتید عارضه‌دار، تحت توراکتومی و لوکتومی قرار گرفت. هیستوپاتولوژی کیست هیداتید همراه با تجمع کلافه‌های قارچی درون کاویته در زمینه واکنش گرانولومایی بود. **نتیجه‌گیری:** در تشخیص افتراقی علائم تنفسی در زمینه کاویته سگمان‌های تحتانی ریوی، کیست هیداتید ریوی با آلودگی قارچی، در مناطق اندمیک، می‌باشد. درمان جراحی و بستن حفره کیست تخلیه شده (کاپیتوناز) بوده و روشی در جلوگیری از آلودگی ثانوی می‌باشد.

کلمات کلیدی: کیست هیداتید، عفونت قارچی، هیدروپنوموتوراکس.

اسماعیل حاجی نصراله*

سید هوتن علوی، سید امیر موسویان

گروه جراحی عمومی، بیمارستان لقمان حکیم

دانشگاه علوم پزشکی شهید بهشتی

* نویسنده مسئول: تهران، خیابان مخصوص، بیمارستان
لقمان حکیم
تلفن: ۵۵۴۱۹۳۹۰
email: e.hajinasrollah@gmail.com

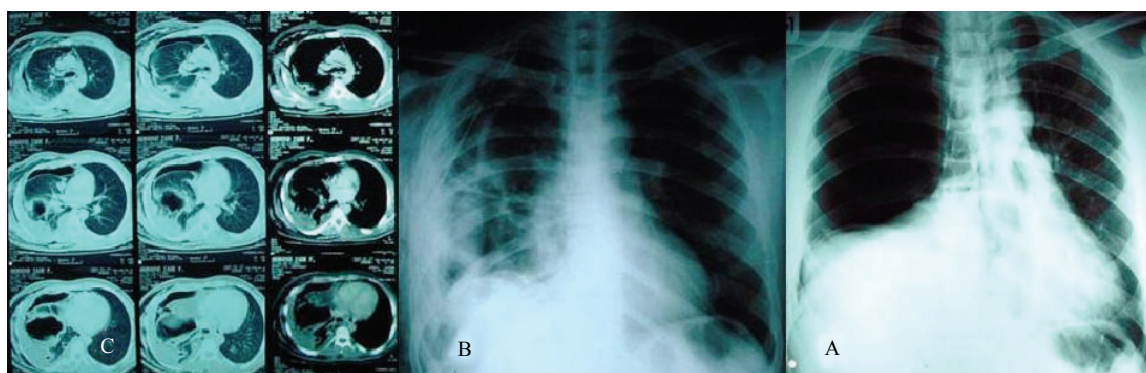
مقدمه

کیست هیداتید (Hydatid cyst) یک بیماری منتقل‌شونده از حیوانات می‌باشد که به‌طور شایع توسط *Echinococcus Granulosus* ایجاد می‌شود. انسان به‌عنوان یک میزبان حد واسط به‌دنبال بلع تخم‌های انگل پخش‌شده در محیط، این بیماری را کسب می‌کند. کیست هیداتید به‌طور شایع کبد و ریه را درگیر می‌کند.^۱ آسپرژیلوس یک عفونت قارچی ساپروفیتیک است. بیش از صد گونه آسپرژیلوس وجود دارد که تنها بیست گونه آن پاتوژنیک است. *Aspergillus Fumigatus* شایع‌ترین عامل اسپرژیلوزیس در انسان می‌باشد. آسپرژیلوس می‌تواند سبب واکنش آلرژیک، آسپرژیلوما یا آسپرژیلوزیس مهاجم شود.^۲ در این مقاله ضمن معرفی مرد ۲۸ ساله‌ای مبتلا به عفونت قارچی در زمینه کیست هیداتید به بررسی یافته‌های بالینی و هیستوپاتولوژی آن پرداخته، سایر گزارشات این بیماری نادر را مرور کرده به مقایسه آنها خواهیم پرداخت.

معرفی بیمار

مرد ۲۸ ساله‌ای با علائم تنگی نفس، سرفه‌های خلط‌دار، کاهش وزن و بی‌اشتهایی از دو ماه قبل به‌دلیل افزایش تنگی نفس مراجعه می‌کند.

تب و لرز را در این مدت ذکر می‌کند. سابقه بیماری خاص یا هموپتزی را ذکر نمی‌کرد. در معاینه فیزیکی بیمار تب‌دار و دچار درجاتی از دیسترس تنفسی بود و در سمع ریه کاهش واضح صداها تنفسی راست وجود داشت. سایر معاینات بیمار طبیعی بود. در بررسی اولیه، گرافی سینه بیمار (شکل ۱A) هیدروپنوموتوراکس راست با شیفت مدیاستن به چپ نشان داده شد. با توجه به شرایط تنفسی، بیمار تحت توراکوستومی لوله‌ای اورژانس قرار گرفت (شکل ۱B). در فرمول شمارش خون، لکوسیتوز و آنمی وجود نداشته و بررسی مایع پلورال واکنش آگزوداتیو گزارش شد (EOS=۴۰٪، PMN=۵۰٪، LDH=۱۸۱۱iu/dl، Pro=۱۰۱gr/dl، Glu=۸mg/dl) و اسمیر آن جوانه‌های کیست هیداتید به‌همراه هیف‌های قارچی را نشان داد. سی تی اسکن توراکس انجام شد که کاویته‌ای را در لوب تحتانی ریه راست همراه هیدروپنوموتوراکس نشان داد (شکل ۱C). سونو-گرافی کبد و سرولوژی جهت کیست هیداتید منفی بود. به‌دلیل عدم اتساع مناسب ریوی و پابرجا ماندن حفره بیمار تحت توراکتومی، لوکتومی و دکورتیکاسیون قرار گرفت. یافته‌های هیستوپاتولوژیک شامل گرانولوم‌های متعدد با سلول‌های ژانت تیپ خارجی دارای نکروز، لایه‌های کیست هیداتید و کلونیزاسیون کلافه‌های قارچی با



شکل-۱: (A) هیدروپنوموتوراکس راست همراه با جابه‌جایی مדיاستن به چپ. (B) پس از توراکوستومی لوله‌ای، کدورت مدوری در زمینه ریه راست با کلاپس نسبی ریه مشهود است. (C) اسکن اگزیمال ریه چهار روز بعد از بستری، کاویته ریوی به‌همراه هیدروپنوموتوراکس راست باقی مانده پس از توراکوستومی لوله‌ای نمایان است (فلش).

کیست در نواحی مرکزی تشکیل شده که می‌تواند با خلط آغشته به خون تظاهر یابد ولی هموپتزی روی نمی‌دهد. برخی از افراد مبتلا به کیست هیداتید ریه نیز از درد حاد یا مبهم قفسه‌سینه شکایت دارند که معمولاً با احساس فشار در قفسه‌سینه است.^۳ بروز تظاهر اولیه کیست هیداتید با عوارض پلورال نادر بوده و می‌تواند ناشی از کیست هیداتید ریه و نادرتر کیست هیداتید مדיاستن^۴ و یا دیافراگم^۵ باشد. در مطالعات مختلف در کل بروز افیوژن پلورال را ۱۷-۵٪ و پنوموتوراکس را ۳-۲٪ در طی روند بیماری گزارش کرده‌اند. ذکر شده است که در نواحی اندمیک تا ۲٪ موارد پنوموتوراکس خودبه‌خودی می‌تواند به‌دلیل کیست هیداتید پاره شده باشد.^۶ بروز عوارض پلورال پیش‌آگهی پاسخ درمانی را ضعیف‌تر کرده و نیاز به مداخلات تهاجمی را بیشتر می‌کند.^۷ هدف در درمان جراحی کیست هیداتید ریه حفظ پارانشیم ریه می‌باشد که با سیستکتومی، بستن مجاری برونکیال باز و از بین بردن حفره باقیمانده با کاپیتوناژ (Capitonnage) به‌دست می‌آید.^۸ برخی از جراحان بدون انجام کاپیتوناژ نیز نتایج خوبی به‌دست آورده‌اند چراکه حفره باقیمانده به‌تدریج توسط خود ریه از بین می‌رود.^۹ کیست هیداتید ریوی جزء بیماری‌هایی است که می‌تواند با ایجاد کاویته زمینه را برای اسپرژیلوز آماده سازد. اگر کاویته ناشی از کیست هیداتید باقی بماند و یا مجاری برونکیال به‌خوبی بسته نشوند یا باز گردند، اسپرژیلوما می‌تواند تشکیل شده و منجر به هموپتزی شدید گردد.^{۱۰} اولین بار اسپرژیلوزیس در سال ۱۸۴۲ توسط Bennett شرح داده شد. حدود یک قرن بعد، Dave واژه اسپرژیلوما را برای توضیح ضایعاتی که در حفره‌های بهبود یافته ناشی از سل یا بیماری‌های فیبروتیک ریه

نفوذ به جدار کیست با تشخیص اسپرژیلوس بود. بررسی از نظر باکتری اسید فاست و جستجوی DNA توپرکولوز به‌روش راکسیون زنجیره پلی مرز (PCR) منفی بود. برای بیمار درمان خوراکی با ایتراکونازول (Itraconazole) ۱۰۰mg/day و آلبندازول (Albendazole) ۸۰۰mg/Kg/day برای سه ماه آغاز شد. پس از قطع تب و اتساع مناسب ریه بیمار، لوله توراکوستومی خارج گردیده و بیمار مرخص گردید. پی‌گیری سه ماهه پس از ترخیص با گرافی سینه انجام شد که قابل قبول بود. عود بیماری نیز مشاهده نشد.

بحث

کیست هیداتید در کشورهای مدیترانه‌ای، خاورمیانه، آفریقا، ایسلند، استرالیا، نیوزلند و جنوب آمریکا به‌صورت آندمیک دیده می‌شود. شایع‌ترین محل ابتلا با شیوع ۷۰-۵۰٪ کبد و به‌دنبال آن ریه با شیوع ۳۰-۲۰٪ می‌باشد.^۱ ائینوکوکوس گرانولوسوس شایع‌ترین عامل بیماری کیست هیداتید در انسان است. ائینوکوکوس مولتی لوکولاریس شیوع کمتری نسبت به ائینوکوکوس گرانولوسوس داشته ولی با نسبت بیشتری سبب درگیری ریه می‌شود. انسان با خوردن غذا یا آب آلوده به مدفوع سگ‌سانان یا تماس مستقیم با آنها مبتلا می‌شود.^۱ عفونت با کیست هیداتید بسته به اندازه و محل رشد کیست یا متاستدها ممکن است برای سال‌ها بدون علامت باقی بماند. بعد از یک دوره انکوباسیون بسیار متغیر، عفونت هیداتید ممکن است علامت‌دار شود که نوع علامت بستگی به محل وقوع آن دارد. تظاهرات بالینی آنها در ریه بستگی به اندازه کیست دارد. معمولاً اولین علامت آنها سرفه‌های خشک می‌باشد، در تعدادی از بیماران

خونریزی، عفونت باکتریال یا صابونی شدن (Liquefaction) توپ قارچی روی می‌دهد. در آسپرژیلوما ریوی بیماران دارای سرفه‌های مزمن خلط‌دار یا هموپتزی می‌شوند که می‌تواند تهدید کننده حیات باشد. گاهی اوقات توده در گرافی ساده دیده نشده و توموگرافی کامپیوتری جهت رویت آسپرژیلوما ضروری می‌شود. در مراحل اولیه آسپرژیلوما، توموگرافی کامپیوتری ممکن است شبکه اسفنجی شکل نامنظمی را در داخل کاویته نشان دهد.^{۱۵} در صورت عدم رویت هیف‌های قارچی با نمای مشخص آسپرژیلوس، تست آزمایشگاهی قطعی جهت تایید آسپرژیلوز در دسترس نمی‌باشد. برای تشخیص آزمایشگاهی آسپرژیلوز ریوی از کشت ترشحات ریبه، سیتولوژی، PCR، ایمونوفلورسانس و غیره استفاده می‌شود. در چند مطالعه افزایش فاکتور رشد اندوتلیال عروق (VEGF) در آسپرژیلوز ریوی نشان داده شده است که اختصاصیت بالایی ندارد و می‌تواند در تمام شرایط التهابی افزایش یابد.^{۱۶} در صورتی که منعی برای آسپیراسیون مایع کیست ریوی وجود نداشته باشد، سیتولوژی مایع آسپیره می‌تواند در تشخیص کمک‌کننده باشد،^{۱۵} چراکه یافتن *Aspergillus Galactomannan (AGA)* در آسپرژیلوز مهاجم ارزشمند است.^{۱۶} یافتن AGA در آسپرژیلوز غیر مهاجم کمک‌کننده نمی‌باشد، لذا آسپیراسیون، تنها در موارد مشکوک اندیکاسیون دارد.^{۱۶} در بیمار مورد بحث وجود زاویه حاده در هیف‌های قارچی به دست آمده از اسمیر به گونه آسپرژیلوس اشاره می‌کند که در نمونه پاتولوژی نیز تایید گردید. اسمیر و کشت مایع پلور از نظر باکتری اسید فاست با احتمال درگیری همزمان هیdatidوز و توبرکولوز با توجه به تیپ واکنش گرانولومایی، انجام شد که منفی بود. در صورت عدم تشخیص صحیح، این بیماران با احتمال پنومونی عارضه‌دار تحت درمان آنتی‌بیوتیکی قرار می‌گیرند و قارچ درون حفره فرصت رشد بیشتر را در تقابل با دفاع میزبان می‌یابد. در مطالعه میکروسکوپی، دیواره‌های کاویته آلوده به آسپرژیلوس شامل بافت فیروز، سلول‌های التهابی و عروق فراوانی است که می‌تواند منشأ خونریزی باشد. آسپرژیلوس در برش بافت‌شناسی با فیلامان‌های مجزا با زاویه حاد ۴۰ درجه شناخته می‌شود. شایع‌ترین علامت در آسپرژیلوس ریوی، هموپتزی است که علت آن می‌تواند تهاجم عروقی باشد. از سوی دیگر هیف‌های (Hyphae) کشته شده آسپرژیلوس فومیگاتوس می‌توانند در واکنش با اندوتلیوم عروق باعث ضایعه شده، منجر به هموپتزی گردند. بنابراین

کلونیزه می‌شوند، استفاده کرد.^۲ آسپرژیلوما یک توپ قارچی می‌باشد که شامل توده‌ای از میسلیم قارچی است. آسپرژیلوما معمولاً در حفره‌های از قبل موجود ریبه ناشی از سل، برونشکتازی، اسپوندیلیت آنکلیوزان، ابرسه‌های ریوی یا انفارکتوس ریوی به وجود می‌آید. قارچ‌ها می‌تواند به راحتی در داخل این حفره‌ها رشد کنند چرا که سیستم ایمنی قادر به نفوذ به داخل این حفره‌ها نمی‌باشد. همچنانکه قارچ تکثیر پیدا می‌کند، توده کروی شکلی ایجاد می‌شود که از بافت ریبه، موکوس و سایر فضولات تشکیل شده است. شایع‌ترین محل درگیری آسپرژیلوما لوب فوقانی ریبه می‌باشد که منطبق با محل شیوع سل می‌باشد.^۲ شایع‌ترین محل بروز کیست هیdatid در ریبه لوب تحتانی می‌باشد.^۱ انتظار می‌رود در افراد مبتلا به آسپرژیلوما در زمینه کیست هیdatid، لوب‌های تحتانی ریبه درگیر شود که در بیمار مورد بحث ما نیز روی داده است. درگیری کیست هیdatid با سایر قارچ‌ها مانند *Cryptococcus* و *Phaeohyphomycosis* نیز گزارش شده است.^{۱۱،۱۲} ضعف ایمنی و نقص ساختاری ریبه از عوامل مستعد کننده به عفونت‌های قارچی می‌باشد. اگرچه افراد مبتلا به ضعف ایمنی مستعد عفونت با آسپرژیلوس هستند. همراهی آسپرژیلوس و کیست هیdatid در افراد سالم بدون نقص ایمنی یا نقص ساختاری ریوی نیز گزارش شده است^{۱۳} که در بیمار ما نیز هیچکدام از عوامل مستعد کننده یافت نشد. بیمار مورد نظر را می‌توان کیست هیdatid دانست که در عرض دو ماه با نشت به فضای پلورال باعث علائم شده، سپس پارگی کیست به برونش‌های کوچک باعث تابلوی ناتوان‌کننده در بیمار، مرگ پارازیت و آلودگی قارچی کاویته کیست شده است. به دلیل شیوع ناچیز و یافته‌های رادیولوژیک متنوع تشخیص آسپرژیلوز ریوی مشکل است.^{۱۴} افزایش ضخامت پلور اولین علامت در رادیوگرافی قفسه‌سینه است که حتی قبل از ایجاد تغییرات آشکار در کاویته به وجود می‌آید. آسپرژیلوما می‌تواند سبب افزایش ضخامت دیواره، کدر شدن یا تشکیل سطح هوا-مایع در کاویته باقی مانده شود. نمای تشخیصی آسپرژیلوما شامل یک یا دو توده مدور در داخل کاویته مدور می‌باشد. کاویته‌های ناشی از سل، شایع‌ترین محل تشکیل آسپرژیلوما می‌باشد. به‌طور کلاسیک توده از دیواره کاویته توسط یک سطح هلالی شکل مشخص می‌شود. در بعضی موارد این توپ میسلیمی با جا به جا شدن بیمار تغییر وضعیت می‌دهد که یک یافته تشخیصی قوی می‌باشد. سطح هوا-مایع تنها در موارد

دارویی آسپرژیلوما شامل استفاده از آمفوتریسین B و یا داروی ایتراکونازول می‌باشد، که مصرف ایتراکونازول با نتایج بهتری همراه بوده است.^{۱۹} در صورت عفونت فعال ائینوکوکوسی تداوم درمان با آلبندازول (Albendazole) به میزان ۱۵-۱۰ mg/Kg/day به مدت سه تا شش ماه توصیه می‌شود.^{۲۰}

در تشخیص افتراقی علایم تنفسی در زمینه کاویته سگمان‌های تحتانی ریوی کیست هیداتید ریوی با آلودگی قارچی قرار می‌گیرد. آسپرژیلوما می‌تواند در کاویته‌های باقیمانده بعد از سیستکتومی با یا بدون کاپیتوناژ به وجود آید. مهمترین نکته در آسپرژیلومای ریوی بروز هموپتزی می‌باشد که می‌تواند تهدیدکننده حیات باشد. هموپتزی شدید عامل مرگ در ۱۴-۵٪ از بیماران مبتلا به آسپرژیلومای ریوی می‌باشد.^{۱۸} درمان استاندارد برای این شرایط رزکسیون ریوی پی‌گیری طولانی‌مدت بعد از سیستکتومی توصیه می‌شود، به‌ویژه در مواردی که کاویته باقی مانده است.

بروز هموپتزی، ضرورتاً به معنی تهاجم مستقیم عروقی توسط قارچ نیست.^۲ روش جراحی توصیه شده برای آسپرژیلوما شامل رزکسیون ریو در بیمارانی که ظرفیت ریوی مناسب دارند یا Cavernostomy در افراد با خطر بالا می‌باشد.^{۱۱} هنگامی که قبل از جراحی آسپرژیلوما تشخیص داده می‌شود، بهتر است رزکسیون ریو به صورت آناتومیک صورت بگیرد، چراکه میزانی از پارانشیم ریو که باید مورد رزکسیون قرار بگیرد تا ضایعه به‌طور کامل خارج گردد مشخص نمی‌باشد. در صورتی که آسپرژیلوما محدود به کاویته باقیمانده باشد رزکسیون جراحی می‌تواند درمان‌کننده باشد. در مواردی که کیست پاره شده باشد به‌ویژه در افراد مبتلا به ضعف ایمنی، بیمار در خطر عفونت آسپرژیلوز منتشر می‌باشد که می‌تواند به نوع مهاجم تغییر ماهیت بدهد.^{۱۷} درمان دیگر آسپرژیلوما شامل تزریق عوامل ضد قارچ به داخل کاویته و آمبولیزاسیون عروق خونریزی‌کننده برونکیال می‌باشد. نزدیک به ۱۰٪ آسپرژیلوماها خود به خود بهبود می‌یابند.^{۱۸} درمان

References

- King CH. Cestodes (tape worms). In: Mandell GL, Bennett JE, Dolin R, editors. Mandell, Douglas and Bennett's Principles and Practice of Infectious Diseases. 5th ed. Philadelphia: Churchill Livingstone; 2000. p. 2956-64.
- Sabonya RE. Fungal disease including pneumocystis. In: Churg AM, Myers JL, Talezar HD, Wright JL, editors. Thurlbeck's Pathology of The Lung. 3rd ed. New York: Thieme; 2005. p. 283-315.
- Shields Thomas W, LoCicero J, Ponn R. B and Rusch V. W. General Thoracic Surgery. 6th ed. Philadelphia: Lippincott Williams & Wilkins; 2005. p. 1298.
- Shameem M, Bhargava R, Ahmad Z, Fatima N, Nazir Shah N. Mediastinal hydatid cyst rupturing into the pleural cavity associated with pneumothorax: case report and review of the literature. *Can Respir J* 2006; 13: 211-3.
- Kabiri H, Al Aziz S, El Maslout A, Benosman A. Diaphragmatic hydatidosis: Report of a series of 27 cases. *Rev Pneumol Clin* 2001; 57: 13-9.
- Kürkçüoğlu IC, Eroğlu A, Karaoğlanoğlu N, Polat P. Tension pneumothorax associated with hydatid cyst rupture. *J Thorac Imaging* 2002; 17: 78-80.
- Aribas OK, Kanat F, Gormus N, Turk E. Pleural complications of hydatid disease. *J Thorac Cardiovasc Surg* 2002; 123: 492-7.
- Kuzucu A, Soysal O, Ozgel M, Yologlu S. Complicated hydatid cysts of the lung: clinical and therapeutic issues. *Ann Thorac Surg* 2004; 77: 1200-4.
- Turna A, Yilmaz MA, Hacıbrahimoğlu G, Kutlu CA, Bedirhan MA. Surgical treatment of pulmonary hydatid cysts: is capitonage necessary? *Ann Thorac Surg* 2002; 74: 191-5.
- Regnard JF, Icard P, Nicolosi M, Spaggiari L, Magdeleinat P, Jauffret B, et al. Aspergilloma: a series of 89 surgical cases. *Ann Thorac Surg* 2000; 69: 898-903.
- Kini U. Invasive mycosis of a pulmonary hydatid cyst in a non-immunocompromised host. *J Trop Med Hyg* 1995; 98: 404-6.
- Date A, Mathews MS, Varma SK, Korula RJ. Echinococcosis with concurrent phaeohyphomycosis. *Mycosis* 1998; 41: 429-30.
- Gupta N, Arora J, Nijhawan R, Aggarwal R, Lal A. Aspergillosis with pulmonary echinococcosis. *Cytojournal* 2006; 3: 7.
- Tikkakoski T, Lohela P, Paivansalo M, Kerola T. Pleuropulmonary aspergillosis: US and US-guided biopsy as an aid to diagnosis. *Acta Radiologica* 1995; 36: 122-6.
- Aquine SL, Kee ST, Warnock ML, Gamsu G. Pulmonary Aspergillosis: Imaging findings with pathologic correlation. *AJR* 1994; 163: 811-5.
- Inoue K, Matsuyama W, Hashiguchi T, Wakimoto J, Hirotsu Y, Kawabata M, et al. Expression of vascular endothelial growth factor in pulmonary aspergilloma. *Intern Med* 2001; 40: 1195-9.
- Mullhall PP. Treatment of a ruptured hydatid cyst of lung with mebendazole. *Br J Dis Chest* 1980; 74: 306-8.
- Sakarya M.E, Özbay B, Yalcinkaya İ, Arslan H, Uzun K, Poyraz N. Aspergillomas in the lung cavities. *Eastern Journal of Medicine* 1998; 3: 7-9.
- Patterson TF, Kirkpatrick WR, White M, Hiemenz JW, Wingard JR, Dupont B, et al. Invasive aspergillosis. Disease spectrum, treatment practices, and outcomes. I3 Aspergillus Study Group. *Medicine (Baltimore)* 2000; 79: 250-60.
- Jerray M, Benzarti M, Garrouche A, Klabi N, Hayouni A. Hydatid disease of the lungs: study of 386 cases. *Am Rev Respir Dis* 1992; 146: 185-9.

Hydatid cyst and fungal infection: *a case report*

Received: June 08, 2008 Accepted: September 10, 2008

Abstract

Haji Nasrollah E.*
Alavi S H.
Mousavian S A.

Department of Surgery

Loqhman Medical Center, Shahid
Beheshti University of Medical
Sciences

Background: Hydatid cyst is a zoonosis rarely occurred except in endemic areas that capable of making pulmonary cavities fascilating fungus growth within it. Aspergillo-
ma is a glob formed by hyphae from saprophyte growth of aspergillous specious in
previously performed cavities within pulmonary parenchyma.

Case report: A 28 years old male patient without any comorbidity presented in
emergency department with progressive two month dyspnea. Tube thoracostomy is
done because of respiratory distress and massive hydropneumothorax. Thoracotomy
and lobectomy is performed due to complicated hydatid cyst. Histopathologic
investigation reveals hydatid cyst layers with fungal hyphae within it on granulomatous
background.

Conclusion: Hydatid cyst with fungal contamination must be mentioned in
differentials of dyspnea with lower segment lung cavities, especially in endemic areas.
Thoracic CT scan with IV contrast can reveal fungus ball. Surgery is a treatment of
choice and capitonage can be a prophylactic measure from secondary fungal infection
in hydatid cyst surgery.

Keywords: Fungal infection, hydropneumothorax, hydatid cyst.

* Corresponding author: Kamali St.,
Makhsos anv., Loqhman Medical Center,
Surgery ward, Tehran, IRAN
Tel: +98-21-55419390
email: e.hajinasrollah@gmail.com