

بررسی ارزش Diffusion Weighted Imaging در تصاویر MRI برای تشخیص سرطان پروستات

چکیده

مهیار غفوری^۱

مریم علیزاده^{*۱}

جلیل کوهپایه‌زاده^۲

۱- گروه رادیولوژی، دانشگاه علوم پزشکی تهران، تهران، ایران.

۲- گروه پزشکی اجتماعی، دانشگاه علوم پزشکی تهران، تهران، ایران.

* نویسنده مسئول: تهران، خیابان ستارخان، خیابان نیایش، بیمارستان حضرت رسول اکرم (ص)، بخش رادیولوژی
تلفن: ۰۲۱-۶۴۳۵۲۵۹۰
E-mail: malizadehgh@gmail.com

مقدمه

سرطان پروستات سومین علت مرگ و شایع‌ترین علت سرطان در مردان مسن است. با توجه به رشد آهسته تشخیص زودرس آن منجر به درمان قطعی و کاهش مرگ و میر ناشی از آن می‌شود.^۱ با توجه به توانایی تشخیصی پایین روش‌های غربالگری از جمله آنتی‌ژن اختصاصی پروستات (PSA)، معاینه انگشتی رکتوم (DRE) و سونوگرافی ترانس رکتال در تشخیص و لوکالیزه کردن تومور،^{۲،۳} استفاده از روش‌های تصویربرداری در سال‌های اخیر مورد توجه و

تاریخ دریافت مقاله: ۱۳۹۲/۰۱/۳۱ تاریخ پذیرش: ۱۳۹۲/۰۳/۰۶

زمینه و هدف: سرطان پروستات سومین علت مرگ و شایع‌ترین علت سرطان در مردان مسن است. با توجه به توانایی تشخیصی پایین روش‌های غربالگری در تشخیص و لوکالیزه کردن تومور، روش‌های تصویربرداری از جمله Magnetic Resonance Imaging (MRI) و Diffusion Weighted Imaging (DWI) در سال‌های اخیر مورد توجه و استقبال قرار گرفته است. در این تحقیق، ارزش استفاده از DWI برای تشخیص سرطان‌های پروستات بررسی گردید. **روش بررسی:** این مطالعه در سال ۱۳۹۰ در بخش رادیولوژی بیمارستان حضرت رسول اکرم (ص) در قالب مطالعه مقطعی انجام شد. نمونه مورد پژوهش بیماران مشکوک به سرطان پروستات بر اساس افزایش Prostate-Specific Antigen (PSA) سرم یا معاینه غیرطبیعی رکتال بودند که برای انجام بیوپسی پروستات ارجاع شدند. نتایج به دست آمده در تصویربرداری DWI با نتایج بیوپسی بیماران مقایسه شد.

یافته‌ها: تعداد ۸۵ بیمار وارد مطالعه شدند. حساسیت DWI در تصاویر MRI برای تشخیص سرطان پروستات ۱۰۰٪، ویژگی ۹۷/۱٪، ارزش اخباری مثبت ۸۹/۵٪ و ارزش اخباری منفی ۱۰۰٪ بود. این یافته‌ها نشان داد چنانچه DWI سرطان پروستات را منفی گزارش نماید با اطمینان بسیار بالایی می‌توان به نتیجه آن اعتماد کرد، ولی در صورت مثبت بودن گزارش، اگرچه اطمینان ۱۰۰٪ نیست اما میزان آن باز هم بالا بوده و بیش از ۹۰٪ می‌باشد. **نتیجه‌گیری:** نتایج نشان می‌دهند که استفاده از DWI در تصاویر MRI دقت بالایی در تشخیص افراد غیرمبتلا و هم‌چنین دقت قابل قبولی در تشخیص بیماران مبتلا به سرطان پروستات در مقایسه با سایر روش‌ها دارد.

کلمات کلیدی: Diffusion Weighted Imaging (DWI)، Magnetic Resonance Imaging (MRI)، سرطان پروستات.

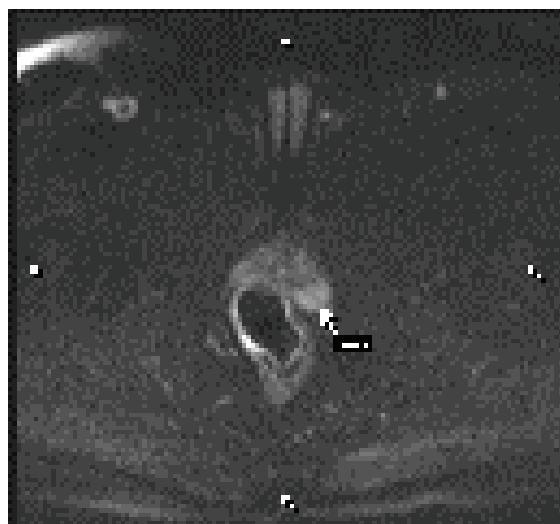استقبال قرار گرفته است.^۴ MRI با استفاده از کویل اندورکتال به عنوان بهترین روش تصویربرداری برای تشخیص و مرحله‌بندی سرطان پروستات شناخته شده است.^{۵،۶}

یکی از روش‌هایی که بر اساس MRI و به منظور افزایش دقت تصاویر MRI انجام می‌شود Diffusion Weighted Imaging (DWI) است. در این روش بر اساس انتشار آب در میان مولکول‌های داخل سلولی، تصویر دقیق‌تری به دست آمده و تفاوت در انتشار آب می‌تواند کنتراستی را به منظور افتراق تومورهای پروستات نشان دهد.^۷ بافت سرطانی به دلیل دانسیته بالاتر محدودیت انتشار بیش‌تری

سرطان پروستات بر اساس DWI و سرطان پروستات بر اساس نمونه برداری بافتی بود. برای نمایش متغیرهای کمی از میانگین، میانه، نما و انحراف معیار و برای متغیرهای کیفی از فراوانی و نسبت استفاده شد. مقایسه میانگین‌ها با آزمون Student's t-test و مقایسه نسبت‌ها با آزمون χ^2 صورت گرفت $P < 0/05$ معنادار در نظر گرفته شد.

یافته‌ها

میانگین سنی بیماران $67/4 \pm 9/6$ سال با دامنه ۴۷ الی ۸۶ سال بود. یافته‌های این مطالعه نشان داد که در ۶۸ بیمار (۸۰٪) بر اساس نتایج بیوپسی سرطان پروستات منفی و در ۱۷ بیمار (۲۰٪) سرطان پروستات مثبت بود. هم‌چنین بر اساس نتایج DWI در تصاویر MRI در ۶۶ بیمار (۷۷/۶٪) سرطان پروستات منفی و در ۱۹ بیمار (۲۲/۴٪) سرطان پروستات مثبت بود (شکل ۱). نسبت وضعیت بدخیمی بر اساس DWI در تصاویر MRI بر حسب نتایج بیوپسی بررسی شد (جدول ۱) که حساسیت آن در تصاویر MRI برای تشخیص سرطان پروستات ۱۰۰٪، ویژگی $97/1$ ٪، ارزش اخباری مثبت (PPV) $89/5$ ٪ و ارزش اخباری منفی (NPV) آن 100 ٪ بود (جدول ۱). میزان توافق کاپای دو روش در تشخیص سرطان پروستات 93 ٪ بود ($P < 0/001$).



شکل ۱: توده در قسمت محیطی و چپ پروستات (Peripheral zone) در تصویر DWI نمای Restricted دارد.

نسبت به بافت غیرسرطانی داشته لذا افتراق بافت سرطانی از غیرسرطانی امکان‌پذیر می‌باشد.^۸ با این حال اثبات این موضوع نیازمند انجام تحقیقات بیش‌تر در این زمینه است و از آن‌جا که تحقیق منتشر شده‌ای در خصوص استفاده از تصاویر DWI در بیماران ایرانی انجام نشده است، در این مطالعه سعی شده است تا ارزش استفاده از این روش برای تشخیص سرطان‌های پروستات بررسی گردد.

روش بررسی

این مطالعه در سال ۱۳۹۰ در بخش رادیولوژی بیمارستان حضرت رسول اکرم (ص) دانشگاه علوم پزشکی تهران در قالب مطالعه مقطعی انجام شد. نمونه مورد پژوهش شامل ۸۵ بیمار مشکوک به سرطان پروستات بود که بر اساس افزایش PSA سرم یا معاینه غیرطبیعی رکتال برای انجام بیوپسی پروستات از بخش اورولوژی ارجاع شده بودند. از روش در دسترس برای انتخاب بیماران استفاده گردید تا حجم نمونه محاسبه شده تکمیل گردد. پس از اخذ رضایت‌نامه آگاهانه، اطلاعات مورد نیاز شامل سن و مقادیر PSA بر اساس پرونده بالینی مشخص شده و در فرم جمع‌آوری اطلاعات درج شد.

MRI با دستگاه (MAGNETOM Avanto 1.5 Tesla, Siemens, Germany) و با کویل اندورکتال در مقاطع T1 weighted و T2 weighted در سه جهت و T1 weighted بعد از تزریق کنتراست صورت گرفت. از تمامی بیماران تصویربرداری به DWI با value b معادل صفر، ۸۰۰ و ۱۰۰۰ و 1500 (s/mm^2) انجام شد.

تصاویر حاصله توسط یک رادیولوژیست بررسی گردید و نواحی مشکوک به سرطان پروستات بر اساس تصویربرداری دیفیوژن مشخص گردید. سپس بیماران تحت بیوپسی سوزنی پروستات با راهنمایی (Transrectal Ultrasound (TRUS) قرار گرفتند بدین صورت که بیوپسی سیستماتیک به صورت تصادفی از ۱۲ ناحیه پروستات به انضمام بیوپسی از نواحی مشکوک به سرطان در تصویربرداری دیفیوژن انجام گردید و نمونه‌ها در شیشه‌های جداگانه جهت بررسی به پاتولوژی ارسال گردید. نتایج به دست آمده در تصویربرداری DWI با نتایج بیوپسی با استفاده از نرم‌افزار آماری SPSS ویراست ۱۵ مقایسه شد. متغیرهای مورد بررسی سن، PSA،

جدول ۲: میانگین سن و PSA در بیماران DWI مثبت و منفی

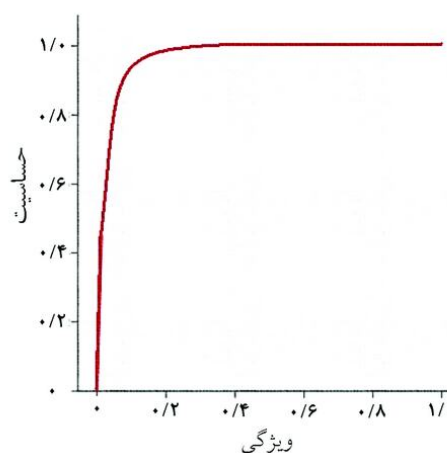
متغیر	MRI در DWI	میانگین متغیر	P
سن	سرطان پروستات مثبت	۶۹/۶±۹/۹	۰/۸۰۲
	سرطان پروستات منفی	۶۶/۷±۹/۵	
PSA	سرطان پروستات مثبت	۴۱/۲±۱۰/۹	<۰/۰۰۱
	سرطان پروستات منفی	۱۲/۲±۸/۲	

جدول ۱: فراوانی و نسبت بدخیمی بر اساس DWI در MRI و نتایج بیوپسی

بیوپسی	DWI در تصاویر MRI		مجموع
	سرطان مثبت	سرطان منفی	
سرطان مثبت	۱۷(۱۰۰٪)	۰	۱۷(۱۰۰٪)
سرطان منفی	۲(۲/۹٪)	۶۶(۹۷/۱٪)	۶۸(۱۰۰٪)
مجموع	۱۹(۲۲/۴٪)	۶۶(۷۷/۶٪)	

بودند DWI بدخیم گزارش نموده بود. این یافته‌ها در کنار یافته‌های ارزش اخباری مثبت و منفی نشان می‌دهد که چنانچه DWI سرطان پروستات را منفی گزارش نماید با اطمینان بسیار بالایی می‌توان به آن اعتماد کرد. ولی در صورتی که DWI آن را مثبت گزارش نماید اطمینان به این نتیجه ۱۰۰٪ نیست لیکن میزان اطمینان هم‌چنان بالا بوده و بیش از ۹۰٪ می‌باشد. به عبارت دیگر چنانچه DWI گزارش نماید که سرطان پروستات وجود دارد بیش از ۹۰٪ (و نه ۱۰۰٪) می‌توان به گزارش اطمینان نمود. این موضوع را می‌توان در گروه‌های سنی کم‌تر و بیش‌تر از ۶۵ سال و در مقادیر PSA بیش‌تر و کم‌تر از ۱۰ واحد مشاهده نمود. لیکن در بیماران بیش از ۶۵ سال میزان دقت تشخیصی نسبت به سایر گروه‌ها بیش‌تر است.

نتایج یافته‌های مطالعه ما نشان داد که رابطه میان DWI با نتایج بیوپسی یک رابطه مستقل دارد و ارتباطی به سن و مقادیر PSA ندارد. این موضوع یعنی دقت بالای تشخیص سرطان پروستات با استفاده از DWI را در مطالعات قبلی نیز گزارش کرده‌اند. Cher Heng در تشخیص سرطان پروستات حساسیت و ویژگی تصاویر DWI به تنهایی (۶۹٪ و ۸۹٪) و نیز تصاویر DWI+T2 weighted (۷۰٪ و ۸۳٪) را بالاتر از حساسیت و ویژگی تصاویر T2 weighted به تنهایی (۶۰٪ و ۷۶٪) گزارش کرد و تصاویر DWI را وسیله تشخیصی مفید در کنار روش‌های تشخیصی مرسوم جهت شناسایی سرطان پروستات عنوان کردند.^۹ Lian Ming در ارزیابی ۱۰ مطالعه بر روی ۶۲۷ بیمار نشان داد حساسیت و ویژگی تصاویر DWI+T2 weighted در تشخیص سرطان پروستات ۷۶٪ و ۸۲٪ می‌باشد. هم‌چنین ایشان در مطالعه‌ای دیگر حساسیت و ویژگی تصاویر DWI همراه با T2 weighted را در تشخیص سرطان پروستات ۷۲٪ و ۸۱٪ و حساسیت و ویژگی تصاویر T2 weighted به تنهایی در تشخیص سرطان



نمودار ۱: منحنی ROC تشخیص سرطان پروستات با استفاده از DWI در MRI

سطح زیر منحنی ROC نیز معادل ۹۸/۵٪ محاسبه گردید (نمودار ۱). میانگین سن و PSA در بیماران بر حسب نتایج DWI بررسی شد میانگین سن بیماران DWI مثبت و منفی تفاوت معنی‌داری نداشت ($P=۰/۸۰۲$)، ولی PSA در بیماران DWI مثبت (سرطان پروستات مثبت) و DWI منفی (سرطان پروستات منفی) تفاوت معنی‌داری را نشان داد ($P<۰/۰۰۱$) (جدول ۲).

بحث

یافته‌های ما نشان می‌دهد که تمام بیمارانی که دارای نتایج بیوپسی بدخیم بودند در DWI نیز بدخیم گزارش شدند. به همین دلیل حساسیت DWI ۱۰۰٪ بود. لیکن در دو بیمار که بیوپسی خوش‌خیم

پیش‌گیری شود.^{۱۱} در مطالعه Shimofusa نیز نشان داده شد که سطح زیر منحنی ROC در MRI معمولی برای تشخیص سرطان پروستات ۸۷٪ و در صورت همراهی با DWI ۹۳٪ است. این بهبود میزان تشخیص از نظر آماری معنادار نیست ($P=۰/۴۶۸$). محققین از این مطالعه نتیجه گرفتند که استفاده از DWI در تصاویر MRI سبب افزایش دقت تشخیص سرطان پروستات می‌شود.^{۱۲} مجموع نتایج مطالعه ما و مطالعات قبلی نشان می‌دهد که استفاده از DWI در تصاویر MRI دقت بالایی در تشخیص افراد غیرمبتلا و همچنین دقت قابل قبولی در تشخیص بیماران مبتلا به سرطان پروستات دارد.

سپاسگزاری: این مقاله حاصل پایان‌نامه تحت عنوان "بررسی ارزش Diffusion weighted در تصاویر MRI برای تشخیص کانسر پروستات" در مقطع دکتری تخصصی رادیولوژی در سال ۱۳۹۱ و کد ۲۹۸ می‌باشد که با حمایت دانشگاه علوم پزشکی و خدمات بهداشتی درمانی تهران اجرا شده است. هم‌چنین از مرکز تصویربرداری بابک به دلیل حمایت‌های فراوان در انجام این مطالعه تشکر و قدردانی می‌شود.

پروستات را ۶۲٪ و ۷۷٪ گزارش کرد و ذکر کرد، تصاویر DWI همراه با T2 weighted می‌تواند وسیله‌ای ارزشمند برای تشخیص سرطان پروستات باشد.^{۱۱} Haider دقت تصاویر DWI+T2 weighted را به‌طور قابل توجهی بیش‌تر از تصاویر T2 weighted به تنهایی ارزیابی کرد (۸۱٪ در مقابل ۵۴٪) و به‌طورکلی، آن‌ها تصاویر DWI+T2 weighted را در یافتن سرطان پیشرفته ($\text{Gleason score} \geq 6$) و قطر بیش‌تر از ۴mm در ناحیه محیطی بیش‌تر از تصاویر T2 weighted به تنهایی ارزیابی نمودند.^۷

Hricak در بررسی مودالیت‌های مختلف در سرطان پروستات، دقت MRI را در مرحله‌بندی سرطان پروستات بین ۵۴ الی ۹۳ درصد دانسته و ذکر کردند که دقت آن با استفاده از DWI و پیشرفت تکنولوژی MRI، در حال افزایش می‌باشد. آن‌ها توصیه کردند که به‌علت ممانعت خون‌ریزی متعاقب بیوپسی از یافتن تومور و مرحله‌بندی آن در تصویربرداری، شش الی هشت هفته بین زمان انجام بیوپسی و MRI فاصله ایجاد شود تا از تخمین بیش از حد یا کم‌تر از حد واقعی (Overestimation or underestimation)

References

- Kiliçkesmez O, Cimilli T, Inci E, Kayhan A, Bayramoğlu S, Taşdelen N, et al. Diffusion-weighted MRI of urinary bladder and prostate cancers. *Diagn Interv Radiol* 2009;15(2):104-10.
- Choi YJ, Kim JK, Kim N, Kim KW, Choi EK, Cho KS. Functional MR imaging of prostate cancer. *Radiographics* 2007;27(1):63-75; discussion 75-7.
- Kim CK, Park BK, Kim B. High-b-value diffusion-weighted imaging at 3 T to detect prostate cancer: comparisons between b values of 1,000 and 2,000 s/mm². *AJR Am J Roentgenol* 2010;194(1):W33-7.
- Ghafuri M, Vafaei Shahi A. Correlation between MRS and serum PSA in the diagnosis of local recurrence after radical prostatectomy. *Tehran Univ Med J (TUMJ)* 2012;70(5):295-300.
- McGahan JP, Goldberg BB, editors. *Diagnostic Ultrasound*. 2nd ed. New York: Informa Healthcare; 2008. p. 900-10.
- Bihrlé R, Foster RS, Sanghvi NT, Donohue JP, Hood PJ. High intensity focused ultrasound for the treatment of benign prostatic hyperplasia: early United States clinical experience. *J Urol* 1994;151(5):1271-5.
- Haider MA, van der Kwast TH, Tanguay J, Evans AJ, Hashmi AT, Lockwood G, et al. Combined T2-weighted and diffusion-weighted MRI for localization of prostate cancer. *AJR Am J Roentgenol* 2007;189(2):323-8.
- Lim HK, Kim JK, Kim KA, Cho KS. Prostate cancer: apparent diffusion coefficient map with T2-weighted images for detection--a multireader study. *Radiology* 2009;250(1):145-51.
- Tan CH, Wei W, Johnson V, Kundra V. Diffusion-weighted MRI in the detection of prostate cancer: meta-analysis. *AJR Am J Roentgenol* 2012;199(4):822-9.
- Wu LM, Xu JR, Ye YQ, Lu Q, Hu JN. The clinical value of diffusion-weighted imaging in combination with T2-weighted imaging in diagnosing prostate carcinoma: a systematic review and meta-analysis. *AJR Am J Roentgenol* 2012;199(1):103-10.
- Hricak H, Choyke PL, Eberhardt SC, Leibel SA, Scardino PT. Imaging prostate cancer: a multidisciplinary perspective. *Radiology* 2007;243(1):28-53.
- Shimofusa R, Fujimoto H, Akamata H, Motoori K, Yamamoto S, Ueda T, et al. Diffusion-weighted imaging of prostate cancer. *J Comput Assist Tomogr* 2005;29(2):149-53.

The value of diffusion weighted Magnetic Resonance Imaging in diagnosis of prostate cancer

Mahyar Ghafoori M.D.¹
Maryam Alizadeh M.D.^{1*}
Jalil Kuhpayehzade M.D.,
M.P.H.²

1- Department of Radiology,
Tehran University of Medical
Sciences, Tehran, Iran.

2- Department of Social Medicine,
Tehran University of Medical
Sciences, Tehran, Iran.

* Corresponding author: Department of
Radiology, Hazrat-e- Rasul Hospital,
Niayesh St., Sattar Khan Blvd., Tehran,
Iran.
Tel: +98- 21- 64352590
E-mail: malizadehgh@gmail.com

Abstract

Received: April 20, 2013 Accepted: May 27, 2013

Background: Prostate cancer is the third leading cause of death and is the most common cause of cancer in elderly men. Regarding to the low accuracy of screening methods such as prostate-specific antigen (PSA), Digital Rectal Examination (DRE) and trans rectal ultrasound (TRUS) in detection and localization of tumor, Magnetic Resonance Imaging (MRI) and Diffusion Weighted Imaging (DWI) attracted many attentions in the past years. DWI reveals micro-molecular diffusion, which is the Brownian motion of the spins in biologic tissues. This technique can delineate pathologic lesions with high tissue contrast against generally suppressed background signal. In this paper, the value of DWI in detection of prostate cancer is studied.

Methods: In this cross-sectional study, the studied population are suspicious patients to prostate cancer based on high Prostatic Specific Antigen level or abnormal Digital Rectal Examination who referred for prostate biopsy to radiology department of Hazrat-e- Rasul Hospital during the year 2011. The results of DWI are compared to biopsy results for all patients.

Results: Eighty five patients are selected. The DWI sensitivity in detecting of prostate cancer is 100%, specificity 97.1% and positive and negative predictive values are 89.5% and 100%, respectively. The results showed that if DWI reports the prostate cancer as negative, the result was highly reliable and if it reports as positive, although the report was not 100% reliable, but it still had high reliability, more than 90%.

Conclusion: DWI had high accuracy in detecting prostate cancer for patients with cancer. Also the accuracy of this method for patients without prostate cancer was acceptable compared to the other common methods.

Keywords: diffusion weighted imaging (DWI), magnetic resonance imaging (MRI), prostate cancer.