

فراوانی ابتلا به توکسوپلاسموز مادرزادی در دو بیمارستان دانشگاهی: گزارش کوتاه

چکیده

ثمیله نوربخش^{۱*}، مجید کلانی^۲
علی محمدعلی اکبری^۱
آذردخت طباطبایی^۳
فهمیه احسانی پور،^۱ رضا تقی پور^۴
محمد رضا شکرالهی^۱

۱- گروه عفونی کودکان، مرکز تحقیقات بیماری‌های عفونی کودکان، دانشگاه علوم پزشکی تهران، تهران، ایران. ۲- گروه نوزادان، مرکز تحقیقات بیماری‌های عفونی کودکان، دانشگاه علوم پزشکی تهران، تهران، ایران. ۳- گروه میکروبی شناسی، مرکز تحقیقات بیماری‌های عفونی کودکان، دانشگاه علوم پزشکی تهران، تهران، ایران. ۴- گروه کودکان، دانشگاه علوم پزشکی تهران، تهران، ایران.

* نویسنده مسئول: تهران ستارخان، نیایش، ستارخان نیایش مجتمع رسول اکرم (ص) طبقه هشتم مرکز تحقیقات بیماری‌های عفونی کودکان

تلفن: ۰۲۱-۶۶۵۱۹۰۲۳

E-mail:
samileh_noorbakhs@yaho.com

تاریخ دریافت مقاله: ۱۳۹۱/۰۶/۲۱ تاریخ پذیرش: ۱۳۹۱/۱۲/۰۲

زمینه و هدف: تاکنون مطالعه‌ای برای تعیین بروز و تظاهرات بالینی توکسوپلاسموز مادرزادی در نوزادان کشور انجام نشده است. هدف این مطالعه ارزیابی توکسوپلاسموز مادرزادی در نوزادان از بدو تولد و توصیف علایم بالینی و پی‌گیری بعدی آنان می‌باشد.

روش بررسی: یک مطالعه آینده‌نگر به روی ۲۷۰ نوزاد متولد شده در دو بیمارستان آموزشی تهران طی سال‌های ۹۱-۱۳۹۰ انجام شد. حین زایمان خون بندناف از نوزادان گرفته شد. نمونه‌ها سانتریفوژ و به آزمایشگاه تحقیقاتی منتقل و در فریزر C^{۸۰}- نگه‌داری شد. آنتی‌بادی اختصاصی توکسوپلاسم (IGG و IGM) به روش الیزا اندازه‌گیری شد. نوزادان مبتلا درمان و از نظر پیشرفت بیماری پی‌گیری شدند.

یافته‌ها: سن جنینی نوزادان بین ۴۰-۲۸ هفته بود. فراوانی IGG و IGM مثبت به ترتیب ۴۴/۱٪ و ۱٪ بود. شایع‌ترین تظاهر بالینی در افراد با سرولوژی مثبت (IGM) به ترتیب علایم چشمی (۵۰٪) و علایم مغزی (۵۰٪) بود. در هیچ‌یک از موارد با سرولوژی مثبت (IGM) واکنش زنجیره‌ای پلیمرز (PCR) در مایع مغزی- نخاعی مثبت نبود.

نتیجه‌گیری: ۱/۵٪ از نوزادان سرولوژی مثبت داشتند. متنوع بودن تظاهرات بالینی و تشخیص سریع نوزادان آلوده در کشور اهمیت دارد. افزودن تست‌های سرولوژیک توکسوپلاسم به تست‌های غربالگری نوزادان توصیه می‌شود.

کلمات کلیدی: توکسوپلاسموز مادرزادی، غربالگری نوزادان، توکسوپلاسم گوندی.

مقدمه

توکسوپلاسم در زنان سنین باروری در کشور و حتی نواحی مختلف آن متفاوت است.^{۱-۹} آغاز زود هنگام درمان اختصاصی در شیر-خواران مبتلا به توکسوپلاسموز مادرزادی از عوارض مهم مغزی و چشمی جلوگیری خواهد کرد.^{۱۰-۱۳} با توجه به نبودن پژوهش و آمار دقیق توکسوپلاسموز مادرزادی در ایران، فراوانی ابتلا به توکسوپلاسموز مادرزادی را در دو بیمارستان دانشگاهی بررسی نماییم.

روش بررسی

مطالعه انجام شده از نوع مطالعه هم‌گروهی (Cohort) و آینده‌نگر

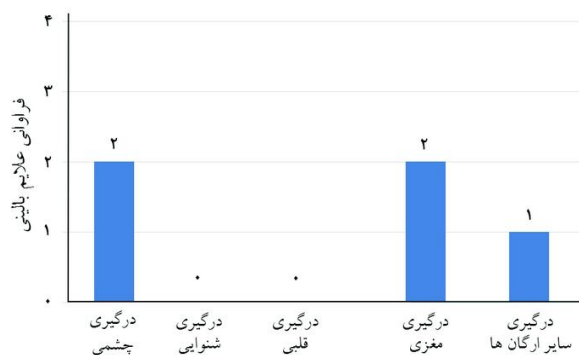
توکسوپلاسم یکی از علل عفونت‌های داخل رحمی می‌باشد. شدت علایم بالینی با سن جنین در هنگام ابتلا نسبت عکس دارد.^{۱-۳} تابلوی کلاسیک توکسوپلاسموز مادرزادی شامل تب، هیدروسفالی یا میکروسفالی، هپاتواسپلنومگالی، یرقان، تشنج، کوریورینیت، کلسیفیکاسیون مغزی و افزایش پروتئین و پلئوسیتوز منونوکلوتر در مایع مغزی نخاعی است.^۴ احتمال ابتلا به توکسوپلاسموز مادرزادی در ایران بالاتر از آمریکا (۶۰ تا ۸۰ برابر) می‌باشد.^{۵،۶} ایمنی به توکسوپلاسم در ایران نیز متفاوت است.^{۷،۸} شیوع آنتی‌بادی ضد

۱/۴۴٪ بیماران IGG و در ۱/۵٪ IGM مثبت بود. شایع‌ترین علائم درگیری در چشم (۵۰٪) و مغز (۵۰٪) بود. در سرولوژی موارد مثبت، در PCR مثبت مایع مغزی نخاعی دیده نشد.

درصد فراوانی علائم بالینی در چهار بیمار در نمودار ۱ دیده می‌شود. از نظر وجود علائم بالینی در بیماران با تست سرولوژیک مثبت، علائم چشمی و مغزی شایع‌تر از سایر علائم (قلبی و شنوایی) بودند ($P < 0/05$).

چهار بیمار IGM مثبت داشتند و به‌عنوان توکسوپلاسموز مادرزادی پی‌گیری شدند:

مورد اول دختر ۳۸ هفته در بیمارستان اکبرآبادی، با سابقه تشنج مکرر بود که در MRI مغز ضایعه کیستیک بزرگ در ناحیه پاراورتبرال، ته چشم دیسک نمای هیپوپایگمانته، هم‌زمان مناطق هیپوپایگمانته در اغلب کوادرنانت‌ها رویت شد. شنوایی سنجی (Auditory Brainstem Response (ABR) و اکوکاردیوگرافی طبیعی و تا زمان بررسی پنج ماه دارو دریافت کرده بود. مورد دوم دختر ۳۷ هفته در بیمارستان اکبرآبادی، با ایکت طول کشیده بود که در چشم ضایعات هیپوپایگمانته در حد فاصل دیسک و ناحیه پایلوماکولار در کوادرنانت‌ها به‌خصوص در کوادرنانت نازال دیده شده بود. بررسی شنوایی سنجی (ABR) و اکوکاردیوگرافی نرمال، MRI مغز نرمال و به مدت هشت ماه دارو دریافت کرد. مورد سوم پسر ۳۷ هفته در بیمارستان حضرت رسول (ص) معاینه چشم، گوش و قلب نرمال بود. در MRI مغز و نتریکول‌های بزرگ و کلسیفیکاسیون رویت شده بود تا زمان بررسی ۴/۵ ماه دارو دریافت کرده بود. مورد چهارم پسر



نمودار ۱: فراوانی علائم بالینی در چهار بیمار مبتلا به توکسوپلاسموز مادرزادی

به روی ۲۷۰ نوزاد متولد شده در دو بیمارستان آموزشی تهران، بیمارستان‌های اکبرآبادی و رسول اکرم (ص) تهران در طی یک سال (۹۱-۱۳۹۰) بود. این طرح در کمیته اخلاق مرکز تحقیقات بیماری‌های عفونی کودکان مجتمع رسول اکرم تأیید و با کسب رضایت کتبی از والدین انجام شد. تمام مراحل تحقیق بر اساس حفظ اسرار بیماران و بر اساس قطع‌نامه هلسینکی انجام گرفت. بعد از توضیح کامل در مورد ماهیت گروه‌ها و نحوه انجام طرح، والدین اجازه داشتند که هر زمان بخواهند از برنامه خارج شوند. نمونه خون بندناف در زمان تولد در لوله ریخته و سانتیفرژ شد. در دمای 4°C -۸ نگه‌داری گردید.

برای انجام تست سرولوژی از دستگاه الیزا ریدر (ELX 800, ELISA Readers, ELX 800, BioTek Co., USA) و کیت‌های تشخیصی Bio-Elisa Co, Germany استفاده شد و داده‌ها در طول موج 450nm OD خوانده شد. با کیت آزمایشگاهی مورد استفاده برای IGM مقادیر بالاتر از ۱/۲ را مثبت، بین ۰/۸ تا ۱/۲ بینابینی و مقادیر کم‌تر یا مساوی ۰/۸ منفی تعریف شده بود. برای IGG مقادیر بالاتر از ۵۰ را مثبت، بین ۲۰ تا ۵۰ را بینابینی و مقادیر کم‌تر یا مساوی ۲۰ منفی تعریف شده بود. اندازه‌گیری Toxo-IgM به‌عنوان تست سرولوژیک فاز حاد عفونت در نظر گرفته شد و تست پلی‌مرز زنجیره‌ای (PCR) Polymerase chain Reaction مثبت مایع نخاع برای قطعی کردن تشخیص به‌کار گرفت. بیمارانی که IGM توکسوپلاسم مثبت بوده است. معاینه فیزیکی شامل قلب، سیستم عصبی مرکزی، شنوایی سنجی، چشم توسط متخصصین مربوطه انجام شد. در مقایسه علائم بالینی مقادیر $P < 0/05$ معنی‌دار در نظر گرفته شد. موارد با تست مثبت در مایع مغزی نخاعی تست PCR توکسوپلاسم در مایع مغزی نخاعی انجام شد. موارد مبتلا با سولفادیازین و پریمتامین و لکورین درمان شدند. نوزادان برای مدت یک‌سال پی‌گیری گردیده و پاسخ بالینی در بیماران ارزیابی شد.

یافته‌ها

در مطالعه انجام شده بر روی ۲۷۰ نوزاد متولد شده ۵۵/۲٪ پسر و ۴۴/۸٪ دختر بودند. مشخصات بیماران در جدول ۱ آورده شده است. نتایج IGG و IGM مثبت در جدول ۲ نشان داده شده است. در

جدول ۲: فراوانی آزمایشات سرولوژی در بندناف ۲۷۰ نوزاد

درصد در گروه	فراوانی		
۴۴/۱	۱۱۹	مثبت	Toxo-IgG
۱۹/۶	۵۳	بینابینی	
۳۶/۳	۹۸	منفی	
۱/۵	۴	مثبت	IGM
۲/۶	۷	بینابینی	
۹۵/۹	۲۵۹	منفی	

جدول ۱: ویژگی‌های دموگرافیک نوزادان با و بدون توکسوپلاسموز مادرزادی

ویژگی	کل نوزادان	مثبتا	بدون ابتلا
پسر	۱۴۹	۱	۱۴۸
دختر	۱۲۱	۳	۱۱۸
میانگین سن بارداری (هفته)	۳۶/۷۹±۲/۷۷۲	۳۷/۵۰±۰/۵۷۷	۳۶/۷۸±۲/۷۹۱
بیمارستان اکبرآبادی	۱۹۷	۴	۱۹۳
بیمارستان رسول اکرم	۷۳	۰	۷۳

تمام نوزادان مبتلا به توکسوپلاسموزیس باید تحت درمان دارویی قرار بگیرند حتی اگر بدون علامت باشند.^{۱۱-۵} رژیم درمانی مورد استفاده در این مطالعه (سولفادیازین و پیرمتامین) مشابه رژیم درمانی مورد استفاده در سایر مطالعات بود.^{۱۶-۱۷} بدون درمان و نیز در برخی از بیماران درمان شده نیز کوریورتینیت اغلب عودکننده می‌باشد.^{۱۶-۵}

پیداکردن یک روش غربالگری دقیق و مقرون به صرفه در تعیین توکسوپلاسموز مادرزادی و پیشگیری از اختلالات بینایی با شروع درمان به موقع بسیار کمک‌کننده خواهد بود.^{۱۴-۱۱} میزان ایمنی قبلی منتقل شده از جفت به جنین در مطالعه ما ۴۴/۱٪ بود. در مقایسه با ایمنی به توکسوپلاسموز در کرمان (۴۶/۶٪)، آمل (۷۵/۷٪)، قزوین (۶۲/۷٪) و کاشان (۵۰/۸٪)، میزان ایمنی در مطالعه ما ۴۴/۱٪ کم‌تر بود،^۶ اما در مقایسه با غرب تهران (۲۴٪) میزان به‌دست آمده در مطالعه ما بیش‌تر بود.^۶

مطالعات قبلی در تهران (۱۳۸۳-۱۳۸۰) در سه مرحله جداگانه ابتدا بر روی مادران حامله و خون بندناف نوزادان متولد شده و سپس در نوزادان مشکوک به تورچ انجام شده بود.^{۶-۸} طبق نتایج این مطالعه، احتمال عفونت مادرزادی توکسوپلاسموز در تهران در مقایسه با ایالات متحده آمریکا بسیار بالاتر و حدود ۶۰ تا ۸۰ برابر آن بود.^{۱۵-۱۱} میزان عفونت قبلی توکسوپلاسموز در خانم‌های حامله در قسمت‌های مختلف شهر تهران در مرکز و غرب تهران کم‌تر از جنوب و شرق تهران بود.^۵

همین مساله در مطالعه فعلی نیز تایید شد. بیش‌تر موارد ابتلا به عفونت از بیمارستان اکبرآبادی (جنوب تهران) دیده شد. عفونت مادرزادی توکسوپلاسموز اگر در سه ماه اول بارداری ایجاد شود بسیار

۳۸ هفته در بیمارستان اکبرآبادی، معاینه چشم، گوش و قلب و مغز نرمال بود. تنها مشکل بیمار راش پوستی ژنرالیزه بود که در بدو تولد دیده شد و با شک به سپسیس به مدت ۱۰ روز آنتی‌بیوتیک دریافت کرده بود. تا زمان بررسی شش ماه دارو دریافت کرده بود. مورد پنجم به ظاهر سالم بوده علی‌رغم تماس‌های تلفنی مکرر و مراجعه برای پی‌گیری نداشت و لذا از مطالعه حذف گردید.

بحث

در مطالعه ما درصد فراوانی موارد مثبت IGM (توکسوپلاسموز مادرزادی) ۱/۵٪ (چهار مورد) بود. این میزان معادل ۱۴/۸٪ در هر ۱۰۰۰ تولد زنده بود. انسدادانس توکسوپلاسموز مادرزادی در آمریکا یک در هر ۱۰۰۰ تا ۱۰۰۰۰ تولد گزارش شده است.^{۱۱-۱۳} بیش‌ترین فراوانی علائم بالینی در چهار بیمار درگیری چشمی (۵۰٪) و درگیری مغزی (۵۰٪) بود. در یکی از بیماران تظاهر اصلی عوارض پوستی به‌صورت راش‌های ژنرالیزه بود. میزان به‌دست آمده در مطالعه ما در حدود ۱۵ برابر این میزان در آمریکا بود.^{۱۱}

در یک مطالعه‌ی پروسپکتیو، ۱۵٪ نوزادان مبتلا به عفونت دارای اسکارکوریورتینال بودند که نشان‌گر عفونت در رحم است و ۴٪ هم کوریورتینیت فعال داشتند و در ۱۰٪ ضایعات رتینال گسترش پیدا کردند. مطالعات دیگری نشان داده‌اند که ضایعات کوریورتینال در ۸۲٪ تا ۸۵٪ از اطفال مبتلا به عفونت‌های ساب‌کلینیکال توکسوپلاسموز به‌وجود آمده‌اند.^۵ در مطالعه ما نیز درگیری چشمی از اصلی‌ترین علائم بود که در دو مورد از چهار مورد مشاهده شد که با آمارهای سایر مطالعات هم‌راستا بود.^{۱۱-۳} بعضی از مطالعات تاکید می‌کنند که

سرولوژیک توکسوپلازما به لیست غربالگری نوزادان می‌تواند گام مهمی در کاهش هزینه‌ها و پیشگیری از عوارض بیماری‌ها از جمله عفونت‌های دوران جنینی از جمله توکسوپلاسموز مادرزادی باشد. *سپاسگزاری:* این مقاله حاصل قسمتی از طرح تحقیقاتی کد ۱۶۲۵۰ مصوب مرکز تحقیقات بیماری‌های عفونی کودکان مجتمع رسول اکرم (ص) وابسته به دانشگاه علوم پزشکی تهران می‌باشد.

شدید است و می‌تواند عوارض درازمدت و وخیمی ایجاد نماید. خوشبختانه به تازگی تست‌های غربالگری در نوزادان با هدف تعیین بیماری‌های غیر عفونی ولی مهم و هزینه بر مانند هیپوتیروییدی، فاویسم و فیمل کتونوری در هفته اول تولد آغاز شده است. استفاده کارت گوتری در تمامی کشورهای توسعه‌یافته تا ۷۵٪ ارزش تشخیصی داشته است. به‌نظر می‌رسد اضافه‌کردن تست‌های

References

- Cherry J, Kaplan S, Demmler-Harrison G, Steinbach W, editors. Feigin and Cherry's Textbook of Pediatric Infectious Diseases. 6th ed. Philadelphia, PA: Mosby Elsevier; 2009. p. 2954-71.
- Alexander JM, Sheffield JS, Sanchez PJ. Congenital toxoplasmosis. In: Kliegman RM, Behrman RE, Jenson HB, Stanton BF, editors. Nelson Textbook of Pediatrics. 18th ed. Philadelphia, PA: Saunders Elsevier; 2007. p. 569-71.
- Kravetz JD, Federman DG. Toxoplasmosis in pregnancy. *Am J Med* 2005;118(3):212-6.
- del Castillo Martín F. Congenital toxoplasmosis. A disease with too many questions. *An Pediatr (Barc)* 2004;61(2):115-7.
- Wallon M, Kodjikian L, Binquet C, Garweg J, Fleury J, Quantin C, et al. Long-term ocular prognosis in 327 children with congenital toxoplasmosis. *Pediatrics* 2004;113(6):1567-72.
- Noorbakhsh S, Mamishi S, Rimaz S, MR Monavari. Toxoplasmosis in primiparus pregnant women and their neonates. *Iranian J Publ Health* 2002;31(1-2):51-4.
- Noorbakhsh S, Farhadi M, Siadati A. Study of torch suspected infants. *Iranian J Pediatr* 2005;15 (Supp 1):87.
- Noorbakhsh S, Memari F, Farhadi M, Tabatabaei A. Sensorineural hearing loss due to *Toxoplasma gondii* in children: a case-control study. *Clin Otolaryngol* 2008;33(3):269-73.
- Noorbakhsh S, Farhadi M, Tabatabaei A, Mohamadi S, Jomeh E. Infection in childhood sensory hearing loss. *Saudi Med J* 2008;29(10):1470-4.
- Noorbakhsh S, Khosravi N, Zarabi V, Farhadi M, Tabatabaei A. Congenital infection with *Toxoplasma gondii*: A case control study of Tehran, Iran. *J Bacteriol Parasitol* 2012;1(3):1-4.
- Remington JS, McLeod R, Thulliez R, Desmonts G. Toxoplasmosis. In: Remington JS, Klein JO, editors. Infectious Diseases of the Fetus and Newborn Infants. 5th ed. Philadelphia, Pa: WB Saunders; 2001. p. 205-320.
- Neto EC, Rubin R, Schulte J, Giugliani R. Newborn screening for congenital infectious diseases. *Emerg Infect Dis* 2004;10(6):1068-73.
- Rossi P. Diagnostic kits in parasitology: which controls? *Parassitologia* 2004;46(1-2):145-9.
- Rhead WJ, Irons M. The call from the newborn screening laboratory: Frustration in the afternoon. *Pediatr Clin North Am* 2004;51(3):803-18.
- Thalib L, Gras L, Romand S, Prusa A, Bessieres MH, Petersen E, et al. Prediction of congenital toxoplasmosis by polymerase chain reaction analysis of amniotic fluid. *BJOG* 2005;112(5):567-74.
- Pickering LK, Baker CJ, Kimberlin DW, Long SS, editors. Red Book: 2009 Report of the Committee on Infectious Diseases. 28th ed. p. 667-72.

Prevalence of congenital Toxoplasmosis in two university hospitals: a brief report

Samileh Noorbakhsh M.D.^{1*}
Majid Kalani M.D.²
Ali Mohamad Aliakbari M.D.¹
Azardokht Tabatabaei M.Sc.³
Fahimeh Ehsanipour M.D.¹
Reza Taghipour M.D.⁴
Mohamad Reza Shokrolahi
M.D.¹

1- Department of Pediatric
Infectious Disease, Research Center
of Pediatric Infectious Diseases,
Tehran University of Medical
Sciences Tehran, Iran.

2- Department of Neonatology,
Research Center of Pediatric
Infectious Diseases, Tehran
University of Medical Sciences
Tehran, Iran.

3- Department of Microbiology,
Research Center of Pediatric
Infectious Diseases, Tehran
University of Medical Sciences
Tehran, Iran.

4- Department of Pediatrics,
Research Center of Pediatric
Infectious Diseases, Tehran
University of Medical Sciences,
Tehran, Iran.

* Corresponding author: Research Center
of Pediatric Infectious Diseases, 4th floor
Rasoul Hospital, Niayesh St., Satarkhan
Ave., Tehran, 14455 Islamic Republic of
Iran.
Tel: +98- 21- 66516049
E-mail:
Samileh_noorbakhsh@yahoo.com

Abstract

Received: September 11, 2012 Accepted: February 20, 2013

Background: The incidence and clinical presentation of congenital toxoplasmosis in our newborns was not studied until yet. Goal of study is to evaluate the newborns for congenital *Toxoplasma Gondii* infection and describe the clinical presentation from birth and follow up them.

Methods: We conducted a prospective study upon 270 newborns were born in two university hospitals in Tehran (Rasoul akram & Akbar Abadi) during 2011-2012. Cord blood sample obtained from the newborns during labour. The samples centrifuged, transported and stored in -80 centigrade freezer in our Research Laboratory. Specific T.Gondii- antibodies (IGG, IGM) evaluated by ELISA methods. Neonates with positive T.Gondii- IGM diagnosed and studied as infected cases. The infected cases treated and followed for progression of disease.

Results: Gestational age of newborns was between 28-41 weeks. Positive T.Gondii - IGM and T.Gondii -IGG determined in 1.5%, 44.1% of cases respectively. The most common clinical presentation in seropositive cases was eye involvement (50%), and brain disorders (50%). Positive PCR had not found in cerebrospinal fluids of seropositive (IgM) cases.

Conclusion: One and a half percent of newborns were seropositive for T.Gondii. Wide variation of clinical presentation and early diagnosis of infected newborns in our country is so important. Adding the serologic tests (IGM) to neonatal screening test is recommended strongly.

Keywords: congenital toxoplasmosis, neonatal screening, *Toxoplasma.Gondii*.