

بررسی اثرات دی‌متیل سولفوکساید بر ضایعات و اختلالات نورولوژیک در ایسکمی مغزی موضعی موقتی در موش صحرائی

تاریخ دریافت مقاله: ۱۳۸۷/۰۲/۱۴ تاریخ پذیرش: ۱۳۸۷/۰۶/۳۱

چکیده

عابدین وکیلی*

گروه فیزیولوژی، دانشگاه علوم پزشکی سمنان،
دانشکده پزشکی، مرکز تحقیقات و بخش
فیزیولوژی

زمینه و هدف: دی‌متیل سولفوکساید اثرات بیولوژیکی مختلفی از جمله آنتی‌اکسیدانی، ضد التهابی، مهارکننده تجمع پلاکتی و اثر محافظتی در مقابل ایسکمی مغزی دارد. با این وجود اثرات آن بر آسیب‌های مغزی و اختلالات نورولوژیک حرکتی در ایسکمی مغزی موضعی موقتی کاملاً روشن نیست. **روش بررسی:** تعداد ۳۶ سر موش صحرائی نر نژاد Sprague-Dawley با محدوده وزنی ۳۰۰ تا ۳۵۰ گرم به گروه کنترل و درمان با دی‌متیل سولفوکساید تقسیم شدند. ایسکمی مغزی موضعی - موقتی با مسدود کردن شریان میانی مغز به مدت ۹۰ دقیقه و سپس برقراری مجدد جریان خون به مدت ۲۳ ساعت ایجاد می‌شد. سالیین به‌عنوان حلال دارو (n=۱۱) و دی‌متیل سولفوکساید ۰/۲٪ با دوزهای ۰/۱ ml/kg (n=۱۱)، ۰/۱ ml/kg (n=۷) و ۰/۲ ml/kg (n=۷)، ۳۰ دقیقه قبل از ایسکمی تزریق می‌شدند. ۲۴ ساعت بعد از ایسکمی، نمره اختلالات نورولوژیکی حرکتی تعیین و سپس حجم ضایعات مغزی کورتکس، استرایتوم با استفاده از رنگ‌آمیزی تری‌فنیل تترازولیم ارزیابی می‌شد. **یافته‌ها:** تجویز داخل صفاقی دی‌متیل سولفوکساید در دوزهای ۰/۱ و ۰/۲ ml/kg ضایعات کورتکس و استرایتوم را به‌طور معنی‌داری در مقایسه با گروه کنترل کاهش داد (p<۰/۰۰۱)، در حالی‌که دوز ۰/۱ ml/kg تغییری در ضایعات مغزی ایجاد نکرد (p=۰/۲۲۵). دی‌متیل سولفوکساید فقط در دوز ۰/۲ ml/kg به‌طور معنی‌داری اختلالات نورولوژیکی حرکتی را کاهش داد (p<۰/۰۰۱). **نتیجه‌گیری:** یافته‌های این مطالعه نشان داد دی‌متیل سولفوکساید یک اثر محافظتی قوی در مقابل ایسکمی مغزی موضعی - موقتی در موش صحرائی دارد. دی‌متیل سولفوکساید ممکن است یک کاندید برای درمان ضایعات مغزی در مرحله حاد ایسکمی مغزی موضعی باشد.

کلمات کلیدی: دی‌متیل سولفوکساید، ایسکمی مغزی موضعی - موقتی، موش صحرائی

* نویسنده مسئول: سمنان، دانشگاه علوم پزشکی سمنان،
دانشکده پزشکی، بخش و مرکز تحقیقات فیزیولوژی
تلفن: ۰۲۳۱-۳۳۵۴۱۶۱ و ۳۳۵۴۱۷۱
email: Abvakili@yahoo.com

مقدمه

مطالعاتی دیگر در محیط *in vitro*، نشان داد، دی‌متیل سولفوکساید اثر محافظتی در مقابل ایسکمی (که از طریق هیپوکسی و حذف قند ایجاد می‌شد) در برش‌های هیپوکامپ دارد.^{۱۱} همچنین Lu and Mattson نشان داد، دی‌متیل سولفوکساید باعث جلوگیری از مرگ نرونی ناشی گلوتامات در هیپوکامپ می‌گردد.^{۱۲} علاوه بر این گزارش شده است در انسان دی‌متیل سولفوکساید فشار داخل جمجمه در تروماهای شدید مغزی را کاهش داده^{۱۳،۱۴} و اثرات مفیدی در کاهش اختلالات نورولوژیکی پس از سکته مغزی دارد.^{۱۵} همچنین برخی گزارشات اخیر هم نشان داده‌اند، دی‌متیل سولفوکساید ضایعات مغزی در ایسکمی موضعی که با بستن دائمی شریان میانی مغز ایجاد می‌شد، را کاهش می‌دهد.^{۱۶} از طرفی برخی محققین هم نشان

دی‌متیل سولفوکساید (Dimethyl Sulfoxed) به‌عنوان یک حلال داروی کاربرد وسیعی در آزمایشات مختلف بیولوژیکی دارد.^{۱-۳} مطالعات نشان داده‌اند دی‌متیل سولفوکساید دارای خواص مختلفی از جمله مهارکننده قوی تولید رادیکال آزاد،^۴ مسدودکننده کانال سدیمی،^۵ مهارکننده تجمع پلاکتی^۶ و تثبیت‌کننده غشاء سلول دارد.^{۷،۸،۹} این خصوصیات فارماکولوژیکی دی‌متیل سولفوکساید باعث شده تا محققین علوم اعصاب اثر درمانی آنرا در کاهش ضایعات سکته مغزی مورد توجه قرار دهند. Phillis و همکاران وی نشان دادند، دی‌متیل سولفوکساید مرگ نرونی در مدل ایسکمی مغزی که با بستن هر دو شریان کاروتید مشترک در جریبل ایجاد می‌شد، را کاهش می‌دهد.^{۱۰}

گردد. سپس محل جراحی، بخیه شده و تا بهوش آمدن حیوان در محیط گرم نگهداری می‌شد. با استفاده از پتوی الکتریکی، درجه حرارت بدن حیوان در طول جراحی در محدوده فیزیولوژیک حفظ می‌شد. پروتکل و طرح آزمایش: تعداد ۳۶ سر موش صحرایی به‌طور تصادفی از میان کلونی موش‌های صحرایی موجود در حیوان‌خانه دانشگاه علوم پزشکی سمنان انتخاب گردیده و در قفس‌های مجزا نگهداری می‌شدند. سپس این حیوانات به‌طور تصادفی به چهار گروه شاهد یا نرمال سالین ($n=11$) و گروه‌های درمان تقسیم می‌شدند. گروه درمان خود به سه گروه تقسیم شده و دی‌متیل سولفوکساید دو درصد به‌ترتیب در دوزهای 0.1 ml/kg ($n=11$)، 0.1 ml/kg ($n=7$) و 0.2 ml/kg ($n=7$) به‌صورت داخل صفاقی ۳۰ دقیقه قبل از القاء ایسکمی به حیوان تزریق می‌شد. در گروه شاهد نرمال سالین به‌عنوان حلال داور به حیوان تزریق می‌شد. در همه این گروه‌ها بعد از ایجاد ایسکمی حیوان به قفس‌های انفرادی منتقل شده و وضعیت تنفس آن تا بهوش آمدن کامل کنترل می‌گردید. سپس ۲۴ ساعت بعد از انسداد شریان میانی مغز، ابتداء نمره اختلالات حرکتی نورولوژیکی اندازه‌گیری گردیده، سپس حیوان در زیر بیهوشی عمیق کشته شده و مغز آن خارج و نهایتاً "حجم ضایعات مغزی با روشی که در ذیل آمده است تعیین می‌گردید. ۲۴ ساعت بعد از شروع ایسکمی اختلالات حرکتی نورولوژیکی در حیوان بر اساس یک تست استاندارد پنج نمره‌ای ارزیابی می‌شد.^{۱۱} در این تست به‌صورت قرار دادی به اختلالات حرکتی حیوان نمره صفر تا چهار داده می‌شود. نمره صفر: برای حیوانی که هیچ اختلال حرکتی نشان ندهد، نمره یک: برای حیوانی که هنگام آویزان شدن از دم دست مقابل محل ضایعه حالت Flexion پیدا می‌کند، نمره ۲: برای حیوانی که در حالت هوشیاری در یک سطح صاف شروع به چرخش به سمت مقابل محل ضایعه نماید، نمره ۳: برای حیوانی که رفلکس ایستادن (righting reflex) را از دست بدهد و نمره ۴: برای حیوانی که هیچ فعالیت حرکتی خودبخودی نشان ندهد. بعد از ارزیابی اختلالات نورولوژیکی، تحت بیهوشی عمیق حیوان کشته و سر آن جدا و مغز خارج می‌شد. برای برش‌گیری، مغز را به مدت پنج دقیقه در سالین 4°C قرار داده، سپس به کمک Brain Matrix شش برش به قطر ۲mm از مغز تهیه می‌گردید. جهت رنگ‌آمیزی، برش‌ها را به مدت ۱۵ دقیقه در محلول دو درصد تری‌فنیل تترازولیم کلراید

داده‌اند دی‌متیل سولفوکساید اثری در کاهش ضایعات حاصل از ایسکمی مغزی در مدل تجربی سکنه مغزی در گربه و جربیل ندارد.^{۱۷،۱۸} مجموع بررسی مقالات منتشر شده نشان می‌دهند: ۱- اثرات دی‌متیل سولفوکساید در ایسکمی مغزی موضعی-موقتی که از نظر پاتوفیزیولوژی تا حدودی با ایسکمی مغزی-دائمی متفاوت است،^{۱۹} روشن نیست. ۲- نتایج ضد و نقیضی در ارتباط اثر آن در ایسکمی مغزی وجود دارد. ۳- اثرات آن بر ضایعات کورتکس و استرایتوم بررسی نگردیده است. هدف مطالعه حاضر بررسی اثرات دی‌متیل سولفوکساید در دوزهای مختلف بر ضایعات حاصل از ایسکمی در کورتکس، استرایتوم و اختلالات نورولوژیکی حرکتی در مدل تجربی ایسکمی مغزی موضعی-موقتی در موش صحرایی است.

روش بررسی

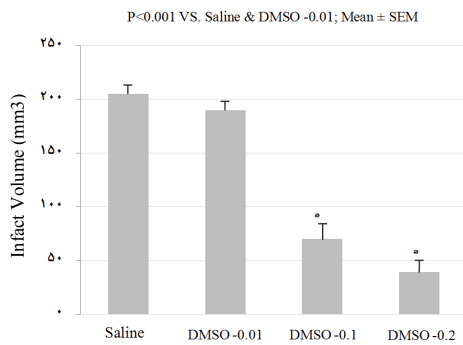
در این مطالعه از موش‌های صحرایی نر نژاد Sprague-Dawley (۳۵۰-۳۰۰ گرم) استفاده گردید. حیوانات در شرایط استاندارد و دسترسی آزاد به آب و غذا نگهداری شده و کلیه آزمایشات مطابق آئین‌نامه کمیته اخلاق پژوهشی دانشگاه انجام گردید. حیوانات با تزریق داخل صفاقی 40 mg/kg کلرال هیدرات (Chloral Hydrate) که از شرکت فلوکای آلمان (Fluka, Germany) تهیه شده بود، بیهوش و بر روی میز جراحی مخصوص ثابت می‌شدند. سپس شریان میانی مغز را با روش فیلامنت یا انسداد داخل عروقی که قبلاً شرح داده شده، مسدود و ایسکمی مغزی ایجاد می‌گردید.^{۲۰} به‌طور خلاصه بعد از جراحی و جدا کردن شریان کاروتید مشترک و شاخه‌های آن (کاروتید خارجی و داخلی)، نخ نایلون شماره ۳-۰ که نوک آن جلو شعله گرد شده بود را وارد شریان کاروتید داخلی نموده و به آرامی به سمت داخل مغز و حلقه ویلیس هدایت نموده تا یک مقاومت ظریف در مقابل هدایت نخ به سمت جلو احساس شود. این مقاومت ظریف نشانگر آن است که نوک نخ وارد ابتدای شریان قدامی مغز شده و شریان میانی مغز را در محل خروج از حلقه ویلیس مسدود کرده است. بدین ترتیب جریان خون در شریان میانی مغز قطع و ناحیه‌ای از مغز که توسط این شریان خون‌رسانی می‌گردد (کورتکس و استرایتوم) دچار ایسکمی می‌شود. ۹۰ دقیقه بعد از اتمام دوره ایسکمی نخ نایلون را به آرامی از رگ خارج کرده تا جریان خون مجدد در شریان میانی مغز و منطقه ایسکمی برای ۲۳ ساعت برقرار

Jandel Scientific, Erkrath Germany برای آنالیز نتایج استفاده شد، مقادیر $p < 0.05$ معنی‌دار تلقی می‌گردید.^{۲۱}

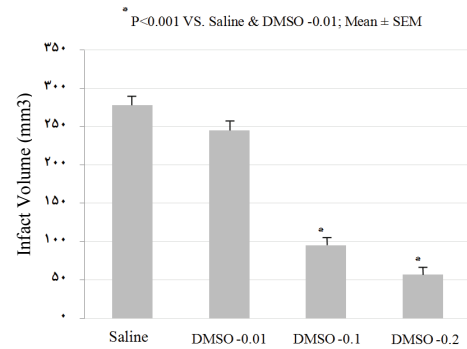
یافته‌ها

الف- اثر تجویز داخل صفاقی دی‌متیل سولفوکساید بر ضایعات و اختلالات نورولوژیکی حرکتی حاصل از ایسکمی مغزی. ۱- ضایعات کل مغزی: تزریق دی‌تیل سولفوکساید ۳۰ دقیقه قبل از ایجاد ایسکمی با دوزهای ۰/۱ ml/kg و ۰/۲ به‌طور معنی‌داری حجم کل ضایعه مغزی را به ترتیب ۶۵٪ (۹۵±۱۳ میلی‌متر مکعب) و ۸۰٪ (۵۶±۱۱ میلی‌متر مکعب) در مقایسه با گروه کنترل (۲۷۷±۱۲ میلی‌متر مکعب) و دوز ۰/۱ ml/kg (۲۴۵±۱۲ میلی‌متر مکعب) کاهش داد ($p < 0.001$, شکل ۱). در حالی‌که دی‌متیل سولفوکساید در دوز ۰/۱ ml/kg اثر معنی‌داری در کاهش ضایعات کل مغزی در مقایسه با

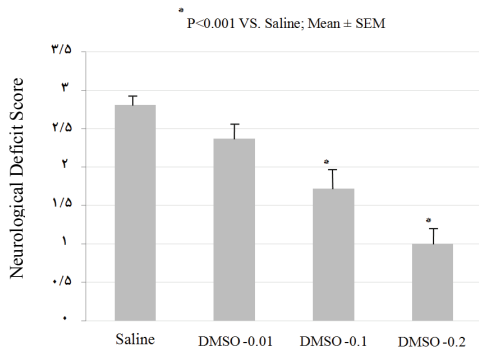
(Triphenyltetrazolium chloride, Sigma- Germany) قرار داده می‌شد. در این روش رنگ‌آمیزی منطقه ضایعه دیده به رنگ سفید و منطقه نرمال مغز به رنگ قرمز آجری در می‌آید.^۳ در پایان با دوربین دیجیتالی از برش‌ها عکس گرفته و به کامپیوتر منتقل و سطح ناحیه ضایعه دیده در کورتکس و استرایتوم با استفاده از نرم‌افزار NIH Image Analyzer اندازه‌گیری می‌شد. برای محاسبه حجم، سطح ضایعه مقاطع در ضخامت برش ضرب می‌شد. حجم کل ضایعه مغزی نیز از حاصل جمع ضایعات در هفت برش مغزی به‌دست می‌آمد.^۳ نتایج به‌صورت میانگین ± انحراف معیار نمونه (Mean±SEM) بیان شده است. برای مقایسه بین گروه‌ها از تست آماری ANOVA و Tukey's یا Dunnett's به‌عنوان Post-hoc analysis استفاده گردید. در گروه‌هایی که آزمون نرمالیتی و برابر بودن واریانس‌ها رد می‌شد، از آزمون‌های غیرپارامتریک استفاده گردید. از نرم‌افزار SigmaStat 2.0،



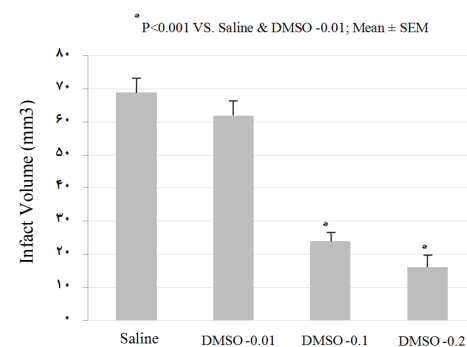
شکل ۲- اثر تجویز داخل صفاقی دی‌متیل سولفوکساید Dimethyl Sulfoxide (DMSO) در دوزهای (DMSO -۰/۰۱)، ۰/۰۱ (DMSO -۰/۰۱) و ۰/۱ (DMSO -۰/۰۲) بر حجم ضایعات کورتکس در موش صحرائی (میلی‌متر مکعب)



شکل ۱- اثر تجویز داخل صفاقی دی‌متیل سولفوکساید Dimethyl Sulfoxide (DMSO) در دوزهای (DMSO -۰/۰۱)، ۰/۰۱ (DMSO -۰/۰۱) و ۰/۱ (DMSO -۰/۰۲) بر حجم کل ضایعات مغزی در موش صحرائی (میلی‌متر مکعب)



شکل ۴- اثر تجویز داخل صفاقی دی‌متیل سولفوکساید Dimethyl Sulfoxide (DMSO) در دوزهای (DMSO -۰/۰۱)، ۰/۰۱ (DMSO -۰/۰۱) و ۰/۱ (DMSO -۰/۰۲) بر اختلالات نورولوژیکی در موش صحرائی



شکل ۳- اثر تجویز داخل صفاقی دی‌متیل سولفوکساید Dimethyl Sulfoxide (DMSO) در دوزهای (DMSO -۰/۰۱)، ۰/۰۱ (DMSO -۰/۰۱) و ۰/۱ (DMSO -۰/۰۲) بر حجم ضایعات استرایتوم در موش صحرائی (میلی‌متر مکعب)

حاصل از ایسکمی و برقراری مجدد جریان خون (ischemic reperfusion injuries) تا حدودی متفاوت است.^{۱۹} با این وجود می‌توان گفت نتایج به‌دست آمده در این مطالعه با نتایج تحقیقات دیگران که نشان داده‌اند دی‌متیل سولفوکساید ضایعات مغزی را در مدل ایسکمی مغزی موضعی - دائمی (بستن دائمی شریان میانی مغز) را کاهش می‌دهد، تا حدودی مشابهت دارد.^{۱۶} بر خلاف نتایج مطالعه حاضر برخی شواهد گزارش کردند دی‌متیل سولفوکساید اثر مفیدی در ایسکمی مغزی ندارد یا حتی باعث بدتر شدن ضایعه می‌شود.^{۱۷، ۱۸ و ۲۳} به‌عنوان مثال، تجویز وریدی متیل سولفوکساید یک ساعت بعد از ایسکمی و موضعی که با انسداد دائمی شریان میانی مغز ایجاد می‌شد، اثری در کاهش ضایعه مغزی در گربه نداشت.^{۲۳} همچنین Little گزارش نمود، تزریق دی‌متیل سولفوکساید حدود ۳۰ دقیقه بعد از ایسکمی مغزی هیچ تاثیری بر ضایعات و اختلالات نورولوژیک در بابون نداشت.^{۱۸} در پژوهش دیگر McGraw نشان داد، دی‌متیل سولفوکساید باعث افزایش ضایعه مغزی در جریبل می‌شود.^{۱۷} دلایل اختلاف بین مطالعه حاضر با مطالعات فوق دقیقاً روشن نیست، اما ممکن است مربوط به مدل ایسکمی، زمان تزریق و دوز داروی به‌کار رفته، گونه حیوان و یا شدت ایسکمی باشد. تشکیل رادیکال آزاد،^{۲۴} فرایندهای التهابی،^{۲۵} کاهش جریان خون مغز،^{۲۱ و ۲۶} تجمع اسید آمینه تحریکی سمی گلوتامات،^{۲۷} ادم مغزی،^{۲۰ و ۲۶} تجمع پلاکتی^{۲۸} و فعال شدن کانال سدیمی^{۲۹} نقش بسیار مهمی در گسترش ضایعات بعد از وقوع سکته مغزی دارند. شواهد پژوهشی نشان داده‌اند، دی‌متیل سولفوکساید اثرات و خواص فارماکولوژیکی متعددی از جمله مهارکننده قوی تولید رادیکال آزاد،^{۳۰} مسدودکننده کانال سدیم،^۶ ضدالتهابی،^{۳۰} گشادکننده عروقی^{۳۱ و ۳۲} و مهار تجمع پلاکتی^۷ دارد. علاوه بر این دی‌متیل سولفوکساید، ادم مغزی^{۳۱ و ۳۲} و مرگ نورونی ناشی از تجمع اسید آمینه تحریکی سمی گلوتامات^{۱۱} را در مدل حیوانی سکته مغزی و انسان کاهش می‌دهد. اگرچه مطالعه مکانیسم عملکرد دی‌متیل سولفوکساید جزء اهداف این مطالعه نبوده ولی مجموع شواهد فوق بیانگر آن است که دی‌متیل سولفوکساید قادر است، طیف وسیعی از عوامل پاتولوژیکی که در گسترش ضایعات مغزی پس از سکته مغزی دخالت دارند را کاهش دهد و احتمالاً از این طریق‌ها باعث کاهش ضایعات مغزی پس از سکته مغزی شده باشد. لذا توصیه می‌شود مطالعات بیشتری در سطح

گروه کنترل یا سالین نداشت ($p=0/225$)، شکل ۱). ۲- ضایعات کورتکس و استریاتوم: تجویز دی‌متیل سولفوکساید ۳۰ دقیقه قبل از ایجاد ایسکمی با دوزهای ۰/۱ و ۰/۲ ml/kg به‌طور معنی‌داری حجم ضایعات کورتکس مغزی (به‌ترتیب 70 ± 13 و 39 ± 11 میلی‌متر مکعب) در مقایسه با سالین (206 ± 10 میلی‌متر مکعب) و دوز $0/1 \text{ ml/kg}$ (189 ± 9 میلی‌متر مکعب) کاهش داد ($p < 0/001$)، شکل ۲). همچنین دی‌متیل سولفوکساید در دوزهای فوق حجم ضایعات استریاتوم (به‌ترتیب 24 ± 3 و 16 ± 4 میلی‌متر مکعب) به‌طور معنی‌داری در مقایسه با سالین (69 ± 4 میلی‌متر مکعب) و همچنین دوز $0/1 \text{ ml/kg}$ (62 ± 5 میلی‌متر مکعب) کاهش داد ($p < 0/001$)، شکل ۳). در حالی که دی‌متیل سولفوکساید در دوز $0/1 \text{ ml/kg}$ اثر معنی‌داری در کاهش ضایعات استریاتوم در مقایسه با گروه سالین ندارد ($p=0/269$)، شکل ۳). ۳- اختلالات حرکتی نورولوژیکی: در گروه شاهد یا سالین میانگین نمره اختلالات نورولوژیکی برابر با $2/81 \pm 0/12$ بود، که نشان‌دهنده وجود اختلالات شدید حرکتی به دلیل وقوع ضایعه ایسکمی می‌باشد. تزریق دی‌متیل سولفوکساید فقط در دوز $0/2 \text{ ml/kg}$ به‌طور معنی‌داری باعث کاهش و بهبود اختلالات حرکتی نورولوژیکی ($1/01 \pm 0/31$) در مقایسه با گروه کنترل شد ($p < 0/001$)، شکل ۴). در حالی که سایر دوزها اثر معنی‌داری در بهبود اختلالات نورولوژیکی نداشت ($p > 0/05$).

بحث

نتایج پژوهش حاضر نشان داد، تزریق داخل صفاقی دی‌متیل سولفوکساید دو درصد (به‌خصوص در دوز $0/2 \text{ ml/kg}$) پیش از وقوع سکته مغزی توانسته بخش زیادی از آسیب استریاتوم ($0/76$) و همین‌طور کورتکس ($0/80$) پیشگیری نماید. این یافته نشان می‌دهد دی‌متیل سولفوکساید تقریباً اثر یکسانی در کاهش ضایعات ایسکمیک در نواحی کورتکس و استریاتوم مغز دارد، این یافته تا حدودی با مطالعه قبلی هم‌خوانی دارد.^{۲۲} دی‌متیل سولفوکساید در دوز پائین ($0/1 \text{ ml/kg}$) اثر پیشگیرانه در کاهش ضایعات مغزی کورتکس و یا استریاتوم ندارد، بنابراین به نظر می‌آید اثرات محافظتی این دارو در مقابل ایسکمی تا حدودی به‌صورت وابسته به دوز عمل می‌کند. اگرچه پاتوفیزیولوژی ضایعات حاصل از مسدود شدن دائمی شریان تغذیه‌کننده مغزی (شریان میانی مغز) با پاتوفیزیولوژی ضایعات

عمدتاً در غلظت‌های بالا و مصرف طولانی مدت آن گزارش شده است.^{۳۳،۳۴} دی‌متیل سولفوکساید فقط در دوز ۰/۲ ml/kg علاوه بر کاهش حجم ضایعه، باعث بهبود و کاهش اختلالات حرکتی نورولوژیکی پس از ایسکمی مغزی شد در حالی که در دوز ۰/۱ ml/kg با وجود کاهش ضایعه اختلالات حرکتی به‌طور معنی‌دار بهبود نیافته است. این تفاوت ممکن است مربوط به میزان اثر این دو دوز در کاهش ضایعات مغزی باشد. دی‌متیل سولفوکساید در دوز ۰/۱ حدود ۶۵٪ ضایعات کل مغزی و در دوز ۰/۲ ml/kg حدود ۸۰٪ را کاهش داده است. مطالعات قبلی گزارش نمودند در مدل‌های حیوانی لازمه بهبود اختلالات نورولوژیکی کاهش وسیع حجم ضایعه مغزی است.^{۳۵،۳۶} به‌طور کلی شواهد مطالعه حاضر نشان می‌دهد دی‌متیل سولفوکساید احتمالاً می‌تواند به عنوان یک کاندید و انتخاب درمانی مناسب برای بیماران سکته مغزی در نظر گرفته شود، اگرچه در این زمینه به مطالعات بیشتری در مدل‌های حیوانی و کلینیکال نیاز است.

سلولی در ارتباط با مکانیسم اثر محافظتی دی‌متیل سولفوکساید در مدل‌های حیوانی سکته مغزی صورت گیرد. اثر محافظتی مشاهده شده به‌وسیله دی‌متیل سولفوکساید در این مطالعه احتمالاً مربوط به تغییرات پارامترهای فیزیولوژیک مثل دما، فشارخون یا گازهای خونی و مانند آن نمی‌باشد. به‌دلیل اینکه مطالعات قبلی ما و دیگران^{۳۳} نشان داد، دی‌متیل سولفوکساید تقریباً اثری بر فشارخون و سایر پارامترهای فیزیولوژیک ندارد. لذا به نظر نمی‌رسد که متغیرهای فیزیولوژیک اثر مهمی در بهبود ضایعات مغزی مشاهده شده به‌وسیله دی‌متیل سولفوکساید در این مطالعه داشته باشند. پژوهش‌های قبلی نشان داده‌اند، مصرف دی‌متیل سولفوکساید برای چندین روز یا حتی چند ماه در بیماران سکته مغزی حاد^{۱۵} و یا بیماران با فشار بالای داخل جمجمه‌ای^{۱۳،۳۳} تقریباً معادل با دوزی که در این مطالعه استفاده شده بدون عوارض جانبی مهمی است. عوارض جانبی اصلی دی‌متیل سولفوکساید شامل احتباس سدیم و مایع در بدن، همولیز خون، که

References

- Bardutzky J, Meng X, Bouley J, Duong TQ, Ratan R, Fisher M. Effects of intravenous dimethyl sulfoxide on ischemia evolution in a rat permanent occlusion model. *J Cereb Blood Flow Metab* 2005; 25: 968-77.
- Escott KJ, Beech JS, Haga KK, Williams SC, Meldrum BS, Bath PM. Cerebroprotective effect of the nitric oxide synthase inhibitors, 1-(2-trifluoromethylphenyl) imidazole and 7-nitro indazole, after transient focal cerebral ischemia in the rat. *J Cereb Blood Flow Metab* 1998; 18: 281-7.
- Vakili A, Nekoeian AA, Dehghani GA. L-NAME and 7-Nitroindazole reduces brain injury in rat model of transient focal cerebral ischemia. *Iran J Med Sci* 2004; 29: 109-14.
- Repone JE, Pfenninger O, Berger E, Talmadge DW, Pettijohn DE. Dimethyl sulfoxide prevents DNA nicking mediated by ionizing radiation or iron-hydrogen peroxide-generated hydroxyl radical. *Proc Natl Acad Sci USA* 1981; 78: 1001-3.
- Bruck R, Aeed H, Shirin H. The hydroxyl radical scavengers dimethyl sulfoxide and dimethyl urea protect rats against thioacetamide-induced fulminant hepatic failure. *J Hepatol* 1999; 31: 27-38.
- Hülsmann S, Greiner C, Köhling R, Wölfer J, Moskopp D, Riemann B, et al. Dimethyl sulfoxide increases latency of anoxic terminal negativity in hippocampal slices of guinea pig in vitro. *Neurosci Lett* 1999; 26: 1-4.
- Dujovny M, Rozario R, Kossovsky N, Diaz FG, Segal R. Anti-platelet effect of dimethyl sulfoxide, barbiturates, and methyl prednisolone. *Ann NY Acad Sci* 1983; 411: 234-44.
- Reid TJ, LaRussa VF, Esteban G, Clear M, Davies L, Shea S, et al. Cooling and freezing damage platelet membrane integrity. *Cryobiology* 1999; 38: 209-24.
- Smith DJ, Schulte M, Bischof JC. The effect of dimethyl sulfoxide on the water transport response of rat hepatocytes during freezing. *J Biomech Eng* 1998; 120: 549-58.
- Phillis JW, Estevez AY, O'Regan MH. Protective effects of the free radical scavengers, dimethyl sulfoxide and ethanol, in cerebral ischemia in gerbils. *Neurosci Lett* 1998; 244: 109-11.
- Greiner C, Schmidinger A, Hülsmann S, Moskopp D, Wölfer J, Köhling R, et al. Acute protective effect of nimodipine and dimethyl sulfoxide against hypoxic and ischemic damage in brain slices. *Brain Res* 2000; 887: 316-22.
- Lu C, Mattson MP. Dimethyl sulfoxide suppresses NMDA- and AMPA-induced ion currents and calcium influx and protects against excitotoxic death in hippocampal neurons. *Exp Neurol* 2001; 170: 180-5.
- Karaca M, Bilgin UY, Akar M, de la Torre JC. Dimethyl sulphoxide lowers ICP after closed head trauma. *Eur J Clin Pharmacol* 1991; 40: 113-4.
- Kulah A, Akar A, Baykut L. Dimethyl sulfoxide in the management of patients with brain swelling and increased intracranial pressure after severe, closed head injury. *Neurochirurgica* 1990; 33: 177-80.
- Karaça M, Kiliç E, Yazıcı B, Demir S, de la Torre JC. Ischemic stroke in elderly patients treated with a free radical scavenger - glycolytic intermediate solution: A preliminary pilot trial. *Neurol Res* 2002; 24: 73-80.
- Shimizu S, Simon RP, Graham SH. Dimethyl sulfoxide treatment reduces infarction volume after permanent focal cerebral ischemia in rats. *Neurosci Lett* 1997; 239: 125-7.
- McGraw CP. The effect of dimethyl sulfoxide (DMSO) on cerebral infarction in the Mongolian gerbil. *Acta Neurol Scand* 1977; 64 Suppl: 160-1.
- Little JR, Spetzler RF, Roski RA, Selman WR, Zabramski J, Lesser RP. Ineffectiveness of DMSO in treating experimental brain ischemia. *Ann NY Acad Sci* 1983; 411: 269-77.
- Siesjö BK. Pathophysiology and treatment of focal cerebral ischemia. Part I: Pathophysiology (1992). *J Neurosurg* 2008; 108: 616-31.

20. Vakili A, Hosseinzadeh F Toktam Sadogh. Effect of aminoguanidine on post-ischemic brain edema in transient model of focal cerebral ischemia. *Brain Res* 2007; 1170: 97-102.
21. Vakili A, Kataoka H, Plesnila N. Role of arginine vasopressin V1 and V2 receptors for brain damage after transient focal cerebral ischemia. *J Cereb Blood Flow Metab* 2005; 25: 1012-9.
22. Vakili A, Nekoeian AA, Dehghani GA. Aminoguanidine reduces infarct volume and improve neurological dysfunction in rat model focal cerebral ischemia. *DARU* 2006; 14: 31-6.
23. de la Torre JC, Surgeon JW. Dexamethasone and DMSO in experimental transorbital cerebral infarction. *Stroke* 1976; 7: 577-83.
24. Kontos HA, George E. Brown memorial lecture. Oxygen radicals in cerebral vascular injury. *Circ Res* 1985; 57: 508-16.
25. De Grabba TJ. The role of inflammation after acute stroke: Utility of pursuing anti-adhesion molecule therapy. *Neurology* 1998; 51 Suppl 3: S62-8.
26. Dávalos A, Toni D, Iweins F, Lesaffre E, Bastianello S, Castillo J. Neurological deterioration in acute ischemic stroke: potential predictors and associated factors in the European cooperative acute stroke study (ECASS) I. *Stroke* 1999; 30: 2631-6.
27. Culmsee C, Junker V, Wolz P, Semkova I, Kriegstein J. Lubeluzole protects hippocampal neurons from excitotoxicity in vitro and reduces brain damage caused by ischemia. *Eur J Pharmacol* 1998; 342: 193-201.
28. Montalescot G. Value of antiplatelet therapy in preventing thrombotic events in generalized vascular disease. *Clin Cardiol* 2000; 23 Suppl 6: V1-18-22.
29. Taylor CP, Meldrum BS. Na⁺ channels as targets for neuroprotective drugs. *Trends Pharmacol Sci* 1995; 16: 309-15.
30. Moreno Pardo B, Tramoyeres Celma A, Alonso Gorrea M, Rodríguez Hernández J, Santolaya Garcia JI, Ferrutxe Frau J. [Treatment of inflammation processes of the lower urinary tract with dimethyl sulfoxide]. *Arch Esp Urol* 1980; 33: 511-8.
31. Del Bigio M, James HE, Camp PE, Werner R, Marshall LF, Tung H. Acute dimethyl sulfoxide therapy in brain edema. Part 3: effect of a 3-hour infusion. *Neurosurgery* 1982; 10: 86-9.
32. Tung H, James HE, Drummond JC, Moore S. An experimental study on the effects of DMSO and indomethacin on cerebral circulation and intracranial pressure. *Brain Res Bull* 1986; 17: 391-3.
33. Waller FT, Tanabe CT, Paxton HD. Treatment of elevated intracranial pressure with dimethyl sulfoxide. *Ann N Y Acad Sci* 1983; 411: 286-92.
34. Marshall LF, Camp PE, Bowers SA. Dimethyl sulfoxide for the treatment of intracranial hypertension: a preliminary trial. *Neurosurgery* 1984; 14: 659-63.
35. Barone FC, Arvin B, White RF, Miller A, Webb CL, Willette RN, et al. Tumor necrosis factor-alpha. A mediator of focal ischemic brain injury. *Stroke* 1997; 28: 1233-44.
36. Vakili A, Zahedi khorasani M. Post-ischemic treatment of pentoxifyline reduces cortical not striatal infarct volume in transient model of focal cerebral ischemia in rat. *Brain Res* 2007; 1144: 186-91.

Effect of dimethyl sulfoxide on injuries and neurological deficits: a rat model of transient focal cerebral ischemia

Vakili A.*

Department and Research Center
of Physiology, Faculty of
Medicine, Semnan University of
Medical Sciences

Abstract

Received: May 03, 2008 Accepted: September 21, 2008

Background: Dimethyl sulfoxide (DMSO) has been used as a solvent for many drugs in ischemic experiments. DMSO has many biological benefits, including antioxidant, anti-inflammatory, platelet aggregation inhibiting and cell membrane stabilizing effects. Moreover, some experimental studies report that DMSO has a neuroprotective effect in permanent focal cerebral ischemia. Despite the effect of DMSO on the cortex, striatum injuries and motor neurological dysfunctions in transient focal cerebral ischemia are not completely clear.

Methods: Thirty-six male Sprague-Dawley rats weighing 300-350 g were divided into saline- (control) and DMSO-treated groups. Under chloral hydrate anesthesia (400mg/kg, ip), transient focal cerebral ischemia was induced by 90-min middle cerebral artery occlusion (MCAO) followed by 23-h reperfusion. Rats received saline (n=11) or 2% DMSO intraperitoneally at doses of 0.01 (n=11), 0.1 (n=7) and 0.2 (n=7) ml/kg 30 min prior to induction of ischemia. Twenty-four hours after MCAO, the neurological deficit scores were ascertained. Cortical and striatal infarct volumes determined by triphenyltetrazolium chloride staining.

Results: Administration of DMSO at doses of 0.1 and 0.2 ml/kg significantly reduced cortical and striatal infarct volumes ($p<0.001$), while rats receiving the 0.1 ml/kg dose had infarct volumes similar to those of the control group ($p=0.225$). Moreover, only 0.2 ml/kg doses of DMSO significantly reduce neurological motor dysfunction ($p<0.001$).

Conclusions: Findings of this study indicate that DMSO is a potent neuroprotective agent against transient focal cerebral ischemia in rat. Moreover, our data also suggest that DMSO may be a candidate for acute stroke treatment.

Keywords: Dimethyl sulfoxide, cerebral, ischemia, transient, focal, rat

*Corresponding author
Department and Research Center of
Physiology, Faculty of Medicine,
Semnan University of Medical
Sciences, Semnan, Iran
Tel: +98-0231-3354171
email: Abvakili@yahoo.com