

رفلکس تریژمینوکارڈیاک در جراحی اعصاب کف جمجمه: گزارش موردی

چکیده

محمد رضا خاجوی، امیر علی اورندی
پژمان پورفخر*، فرهاد اعتضادی

گروه بیهوشی، بیمارستان سینا، دانشگاه علوم
پزشکی تهران، تهران، ایران.

* نویسنده مسئول: تهران، حسن‌آباد، بیمارستان سینا.

تلفن: ۰۲۱-۶۶۳۴۸۵۱۸

E-mail: pourfakhr@razi.tums.ac.ir

تاریخ دریافت مقاله: ۱۳۹۲/۰۳/۱۸ تاریخ پذیرش: ۱۳۹۲/۰۴/۱۶

زمینه و هدف: رفلکس تریژمینوکارڈیاک (Trigemino-cardiac reflex, TCR) شامل برادی‌کاردی، کاهش فشارخون، آپنه و افزایش حرکات معده می‌باشد که به هنگام دستکاری عصب پنجم می‌تواند بروز کند.

معرفی بیمار: بیمار مرد ۲۶ ساله‌ای بود که با علائم سردرد مداوم یک‌طرفه، مشکل در بلع مراجعه نموده بود هم‌چنین کاهش شنوایی عصبی و انحراف زبان به سمت چپ داشت. هنگامی که جراح در حال دایسکشن در مسیر عصب تری‌ژمینال بود، ناگهان برادی‌کاردی و افت فشارخون ایجاد شد که بعد از توقف دست‌کاری ضربان قلب خود به خود به حالت نرمال برگشت اما با تکرار تحریک، شدت رفلکس و برادی‌کاردی بدون خستگی‌پذیری بیش‌تر شد که با تجویز ۰/۵ میلی‌گرم آتروپین بهبود یافت.

نتیجه‌گیری: خطر بروز TCR در عمل جراحی اعصاب وجود دارد. مانیتورینگ مداوم همودینامیک این امکان را می‌دهد که به محض بروز آن جراحی را متوقف و از بروز حوادث ناگوار بعدی جلوگیری نمود.

کلمات کلیدی: رفلکس تریژمینوکارڈیاک، جراحی قاعده جمجمه، بیهوشی.

مقدمه

یکی از نگرانی‌هایی که هنگام اعمال جراحی کف جمجمه، جراحی فک، صورت، دهان و دندان و بلوک‌های عصبی تری‌ژمینال وجود دارد بروز ناگهانی کاهش شدید ضربان قلب، کاهش شدید فشارخون و حتی آسیستول می‌باشد. این پدیده تحت عنوان رفلکس تریژمینوکارڈیاک، (Trigemino-cardiac Reflex (TCR) اولین بار توسط Schaller در سال ۱۹۹۹ در اعمال جراحی پایه مغز گزارش گردید.^۱ مطالعات متعددی در مورد اهمیت این رفلکس و روش‌های پیشگیری و درمان آن منتشر شده است.^{۲،۳} به دلیل خطرات کشنده این رفلکس و اهمیت درمان آن در این گزارش جهت آشنایی و توجه بیش‌تر پرسنل بیهوشی یک مورد از بروز این رفلکس را تحت بیهوشی عمومی و عمل جراحی مغز گزارش نمودیم.

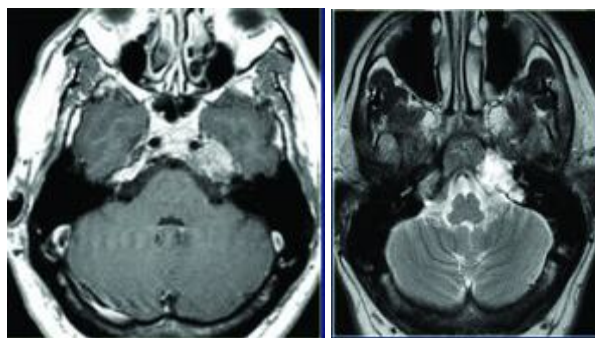
معرفی بیمار

بیمار آقای ۲۶ ساله، که به دلیل سردرد و اختلال بلع و تومور کف جمجمه در بهمن ماه ۱۳۹۱ در مرکز آموزشی پژوهشی درمانی سینا (اتاق عمل جراحی اعصاب) کاندید کرانیوتومی شد. در معاینه درگیری اعصاب ۸، ۹، ۱۰، ۱۱، ۱۲ به صورت کاهش شنوایی حسی عصبی و صدای تو دماغی و انحراف زبان به سمت چپ داشت. بیمار سابقه نفرکتومی چهار سال پیش به دلیل Renal cell carcinoma داشت. در سی تی اسکن ضایعه فضاگیر اکسترااکزیال به صورت هیپر دانسیته قسمت تحتانی لب تمپورال و مجاور استخوان پتروس مشهود بود (شکل ۱). بیمار تحت مونیتورینگ کامل استاندارد الکتروکارڈیوگرام، پالس اکسیمتری، اندازه‌گیری فشارخون تهاجمی و غیرتهاجمی، Co2 انتهای بازدمی مورد بیهوشی عمومی با روش

ساقه مغز (از مزانسفال تا حد فوقانی نخاع) کشیده شده در حالی که هسته حرکتی آن در نیمه فوقانی کف بطن چهارم قرار دارد. تنه این عصب از سطح قدامی - طرفی پل مغزی خارج می‌شود و با وارد شدن به حفره جمجمه‌ای میانی در حد خلفی سینوس کاورنوزوس در ضخامت دو لایه از سخت شامه قرار می‌گیرد و در این ناحیه ضمن این که منجر به تشکیل عقده سه قلو (Trigeminal ganglion) می‌شود به سه شاخه افتالمیک، ماگزیلاری و ماندیبولار تقسیم می‌گردد.^۴ مکانیسم احتمالی بروز TCR تحریک شاخه‌های حسی عصب پنج می‌باشد که این تحریک به هسته‌های عصب پنج در پایه مغز رفته و به دلیل نزدیکی این هسته‌ها و ارتباط آن با هسته‌های عصب واگ، شاخه‌های وابران عصب واگ تحریک شده و موجب بروز برادی‌کاردی و افت فشارخون می‌شود. این رفلکس به هنگام تحریک تمام شاخه‌های عصب پنجم داخل و خارج کرانیوم بروز می‌کند.^۵ میزان بروز آن طبق گزارش Schaller در اعمال جراحی پایه مغز حدود ۱۸٪-۱۰٪ است که در سه مورد منجر به آسیستول شده است.^۶ میزان بروز TCR در اعمال جراحی دکمپرسیون میکروواسکولار عصب تری‌ژمینال که جهت درمان نورالژی عصب پنج انجام می‌شود حدود ۱۸٪ گزارش شده است و بروز آن در اعمال جراحی ترانس اسفنوئید آدنوم هیپوفیز حدود ۱۰٪ به هنگام جراحی گزارش شده است.^۸

میزان بروز برادی‌کاردی و آسیستول در حین جراحی‌های ماگزیلوفاشیال، تمپورومندیبولار و ارتوگناتیک ۱/۶٪ بوده است.^۹ ریسک فاکتورهای مختلفی مانند: کاهش سطح بیهوشی، مخدرهای قوی، فتانیل و سوفتانیل، بتابلوکرها و بلوک‌کننده‌های کانال کلسیم، هیپوکسی و هیپرکاپنی زمینه را برای این رفلکس فراهم می‌کند.^{۱۰}

مهم‌ترین ریسک فاکتور برای ایجاد TCR تحریک عصب تری‌ژمینال و نوع تحریک می‌باشد، زیرا کشش‌های ناگهانی و یا ممتد نسبت به کشش‌های ملایم زمینه را بیش‌تر برای ایجاد رفلکس فراهم می‌کند، ولی به هر حال از آن‌جا که تحریک عصب در حین جراحی‌ها امری غیرقابل اجتناب می‌باشد، پیشگیری و یا کنترل آن در حین عمل بسیار مهم بوده و اهمیت بسیار زیادی دارد. نکته جالب در این بیمار و این رفلکس، افزایش میزان برادی‌کاردی با تکرار تحریک است. ظاهراً این رفلکس خستگی‌پذیری نداشته و با تکرار تحریک شدت آن بیش‌تر هم می‌شود که این موضوع بسیار خطرناک بوده و



شکل ۱: محل تومور در سی تی اسکن مغزی بیمار

بیهوشی کامل وریدی (Total Intravenous Anesthesia, TIVA) قرار گرفت. پیش‌دارو و القای بیهوشی توسط میدازولام ۰/۰۵ mg/kg، فتانیل ۳ μg/kg، پروپوفول ۲ mg/kg و آتراکوریوم ۰/۵ mg/kg انجام گرفت. از انفوزیون پروپوفول، آلفتانیل جهت حفظ بیهوشی طی عمل استفاده شد. در ۱۵ دقیقه ابتدای بیهوشی به دلیل تاکیکاردی توجیه نشده اسمولول به صورت وریدی به مقدار ۵ mg تیره تزریق شد. در حدود ۵۵ دقیقه بعد از شروع عمل و برش جراحی در هنگام رزکسیون تومور به‌طور ناگهانی ضربان قلب بیمار از ۹۰/min به ۳۰/min رسید و هم‌زمان با آن افت فشارخون در مانیتور تهاجمی فشارخون هم دیده شد که با اطلاع به جراح و قطع تحریک جراحی بهبود پیدا کرد، ولی با تحریک مجدد عصب پنجم ضربان قلب این بار به ۲۰/min و با تداوم تحریک به ۱۰/min رسید که بلافاصله تحریک قطع شد و ۰/۵ mg آتروپین وریدی تزریق گردید و ضربان به ۹۰/min رسید و بعد از آن در ادامه عمل ضربان کاهش نیافت. عمل جراحی تا پایان بدون حادثه خاصی انجام گرفت و لوله تراشه بیمار پس از ریورس خارج گردید و با هوشیاری و داشتن معیارهای خروج از ریکاوری به بخش مراقبت‌های ویژه انتقال یافت و پس از یک هفته از بیمارستان ترخیص گردید.

بحث

عصب سه‌قلو به‌عنوان زوج پنجم و ضخیم‌ترین عصب از اعصاب دوازده‌گانه مغزی است که دارای الیاف حسی و حرکتی است. هسته حسی این عصب به‌صورت نوار طولی است که در تمام

فاکتور و اجتناب از آن‌ها دارد. بنابراین مانورهای درمانی با ارزش شامل اجتناب از عوامل مستعدکننده بروز رفلکس، توقف یا تعدیل تحریک و تزریق وریدی آنتی‌کولینرژیک‌ها (مانند آتروپین) می‌باشد. اولین قدم در درمان TCR تشخیص این پدیده و راه اصلی درمان، مداخله در مکانیسم ایجاد آن می‌باشد.^{۱۳} بنابراین در حین جراحی، مونیتورینگ ممتد تمام پارامترهای همودینامیک لازم است تا متخصص بیهوشی به محض بروز رفلکس، جراح را آگاه نماید که بلافاصله در کار خود وقفه ایجاد نموده و این پارامترها به میزان طبیعی برگردند. پس از این کار پارامترهای همودینامیک در عرض ۱۵-۱۰ ثانیه به میزان اولیه باز می‌گردند. در این صورت چنین عوارضی در حین عمل و پس از آن رخ نخواهد داد ولی چنانچه جراح دیر عکس‌العمل نشان دهد ممکن است ایست قلبی یا عوارض نورولوژیک بعدی ایجاد شود.

در بیمار ما در نوبت سوم تحریک، ضربان قلب به شدت کاهش یافت و به ۱۰/min رسید. این برخلاف رفلکس اکولوکاردیاک است که با تکرار تحریک خسته می‌شود.^{۱۱،۱۲} در این بیمار شاخه اصلی داخل کرانیوم عصب پنجم تحریک می‌شد ولی در رفلکس اکولوکاردیاک شاخه افتالمیک عصب پنجم که محیطی بوده تحریک می‌شود. عمق بیهوشی در این بیمار کافی بود ولی در اوایل بیهوشی بیمار اسمولول دریافت نمود که با توجه به نیمه عمر بسیار کوتاه آن احتمال تاثیر اسمولول در بروز برادی‌کاردی در اواسط عمل بعید به نظر می‌رسد. این رفلکس به‌طور ناگهانی و غیرمنتظره و بدون علائم هشدار دهنده قبلی بروز می‌کند و نیز این‌که پیش‌داروهای آنتی‌کولینرژیک به تنهایی برای پیشگیری از بروز TCR کافی نمی‌باشد. پیشگیری و کنترل TCR احتیاج به شناخت کامل آناتومی اعصاب و چرخه ایجاد رفلکس، همکاری بین جراح و متخصص بیهوشی و شناخت ریسک

References

- Schaller B, Probst R, Strebel S, Gratzl O. Trigemino-cardiac reflex during surgery in the cerebellopontine angle. *J Neurosurg* 1999;90(2):215-20.
- Schaller B. Trigemino-cardiac reflex. A clinical phenomenon or a new physiological entity? *J Neurol* 2004;251(6):658-65.
- Schaller B, Cornelius JF, Prabhakar H, Koerbel A, Gnanalingham K, Sandu N, et al; Trigemino-Cardiac Reflex Examination Group (TCREG). *J Neurosurg Anesthesiol* 2009;21(3):187-95.
- Ropper, AH, Brown RH. Adam's and Victor's Principles of Neurology, 8th ed. McGraw-Hill, 2001.
- Koerbel A, Gharabaghi A, Samii A, Gerganov V, von Gosseln H, Tatagiba M, et al. Trigemino-cardiac reflex during skull base surgery: Mechanism and management. *Acta Neurochir (Wien)* 2005; 147: 727-33.
- Schaller BJ, Filis A, Buchfelder M. Trigemino-cardiac reflex in humans initiated by peripheral stimulation during neurosurgical skull-base operations. Its first description. *Acta Neurochir (Wien)* 2008 Jul;150(7):715-7; discussion 717-8.
- Schaller B. Trigemino-cardiac reflex during microvascular trigeminal decompression in cases of trigeminal neuralgia. *J Neurosurg Anesthesiol* 2005;17(1):45-8.
- Schaller BJ, Weigel D, Filis A, Buchfelder M. Trigemino-cardiac reflex during transsphenoidal surgery for pituitary adenomas: methodological description of a prospective skull base study protocol. *Brain Res* 2007;1149:69-75.
- Cha ST, Eby JB, Katzen JT, Shahinian HK. Trigemino-cardiac reflex: a unique case of recurrent asystole during bilateral trigeminal sensory root rhizotomy. *J Craniomaxillofac Surg* 2002;30(2):108-11.
- Schaller BJ, Buchfelder M. Trigemino-cardiac reflex in skull base surgery: from a better understanding to a better outcome? *Acta Neurochir (Wien)* 2006;148(10):1029-31; discussion 1031.
- Barash PG, Cullen BF, Stoelting RK, Cahalan M, Stock MC, editors. *Clinical Anesthesia*. 6th ed. Philadelphia, PA: Lippincott Williams and Wilkins; 2009. p. 1760.
- Prabhakar H, Ali Z, Rath GP. Trigemino-cardiac reflex may be refractory to conventional management in adults. *Acta Neurochir (Wien)* 2008;150(5):509-10.
- Gharabaghi A, Acioly de Sousa MA, Tatagiba M. Detection and prevention of the trigemino-cardiac reflex during cerebellopontine angle surgery. *Acta Neurochir (Wien)* 2006;148(11):1223.

Trigemino-cardiac reflex during skull-base neurosurgeries: a case report

Mohammad Reza Khajavi
M.D.¹
Amirali Orandi M.D.
Pejman Pourfakhr M.D.*
Farhad Etezadi M.D.

Department of Anesthesiology, Sina
Hospital, Tehran University of
Medical Sciences, Tehran, Iran.

Abstract

Received: June 08, 2013 Accepted: July 07, 2013

Background: The Trigemino-cardiac reflex (TCR) has been studied as a phenomenon including; bradycardia, arterial hypotension, apnea and gastric hypermotility during manipulation of the peripheral or central parts of the trigeminal nerve.

Case presentation: We report a case of a 26-year-old man undergoing surgery for a skull base extra axial tumor in right petrous bone suspected to metastasis of a previous renal cell carcinoma which had been treated four years ago. The patient presented with continuous and unilateral headache and difficulty in swallowing, sensory neural hearing loss, nasal speech and tongue deviation to left side. He underwent general anesthesia with standard monitoring and total intravenous anesthetic technique. The first episode of sudden onset bradycardia and hypotension related to surgical manipulation was detected intraoperatively in which the heart rate spontaneously returned to normal level once the surgical manipulation stopped. However, it repeated several times by beginning of tumor resection and manipulation in the region of trigeminal nerve. The intensity of bradycardia in subsequent episodes of TCR was relatively crescendo and had no fatigability. Finally, it was treated by administration of a single dose of atropine (0.5mg/IV) and did not happen again.

Conclusion: The risk of TCR should be considered in any neurosurgical intervention involving trigeminal nerve and its branches, especially at the skull base surgeries. The vigilance of the medical team and continuous intraoperative hemodynamic monitoring alerts the surgeons to interrupt surgical maneuvers upon the TCR occurrence, immediately.

Keywords: anesthesia, trigemino-cardiac reflex, skull base neurosurgery.

* Corresponding author: Sina Hospital,
Hassan Abad Sq., Tehran, Iran.
Tel: +98- 21- 66348518
E-mail: pourfakhr@razi.tums.ac.ir