

مروری بر کرانیوفارنژیوما و بررسی گذشته نگر در مورد ۱۰۰ بیمار

دکتر باقر لاریجانی، دانشیار دانشگاه علوم پزشکی تهران
دکتر محمد حسن باستان حق، دانشیار دانشگاه علوم پزشکی تهران
دکتر محمد پژوهی، دانشیار دانشگاه علوم پزشکی تهران
فاطمه کارگر شاداب، اترن دانشگاه علوم پزشکی تهران

A review of craniopharyngioma and the retrospective study on 100 patients

ABSTRACT

This study was performed in order to improve the knowledge about craniopharyngioma tumors, and tried to present extensive datas about the signs and symptoms, the clinical process and the treatments and their complications of the patients with craniopharyngeoma, admitted in the hospitals of Tehran university during 15 years (1355-1370). Ultimately, these datas have been compared with those in the reputable books and new medical papers; and the results are present at the end of the discussion. Undoubtely, this study is not free of the limitations of retrospective studies. Our patients-contrary to the textbooks - are predominantly males; and also their most common chief complaints are neurological manifestations, and headache (82%) is the most common one. There is only a little difference in the prevalance of some of the endocrinologic and ophthalmic manifestations between our datas and what in the texts, while, in some others, we can see a great diversity between the two. For instance, decreased libido in men and amenorrhea in women, among our patients are prominently less than what we study in the books; and blood pressure disturbances, sensory and motor symptoms and urinary incontinance have not been seen in our patients. In most cases, CT scan leads to diagnosis and its diagnostic accuracy is two times higher than that of the simple radiography and it can show the sella enlargement obviously. In a majority of cases (more than 95%), excision a part of the tumor (from just limited to the biopsy area to 90% of tumor mass) was the only therapeutic measure. In only a few patients, tumor excision was followed by radiotherapy, that showed the better results. The most common delayed complication was the recurrence of the disease.

سن، جنس، علایم بالینی، اقدامات تشخیصی انجام شده، درمانهای مختلف و عوارض پس از عمل، استخراج و مورد تجزیه و تحلیل آماری قرار گرفت. از طرف دیگر، از کتب مرجع معتبر در زمینه‌های غده داخلی، اعصاب داخلی، جراحی اعصاب، رادیولوژی، سرطان شناسی، و... و مقالات گزارش شده در مجلات معتبر و مدلاین جهت مقایسه با یافته‌های مطالعات خودمان استفاده و بدین نحو نتایج حاصل از آنها مورد مقایسه قرار گرفته است.

یافته‌ها

باتوجه به گذشته‌نگر بودن مطالعه، یافته‌هایی مورد تأکید قرار گرفتند که در مورد آنها اطمینان وجود داشت.

سن بیماران از ۴ تا ۴۸ سال، بطور متوسط ۱۸/۳، مدت زمان شروع علایم تا زمان تشخیصی از ۷ روز تا ۱۸ سال، به طور متوسط ۶۲۵ روز، ۵۸ بیمار مذکر (۶۴/۶٪) و ۳۵ بیمار مونث (۳۵/۴٪) بودند (شکل ۱).

در ۶۹ بیمار (۷۹٪) شروع بیماری با علایم عصبی و در ۱۹ بیمار (۲۰٪) شروع بیماری با علایم آندوکراین، ۵ مورد نیز شروع نامشخص داشتند. (شکل ۲)

۷۷ بیمار سردرد (۸۲٪)، ۲۴ بیمار تهوع (۲۵٪)، ۴۰ بیمار استفراغ (۶۰٪) داشتند. (شکل ۳)

در معاینه بالینی ادم پایینی یک طرفه و دوطرفه در ۲۹ بیمار مشاهده شد. ۳ بیمار دچار کاهش بینایی یکطرفه یا دوطرفه (۳۲٪) و ۲۵ بیمار دچار همی آنوپسی یک طرفه یا دوطرفه (۲۶٪) بودند، ۲۵ بیمار کوری یک چشم (۲۶٪) و ۷ بیمار دچار کوری کامل هر دو چشم بودند. (۷٪)، در معاینه بالینی ۷ بیمار دچار دوبینی، ۲ مورد فلج یک طرفه زوج، ۳ مورد فلج یک طرفه زوج ۶ و سه مورد فلج دو طرفه زوج ۶ مشخص شده است. در فوندوسکپی ۳۷ بیمار آتروفی اپتیک یکطرفه یا دوطرفه داشتند (شکل ۴).

۶ بیمار تشنج ژنرالیزه (۶٪) داشتند، ۱۸ بیمار دچار درجانی از اختلالات عقلی و ذهنی و ۵ بیمار دچار آتاکسی (۵٪) بودند.

اطلاعات چندی از علایم آندوکراین در مورد این بیماران قبل از عمل جراحی استخراج شد که بدیهی است بررسی یکسانی در تمام آنها صورت نگرفته است.

دیابت بی‌مزه واضح در ۸ بیمار، اختلال رشد در ۲۲ بیمار، افزایش وزن در ۴ بیمار، کاهش موهای آگزیلاری و پوبیس در ۱۳ بیمار، اختلال قاعدگی در ۶ بیمار، آبستنی در ۳ بیمار، اختلال تکامل جنسی در ۹ بیمار، آتروفی بیضه در ۸ بیمار، بی‌اشتهایی در ۳ بیمار، لاغری در ۷ بیمار، گالاکتوره و کاهش لیبیدو در ۶ مورد، ایمپوتانس در ۲ مورد و بالاخره در یک مورد تأخیر بلوغ مشاهده شد. در رادیوگرافی معمولی ۲۳ بیمار بزرگی سلاتورسیکا (۲۴٪) و ۲۶ مورد کلسیفیکاسیون (۷۲٪) داشتند و در سی تی اسکن مغز ۶۵ بیمار بزرگی سلاتورسیکا (۶۹٪) و ۲۹ نفر کلسیفیکاسیون (۳۱٪) و ۶۱ مورد ضایعه فضاگیر در سی تی اسکن و ۷ مورد کلسیفیکاسیون شبیه رینگ داشتند و در ۳۰ بیمار (۳۷٪) علایم همپدروستفالی

خلاصه

این تحقیق جهت شناخت بیشتر تومور کراتیوفارنژیوما صورت گرفته و سعی شده است که آمار جامعی از علایم، نشانه‌ها، سیر بالینی، درمانهای انجام شده و عوارض آنها در طول مدت پانزده سال (۱۳۵۵ الی ۱۳۷۰) از بیمارانی که تحت عنوان کراتیوفارنژیوما در بیمارستانهای وابسته به دانشگاه تهران بستری و تحت درمان قرار گرفته بودند، ارائه شود. در نهایت این اطلاعات با آنچه در کتب معتبر در این زمینه آمده است و همچنین مقالات پزشکی جدید مقایسه و نتایج حاصل این مقایسه در خاتمه این بحث آورده شده است. البته این مطالعه محدودیتهای خاص مطالعات گذشته‌نگر را داراست. بیماران ما، برخلاف آنچه که در کتب مرجع ذکر شده است. همچنین بیشتر با علایم عصبی مراجعه کرده‌اند و سردرد با شیوع ۸۲٪ در رأس علایم قرار داشته است. شیوع بعضی از علایم آندوکراین و علایم چشمی تفاوت اندکی با آنچه در کتب مرجع (۲۱) ذکر شده است داشته و شیوع برخی نیز بسیار متفاوت بوده است، از جمله کاهش لیبیدو در مردان و یا آموره در زنان بسیار کمتر از آنچه ذکر شده، بروز کرده است. گروهی از علایم در بیماران ما از جمله اختلال فشار خون، سمپتومهای حسی و حرکتی و بی‌اختیاری ادراری (Incontinance) بروز نکرده است.

در اغلب موارد، سی تی اسکن مغز منجر به تشخیص شده که دو برابر رادیوگرافی ساده دقت تشخیصی داشته و بزرگی Sella بخوبی نمایان شده است. در غالب موارد برداشت (بیش از ۹۵٪) تومور(از حد بیوپسی تا ۹۰٪ حجم تومور) به عنوان تنها اقدام درمانی صورت پذیرفته است. در چند بیمار برداشت قسمتی از تومور باضافه رادیوتراپی انجام شده که نتایج بهتری همراه داشته است. شایعترین عارضه دیررس در این بیماران عود بیماری بوده است.

سقدمه

باتوجه به لوکالیزاسیون تومور کراتیوفارنژیوما در زین ترکی (۸،۴، ۱۰، ۱۷) رشد تومور می‌تواند موجب بروز علایم و نشانه‌های نورولوژیک و آندوکراین (۲۰ و ۲۲) گردد و بالطبع برای تشخیص افتراقی بیماریهای متعددی قرار گرفته و مطرح کردن آن به عنوان تشخیص، مستلزم داشتن اطلاعات کافی و مدنظر داشتن این بیماری است. در این پژوهش سعی شده است که اطلاعات جامعی از این تومور مورد بررسی قرار گیرد. این مطالعه در سال ۷۳-۷۲ در تهران با بررسی بیماران دچار کراتیوفارنژیوم در مدت پانزده سال انجام شده است.

روش بررسی

حدود ۱۰۰ پرونده متعلق به بیماران شناخته شده کراتیوفارنژیوما که از سال ۱۳۵۵ الی ۱۳۷۰ در بیمارستانهای شریعتی، امام خمینی، سینا که وابسته به دانشگاه علوم پزشکی تهران می‌باشند، بستری و تحت درمان قرار گرفته بودند، از بایگانی آن بیمارستانها دریافت شد. اطلاعات موجود در آنها شامل:

مشخص بود.

از نظر درمانهای انجام شده partial resection از حد بیوپسی تا ۹۰٪ حجم تومور به عنوان تنها اقدام درمانی در ۹۶ بیمار صورت گرفته بود که در ۱۵ مورد منجر به مرگ (۱۵٪) شده که ۵ نفر بلافاصله پس از عمل فوت کرده‌اند و حداکثر فاصله بین جراحی تا مرگ ۵ سال و به طور متوسط ۲۱۴/۶ روز بوده است. ۲۳ مورد پیگیری نشدند و ۳۲ بیمار از یک ماه تا ۱۳ سال پیگیری شدند که مدت پیگیری در این گروه به طور متوسط ۵۶/۴ ماه و در کل متوسط زمان پیگیری ۳۲/۸ ماه بوده است. عوارض زودرس آن بترتیب عبارت بودند از: دیابت بی مزه در ۲۴ مورد، هیپوناترمی در ۶ مورد، و هیپرnatremی در ۵ مورد. (شکل ۵)

عوارض دیررس در این بیماران شامل ۱۵ مورد عود تومور (۱۸/۴۶٪)، ۹۰ مورد پان هیپوپیتوئیتاریسم (۲۸٪)، ۹۰ مورد هیپروسفالی (۲۸٪)، ۲۰ مورد هیپوفازای (۱۲/۵٪)، ۳ مورد بی خوابی (۳/۹٪)، ۳ مورد تشنج (۳/۹٪)، ۲۰ مورد اختلال درجه حرارت بدن (۲/۱۶٪)، و یک مورد چاقی در پرونده‌ها درج شده بود. در ۲ بیمار عمل Radical resection انجام شد که یک مورد از آنها پس از ۱۹ روز فوت کرد. عوارض زودرس پس از عمل در اینها عبارت بود از یک مورد دیابت بی مزه به اضافه هیپوکالمی و یک مورد هیپوناترمی. در یک بیمار Total resection و رادیوتراپی پس از آن انجام و به مدت ۶ سال پیگیری شد و دچار هیچ عارضه‌ای نگردید.

در ۲۵ بیمار عمل Partial resection و رادیوتراپی پس از آن انجام شد که تنها در یک مورد (۵٪) منجر به مرگ پس از ۹ سال شد. عوارض پس از عمل عبارت بودند از: ۸ مورد پان هیپوپیتوئیتاریسم (۳۳/۵٪)، ۶۰ مورد عود تومور (۴۰٪)، ۶ مورد دیابت انسپید (۴۰٪)، ۲ مورد هیپوفازای (۳/۱۲٪)، ۲ مورد چاقی، ۲ مورد تشنج، یک مورد بی خوابی (۶/۱۶٪) و یک مورد هیدروسفالی.

از نظر منظره تومور در حین جراحی در ۲۵ تومور به اطراف انتشار پیدا کرده، در ۱۱ مورد بدون انتشار بوده، در ۳۰ مورد چسبندگی داشته، در ۶۴ مورد محتویات داخل تومور تخلیه شده و در ۳ مورد تومور غیر قابل resection بوده است.

بحث

در مورد تاریخچه کرانیوفارنژیوم Mott و Barrett اولین کسانی بودند که در سال ۱۸۹۹ امکان منشاء گرفتن این تومور را از مجرای هیپوفیزی (Hyphophyscal duct) یا کیسه راتکه (Rathke's Pouch) مطرح کردند که تومور از بقایای سلولهای سنگفرشی جنینی یک مجرای هیپوفیزی - حلقی پیچیده ناکامل منشاء می‌گیرد. این فرضیه متعاقباً با نشان دادن کرانیوفارنژیوم در طول مسیر تمایز کیسه راتکه از حلق تا کف زین ترکی و همچنین در بالا و داخل آن تایید شد.

در ۱۹۸۲ Onanoff به علت شباهت موجود بین این تومور با

آدامانتینوم فک آن را "آدامانتینوم هیپوفیز" نامید. بعد از آن تشابه بافتی بین کرانیوفارنژیوم و کیستهای ادونتوژن کلسیفیه و کراتینیزه شونده (Keratinizing and calcifying odontogenic cysts) دیده شد. با وجود شباهت کرانیوفارنژیوم با این دونوع تومور با منشاء دندانی ولی نمای بافتی کرانیوفارنژیوم و Rathke's cleft cyst علیرغم منشاء مشترک، کاملاً متفاوت می‌باشد که احتمالاً به علت بروز یک پروسه ساده دژنراسیون کیستیک در مورد دوم است که فاقد ترانسفورماسیون نشوپلاستیک واقعی می‌باشد که در کرانیوفارنژیوم وجود دارد.

مؤلفین متعددی اختلاف بین نمای بافتی کرانیوفارنژیوم در اطفال و بزرگسالان مطرح کرده‌اند، معتقدند که در تومورهای بزرگسالان الزاماً منشاء جنینی وجود نداشته بلکه می‌تواند ناشی از متاپلازی سلولهای هیپوفیز باشد. این تئوری بر اساس این عقیده که بقایای سلولهای اپی تلیال سنگفرشی در هیپوفیز وجود دارند مطرح شده است، این گونه بقایای سلولی فقط در ۳۰٪ نوزادان دیده شده‌است ولی نشان داده شده‌است که با گذشت هر دهه از عمر تعداد آنها افزایش می‌یابد. ولی با اینحال اثبات ترانسفورماسیون سرطانی در این بقایای سلولی ممکن نیست (۲۱).

در پاتولوژی: نمای ماکروسکوپی ضایعه در دوران کودکی عبارتست از توده‌ای وسیع که معمولاً مجزا بوده، ولی گاهی نیز به توبرسیروم Tubercinerum چسبندگی دارد. شواهدی دال بر خونریزی قدیمی و متعاقب آن واکنش بافتی به شکل فیبروز، کلسیفیکاسیون و مایع قهوه‌ای رنگ شبیه به "روغن موتور" که بواسطه وجود قطرات کلسترول تلالو می‌یابد، دیده می‌شود. همچنین ندولهای کراتینیزه که با چشم غیر مسلح و یا با میکروسکوپ در حین عمل جراحی دیده می‌شوند، برای این تومور تپیک می‌باشند.

از نظر میکروسکوپی، بیشتر موارد کرانیوفارنژیوم یک لایه خارجی اپی تلیوم استوانه‌ای بلند، تعداد متغیری سلولهای چند ضلعی و یک شبکه مرکزی از سلولهای اپی تلیال دارند. باندهای منشکل از سلولهای اپی تلیال در زمینه‌ای از بافت همبند مزانشیمال قرار گرفته‌اند.

این مسأله مطرح شده است که تغییرات قهقهه‌رایی در سلولهای اپی تلیال سبب Liquefaction و رسوب ماده شبیه کوتین می‌شود زمینه مرکز نیز ممکن است دژنره شده و منجر به تشکیل کیست گردد. یک غشای پایه از جنس کلاژن معمولاً مرزی بین تومور و بافت مغز یا مننژ اطراف آن تشکیل می‌دهد. دیواره کیستها از یک غشاء بسیار نازک و شفاف تا ساختمانهایی که به علت رسوب کلسیم سخت و محکم شده‌اند، متفاوت می‌باشد. در بررسی میکروسکوپی تومور، درنیمی از موارد تومورهای بزرگسالان و تقریباً تمام کودکان کلسیفیکاسیون دیده می‌شود.

کرانیوفارنژیوم معمولاً سبب ایجاد یک واکنش گلیال شدید در بافت مغز اطرافش می‌شود که علی‌الخصوص در اطراف برجستگیهای کوچک پایله تومور به سطح زیرین هیپوتالاموس

در بعضی از مطالعات، اختلالات اندوکراین بیشترین علائم و نشانه‌های ناشی از کرایوفارنژیوم را تشکیل می‌دهند، اگرچه این اشکالات ممکن است دلیل اولین مراجعه به پزشک نباشند. ولیکن در این مطالعه شایعترین تظاهر بالینی در بیماران ما علائم عصبی بوده است.

به علت تخریب ناشی از اعمال فشار روی بافت غددی هیپوفیز یا ناحیه هیپوفیزوتروپیک (Hypophyseotropic) در هیپوتالاموس، با فشار روی ساقه هیپوفیز موجب بلوک کردن سنتز یا جریان هورمونهای تنظیم کننده هیپوتالاموس بر روی هیپوفیز شده که بدین وسیله اختلال عملکرد غده هیپوفیز ظاهر می‌گردد (۲۰). در بسیاری از مطالعات، از لحاظ علائم اندوکراین، تقریباً ۹۳٪ کودکان مبتلا، علائم نارسایی رشد را دارند، درحالی که در بزرگسالان شایعترین علائم اختلالات جنسی یا قاعدگی است. در ۸۸٪ مردان کاهش قدرت عمل جنسی (Sexual drive) و در ۸۲٪ خانمها آمنوره اولیه یا ثانویه دیده می‌شود (۲۱). در مطالعه ما اختلال رشد ۲۶٪ شیوع داشته است، البته بدیهی است بررسی های NS تستهای تحریکی برای بررسی GH انجام نشده است. کمبود یک یا چند هورمون ویا شیوع کمتر پان هیپوپیتوئیتاریسم نیز دیده می‌شود. کرایوفارنژیوم شایعترین نئوپلاسم دوره کودکی است که با هیپوپیتوئیتاریسم همراه است (۲۰). اگرچه در بیشتر کودکان مبتلا هیپوگنادوتروپیک هیپوگنادیسم که بصورت کامل یا Partial می‌باشد، ولی کرایوفارنژیوم را از علل بلوغ زودرس واقعی نیز ذکر کرده‌اند (۱۳ و ۵). در مطالعه ما شیوع اختلال قاعدگی ۲۰٪ و کاهش لیپیدو تنها در ۶٪ موارد ذکر شده است ولیکن این موارد در مطالعات دیگر شیوع نسبتاً بالاتری داشته‌اند (۲۵). البته باید به محدودیت مطالعات گذشته نگر و نیز با احتمال کمتر به اختلالات تومور در مناطق مختلف جغرافیایی توجه داشت. از سایر اختلالات غددی می‌توان هیپرپرولاکتینمی را ذکر کرد. در تعدادی از بیماران نیز دیابت بی‌مزه (حتی قبل از درمان جراحی)، که در بررسی‌های مختلف بین ۵ تا ۳۰ درصد متغیر است، گزارش شده است. حدود ۱۰٪ از بیماران مادچار دیابت بی‌مزه (insipid) بودند. اختلالات عملکرد هیپوتالاموس می‌تواند خودش را به شکل چاقی، اختلالات هوشیاری، اختلالات درجه حرارت بدن، اختلالات فشار خون، اختلالات خواب و اختلالات اشتها نشان دهد (۲۰ و ۵).

چون کرایوفارنژیوم یک تومور پارشد بطنی خارج محوری است قبل از ایجاد علامت مخصوص در بچه‌ها بسیار بزرگ می‌شود. کودکان معمولاً بدون شکایت درجات زیادی از کاهش بینایی را تحمل می‌کنند و کارهای مدرسه و تماشای تلویزیون را بدون برانگیختن شک در والدین یا معلمین ادامه می‌دهند. اما بزرگسالان به اختلالات بینایی حساس‌تر بوده و تقریباً ۸۰٪ آنان از کاهش بینایی شکایت دارند (۲۱).

ادم پایی در ۵۰٪ تا ۹۰٪ از مبتلایان به تومورهای مغز مشاهده می‌شود (۲۴). در بیماران ما هم تقریباً در همین محدوده بوده است. در مطالعه وسیعی (۲۴) که در حدود ۷۲۳ بیمار مبتلا تومورهای

مشخص تراست، به علت وجود این لایه گلیال متراکم، بعضی از مؤلفین معتقدند این غلاف گلیال (Glial envelope) می‌تواند سطحی را آماده کند که برداشتن کرایوفارنژیوم را بدون آسیب به بافت مغز اطراف آن ممکن سازد. علاوه بر این در یافته‌های حاصل از اتوپسی، مشخص شده است که تومور در سطح توربوسینروم چسبندگی ناچیزی دارد.

کرایوفارنژیوم معمولاً بسختی به شریانهای بزرگ قاعده مغز چسبندگی دارد. چسبندگی تومور به شریان کاروتید داخلی در بسیاری از موارد منجر به عدم توانایی در برداشتن کامل تومور می‌شود و چسبندگی به شرایین در مقایسه با چسبندگی به هیپوتالاموس جدی‌تری مانع برداشت کامل تومور می‌گردد.

علت بروز چسبندگی ممکن است ناشی از واکنش مزانشیمی جداره شریان با تومور باشد تا اینکه چسبندگی حاصل از پرولیفراسیون گلیال باشد. موارد کمی از کرایوفارنژیوم‌هایی با رشد سریع و عود و تهاجم گزارش شده‌اند که غالب مؤلفین معتقدند این موارد نشانگر یک دژنراسیون بدخیم می‌باشد (۲۱).

در مطالعه با میکروسکوپ الکترونی بعضی از علائم تغییرات آنابلاستیک گزارش شده است. در مطالعات انجام شده بر تومور در محیط کشت بافتی فعالیت میتوزی کم و تمایل زیاد به تشکیل کیست مشاهده شده است.

یک تست ایمنونوهیستوکیماکال (Immunohistochemical) قادر است سلولهای کرایوفارنژیوم کراتین مثبت و ارتباط نزدیک بین تومورهای درموئید، درموئید، کرایوفارنژیوم، آملوبلاستوم (ameloblastoma aural)، Rathke's cleft و cholesteatomacyst را نشان دهد. (۱۲)

شیوع (انسیدانس)

از لحاظ شیوع کرایوفارنژیوم ۲/۵ تا ۴ درصد کل تومورهای مغزی را تشکیل می‌دهد. غالباً افراد ۶ تا ۱۴ سال را درگیر می‌کند. (۲۰) اما باید توجه نمود که تومورهای دوران کودکی کمتر از نصف تمام موارد را تشکیل می‌دهند. در مطالعه مامتوسط سن ۱۸/۳ سال بوده است.

این تومور می‌تواند در هر سنی علامت دار شود. مسن‌ترین بیمار در یک مطالعه وسیع ۷۰ ساله بوده است. در بررسی متون ۲۲٪ موارد در دهه اول و ۲۹٪ در دهه دوم و بترتیب ۸ و ۳ درصد در دهه ششم و هفتم گزارش شده‌اند (۶). که علائم معمولاً از ۱ تا ۹ سال قبل از تشخیص نهایی وجود دارند (۲۲). این میزان در بیماران ما به طور متوسط ۶۲۵ روز بوده است.

در بعضی از مطالعات تعداد مردان مبتلا بیشتر بوده ولی در هر حال شیوع جنسی تومور در کودکی برابری است. در مطالعه ما ۶۴/۶٪ مذکر و ۳۵/۴٪ مونث بودند (شکل ۱).

در یک بررسی بزرگ بر روی تومورهای اطفال، کرایوفارنژیوم شایعترین تومور غیر گلیال بوده و ۹٪ کل تومورها را شامل می‌شده است.

دانسیتیه بالا یا ایزودانس دارد. مناطق با حدود مشخص بدون «Enhancement» یا دانسیته پایین، بالا، ایزودانس، و غیر کلسیفیه بخصوص در کودکان کراتیوفارنژیوم را مطرح می‌کند. بیش از بیست درصد تومورهای بالغین فاقد کلسیفیکاسیون می‌باشند. ادم بافت مغز اطراف ضایعه نادر است. تومور ممکن است بزرگ باشد و باعث جابجایی بافت مغز شده و از طریق بطن سوم به سمت فورامن موثر گسترش یافته سبب هیدروسفالی شود که باز هم با سی - تی اسکن قابل تشخیص است (۲۱ و ۱۱). در بیماران مورد مطالعه مهمترین وسیله تشخیصی سی - تی اسکن بوده است که در ۶۹٪ موارد بزرگی سلاتورسیکا و در ۶۱ مورد ضایعه قضاگیر و ۳۱٪ موارد کلسیفیکاسیون مشاهده شده است دقت تشخیصی در حدود ۲ برابر رادیوگرافی ساده بوده است.

اخیراً با گسترش دامنه استفاده از M.R.I. و با توجه با دقت این روش با کیفیت مقاطع ساژیتال و توانایی تشخیص توموراز کیست و ادم بدون تزریق ماده حاجب، این روش ارزش زیادی کسب کرده است. توانایی تشخیص تومور از کیست و ادم بدون تزریق ماده حاجب، این روش ارزش زیادی کسب کرده است.

توانایی تشخیص اجزاء مختلف تومور مثل کیست و خونریزی و همچنین امکان بررسی گسترش تومور سبب ارجحیت M.R.I. نسبت به سی - تی اسکن شده است. این مسأله فقط در مورد کلسیفیکاسیون صادق نیست. M.R.I. با گادولینیوم (Gadolinium) به عنوان اولین قدم در تشخیص کراتیوفارنژیوم میزان گسترش، تعیین پیش آگهی و عود آن مطرح شده است و استفاده از سی - تی اسکن به موارد مشکلی که درگیری استخوانها و سینوسها مطرح است محدود شده است (۱۴). با M.R.I. حتی وجود تومور در مناطق غیر شایع مثل داخل بطنها، حفره خلفی و غیره قابل تشخیص است.

امروزه با استفاده از سونوگرافی توانسته‌اند کراتیوفارنژیوم جنینی را در دو مورد تشخیص دهند (۳۰). آنژیوگرافی که در گذشته بسیار زیاد انجام می‌شد، علی‌رغم اعتقاد بعضی از مؤلفین به انجام آن جهت تعیین چگونگی جریان خون تومور و مشخص کردن محل عروق اصلی، تقریباً دیگر صورت نمی‌گیرد، چرا که عروق مشروب کننده ضایعه بسیار کوچک و غیر قابل تشخیص بوده و در نتیجه در سالهای اخیر به ندرت آنژیوگرافی برای بررسی کراتیوفارنژیوم استفاده می‌شود.

آنژیوگرافی دقت تشخیصی را که با وجود بررسیهای توموگرافی کامپیوتری بدست می‌آید، افزایش نمی‌دهند. ونتریکولوگرافی و پنوموانسفالوگرافی در تشخیص ضایعات Suprasellar مفید بوده و توصیف‌های زیبایی از تغییرات حاصل با انجام این روشها وجود دارد. آنسفالوگرافی که با تزریق هوا از طریق بطنها یا Lumbar Puncture انجام می‌شود، امروزه فقط از جنبه تاریخیچه بیماری اهمیت دارد. احتمال هرنیاسیون با Lumbar Puncture در بیماران دچار افزایش فشار داخل جمجمه و نیاز به جراحی در ونتریکولوگرافی، این روشها را نامطلوب ساخته است. بررسی عملکرد هیپوفیز عموماً قبل از انجام جراحی باید

مختلف مغز، مخچه و هیپوفیز مورد بررسی قرار گرفته‌اند، در مبتلایان تومورهای هیپوفیز، تشنج بطور مشخص دیده نشده است. ولی در مطالعه ما ۶٪ بیماران تشنج داشته‌اند. درگیری اعصاب مخچه‌ای خصوصاً زوجهای ۳ و ۴ و ۶ توسط تومورهای هیپوفیز در ۱۵٪ تا ۱۵٪ مشاهده می‌شود. (۲۴)، که در بیماران ما هم در همین محدوده بوده است.

نزدیک به نیمی از بیماران با سردرد مراجعه می‌کنند که اکثراً خصوصاً در افراد جوان به علت هیدروسفالی همراه می‌باشد. تومور در بچه‌ها سبب انسداد سیر جریان مغزی - نخاعی شده و ایجاد علائم و نشانه‌های افزایش فشار داخل جمجمه را می‌نمایند. تومورهای بزرگ در بزرگسالان می‌توانند علائم روانی یا اشکالات حافظه را سبب شوند که می‌توانند با یا بدون هیدروسفالی باشند، در این بیماران آپاتی، بی‌اختیاری، افسردگی و پر خوابی ممکن است بروز کند (۲۱ و ۵).

هیپوپیتوتارسم مادرزادی نیز می‌تواند به علت وجود کراتیوفارنژیوم در دوران نشوناتاروم (Neonatarum) باشد که خودش را با هیپوبیلی روبینمی طولانی، نشان می‌دهد، بخصوص اگر با هیپوگلیسمی همراه باشد و در دوران کودکی (Infancy) و اوایل کودکی به شکل اختلال عملکرد هیپوفیز ظاهر می‌کند. (۲۰).

از لحاظ تشخیص، کراتیوفارنژیوم توموری است که معمولاً در ناحیه sellar و parasellar دیده می‌شود ولی در مناطق دیگری مثل Posterior fossa, cerebellopontine angle نازوفارنکس و داخل بطنها هم بطور نادر دیده می‌شود (۱۷ و ۱۰ و ۸ و ۴).

در رادیوگرافی ساده جمجمه تقریباً در تمام موارد کودکان مبتلا و بزرگسالان مبتلا تغییرات پاتولوژیک دیده می‌شود. تقریباً ۵٪ تومورها سبب خوردگی dorsum sella شده و سبب تیز شدن کلتویدهای قدامی می‌شوند. در حالی که تومورهایی که جزء داخل sella دارند سبب بزرگی زین ترکی می‌شوند. در ۸۵٪ و در برخی مطالعات تا ۹۶٪ موارد کراتیوفارنژیوم اطفال کلسیفیکاسیون دیده می‌شود، در حالی که در بالغین در کمتر از نیمی از مبتلایان و در حدود ۴۰٪ موارد ضایعه کلسیفیه دیده می‌شود. کلسیفیکاسیون می‌تواند بالا، داخل یا پشت زین ترکی باشد. در مواردی که تومور Suprasella باشد، dorsum خراطومی شکل می‌شود. در ۱۵٪ موارد ضایعه زیر دیاگرامم sella بوده و به آسانی از آدنوم هیپوفیز قابل افتراق نمی‌باشند (۲۱ و ۶).

با وجود سی - تی اسکن و M.R.I. امروزه بررسی تشخیصی کراتیوفارنژیوم تغییرات عمده‌ای پیدا کرده است. در حال حاضر سی - تی اسکن High resolution بررسی استاندارد برای اکثر موارد کراتیوفارنژیوم را فراهم آورده است و بخصوص در کودکان تنها بررسی رادیولوژیک را شامل می‌شود. سی - تی اسکن توده suprasellar را که معمولاً قسمت خلفی chiasmatic cistern و غالباً Inter peduncular cistern مجاور راهم اشغال می‌کند، نشان می‌دهد. قسمتهای غیر کلسیفیه تومور و هم چنین مایع موجود در داخل کیستها معمولاً دانسیته کمی داشته و گاهی بافت اطراف آن

این استروئیدها اثر مینرالوکورتیکوئیدی کمی دارند. این استروئیدها تدریجاً حذف شده و درمان جایگزینی با کورتون در مقادیر فیزیولوژیک ادامه می‌یابد. بیمارانی که تحت عمل کراتیوفارنژیوم قرار می‌گیرند باید به عنوان مبتلایان به هیپوآدرنالیزم در نظر گرفته شده و در نتیجه به جایگزینی کورتیکواستروئید در زمان بیماریهای تبار، عفونتها و استرسها نیاز دارند. (۲۰).

دیابت بی مزه تقریباً نتیجه ثابت رزکسیون کامل یا Subtotal کراتیوفارنژیوم است (۲۵، ۲۰، ۲۱). در بیماران ماهم شایعترین عارضه زودرس دیابت بی مزه و شایعترین عارضه دیررس عود تومور بوده است. جایگزینی مایعات بهترین درمان اولیه است و در صورتی که تشنگی مفرط یا دفعات متعدد در دفع ادرار باعث مشکل برای بیمار شود و یا در صورت بروز هیپوناترمی شدید، ترکیبات کوتاه‌اثر وازوپرسین باید داده شوند. در ضمن باید ترشح سه مرحله‌ای ADH را بدنیاال قطع ساقه هیپوفیز در نظر داشت. در مرحله اول، ترشح ADH قطع شده و متعاقباً به علت قطع ساقه هیپوفیز، پایانه آکسونهای هیپوفیز خلفی دژنره شده و هورمون را در مقادیر بیش از حد فیزیولوژیک آزاد می‌کنند که تقریباً ۴۸ تا ۹۶ ساعت بعد از قطع ساقه هیپوفیز است. اگر بیمار ترکیبات طولانی اثر مثل پیتریسین در روغن مصرف کرده باشد، در معرض خطر خواهد بود. بعد از تخلیه کامل هورمونها از پایانه‌های دژنره شده، دیابت بی مزه برمی‌گردد. استات دسموپرسین DDAVP به شکل اسپری نازال در درمان جایگزینی موثر خواهد بود. بررسی مکرر و دقیق وزن مخصوص ادرار، میزان مایعات مصرفی و دفعی و مقدار الکتروولیتها در موارد دیابت بی مزه بدنبال جراحی لازم است. در بیمارانی که دیابت بی مزه همراه با اختلال تشنگی به علت آسیب اسمورسپتورهای هیپوتالاموس فذامی دارند، مشکلات مهمی ایجاد می‌گردد. در این بیماران عوارض هیپوناترمی معمولاً ظاهر می‌شود. سایر ضایعات هیپوتالاموس عبارتند از: اختلال در تعادل کالری، اختلال در بیداری، اختلالات حافظه و اختلال در Affective behavior (۲۱).

بدنبال درمان جراحی تومور، موربیدته و مورتالیتته قابل ملاحظه است. عده‌ای از بیماران طی چند ماه بعد از عمل جراحی به عللی از جمله دیابت بی مزه، هیپوگلیسمی فوت می‌کنند. در بیشتر بیماران کمبود هورمون رشد و در عده‌ای کمبود ACTH, TSH, GnRH بروز می‌کند. در موربیدته و مورتالیتته متعاقب عمل جراحی، اختلالات نورولوژیک کمتر از اختلالات اندوکراین بارز می‌باشند. درمان در این موارد اختلال رشد، تجویز متعادل هورمون رشد و هورمونهای جنسی است که باید خصوصاً روی زمان تجویز آنها خصوصاً دقت کافی به کار رود. فاکتورهای رشد شبیه انسولینی (Insulin like growth factors) و پرولاکتین در رشد کودکان متعاقب جراحی روی کراتیوفارنژیوم نقش مهم و حتی نقش اصلی را دارا هستند. (۵).

مرگ در جریان جراحی معمولاً به علت آسیب به هیپوتالاموس

صورت گیرد و بعد از جراحی نیز برای پیگیری عوارض حتماً لازم است.

درمان

درمان جراحی

برخورد با هیدروسفالی - ۱۵ تا ۳۰٪ بیماران قبل از جراحی هیدروسفالی دارند که قبل از درمان تومور باید آن رافع کرد. اگر علائم فقط به علت هیدروسفالی باشند، گذاشتن شانت الزامی است و غالباً تومور فوراً منور و راهم بسته و کاترهای بطنی دوطرفه متصل به یک سیستم شانت لازم است.

برداشتن تومور - متدهای جراحی مختلفی برای کراتیوفارنژیوم وجود دارد که محل و اندازه تومور، مقدار کلسیفیکاسیون، لوکالیزاسیون قسمت کیستیک تومور و دسترسی به مسیر مایع مغزی - نخاعی نوع آن را تعیین می‌کند. این روشها به دودسته خارج محوری (Extra-axial) و (transaxial) تقسیم می‌شوند که هر کدام زیرگروه‌هایی دارند که هر یک مزایا و اشکالات خاص خود را داشته ولی در مجموع روش خارج محوری ارجح است.

حفظ کردن ساقه هیپوفیز - امروزه با استفاده از دید میکروسکوپی در جریان جراحی برداشتن رادیکال کراتیوفارنژیوم ممکن شده است. اگر ساقه هیپوفیز، آسیب ببیند بقایای آن از برجستگی میانی به سمت هیپوفیز ممکن است به عنوان زمینه‌ای برای تشکیل مجدد سیستم پورتال عمل کند. برای حفظ کردن ساقه هیپوفیز ابتدا باید آن را تشخیص داد که این کار به آسانی با تشخیص محل ورود ساقه از دیاگرام sella به سمت هیپوفیز قابل انجام است و در ضمن نمای مخطوطی که به علت وجود وریدهای پورتال بلند روی سطح ساقه است به تشخیص ساقه هیپوفیز کمک می‌کند.

آسپیراسیون کیست - آسپیراسیون کراتیوفارنژیوم کیستیک قبل از رادیوتراپی به منظور درمان عود کیست با تزریق ماده ایزوتوپ توسط چندین مؤلف پیشنهاد شده است. درناژکیست بخصوص در مورد عود کیست در تومورهای دوره کودکی ارزش خاصی دارد تا زمانی که رشد کودک کامل شود و رادیوتراپی امکان پذیر گردد.

قرار دادن کاتتر متصل به Ommaya reservoir به درون قسمت کیستیک تومور جهت تسهیل آسپیراسیون محتوی مایع پیشنهاد شده است. اگر قبل از قرار دادن کاتتر قسمتی از دیواره کیست جدا شده باشد، این طریقه جراحی ندرتاً مؤثر خواهد بود، چراکه کاتتر با تشکیل مجدد دیواره از قسمت کیستیک تومور خارج خواهد شد (۱۵). شایعترین علل جراحی که در بیماران ما انجام شده است Partial resection است.

مراقبتهای بعد از جراحی - بیمارانی که مورد کراتیوتومی قرار می‌گیرند، معمولاً مقادیر بالایی از کورتیکواستروئیدهای سنتتیک با قابلیت (Potency) زیاد، جهت کنترل تورم مغزی دریافت می‌دارند.

شده است. رادیوایزوتوپ‌هایی که معمولاً جهت این نوع درمان استفاده می‌شوند عبارتند از: پتاسیم کلرید طلا ۱۹۸ و کلرید ایتیوم ۹۱ (۲۱).

این نحوه درمان فقط محدود به تومورهایی است که جزء کیستیک بزرگ داشته و در مورد تومورهای solid و توپر یا با جدار ضخیم و کلسیفیه قابل انجام نیست. معمولاً تومور در ابتدا تغییر حجم نداده ولی طی هفته‌ها و ماه‌ها چروکیده و کوچک می‌شود. در یک گزارش این نحوه درمان را اولین و بهترین روش درمانی برای تومورهایی که بیش از ۵۰٪ حجم تومور کیستیک بوده و کیستها متعدد می‌باشند، ذکر کرده است. (۲).

در یک گزارش دیگر از ۴۲ بیمار که با Stereotactic approach که شامل Stereotactic puncture و وارد کردن کلرید ایزوتوپ به داخل تومورهای کیستیک و یکبار رادیاسیون Stereotactic خارج است، درمان شده‌اند علیرغم بروز نارسایی هیپوفیز در اغلب بیماران، نتیجه این روش درمانی را بهتر از نتایج جراحی باز توصیف کرده‌اند (۱۶). ولی با اینحال این روش به عنوان انتخاب اول لازم است.

گرچه شباهت زیادی بین علائم و تظاهرات کراتیوفارنژیوم در مطالعه ما و تحقیقات دیگر وجود دارد، اما برخی از تظاهرات با شیوع متفاوتی رخ داده‌اند. لذا توجه به تظاهرات معمول در کشور ما (علی‌رغم محدودیت‌های مطالعه) مفید خواهد بود. بنظر می‌رسد از وسایل قابل دسترس سی - تی اسکن بهترین روش در لوکالیزاسیون خواهد بود. گرچه امروزه MRI هم در مراکز متعددی قابل وصول است. از لحاظ جراحی، به نظر می‌رسد. بیشتر جراحان مغز و اعصاب بهترین درمان کراتیوفارنژیوم را برداشتن کامل تومور می‌دانند که در بعضی مطالعات مورتالیته صفر درصد و در عده دیگر مورتالیته ناچیز داشته است. برداشتن قسمتی از تومور به تنهایی درمان مطلوبی نمی‌باشد چون بعد از مدتی تومور عود خواهد کرد و این مسئله روی پیش‌آگهی اثر معکوس دارد. اگرچه در یک مطالعه کمتر از ۱۰٪ بیماران که مورد Partial resection قرار گرفته بودند ۱۰ سال بدون علامت بودند اما عده‌ای نیز سالهای سال بدون علامت به زندگی ادامه داده‌اند. و غالب تومورهایی که مورد Subtotal resection قرار گرفته‌اند ظرف سه سال اول بعد از جراحی عود نموده‌اند، اضافه کردن رادیاسیون موجب افزایش طول عمر و مدت زمان قبل از عود تومور می‌گردد.

است که سبب بروز یک سندرم بالینی می‌شود که با هیپیریکسی و خواب آلودگی تظاهر می‌نماید (۲۱).

تشعشع (رادیاسیون)

حدود نیم قرن پیش مطالعه‌ای روی بیماران که برای کراتیوفارنژیوم مورد رادیوتراپی قرار گرفته بودند انجام شد و مشخص گردید که اگر چه تومور با اشعه ایکس از بین نمی‌رود ولی سلولهای مترشحه‌ای که سبب تشکیل کیست می‌شوند، از بین می‌روند و رشد تومور متوقف می‌شود. (۱۸). در سال ۱۹۶۱ نتایج خوبی از Subtotal resection به علاوه رادیاسیون با ولتاژ زیاد گزارش شد. متعاقباً بررسیها و مطالعات نشان دادند که رادیوتراپی هم طول عمر و هم فاصله زمانی عود تومور را افزایش می‌دهند (۲۰).

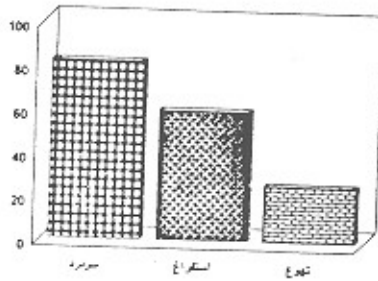
میزان طول عمر بیماران که با جراحی و رادیوتراپی درمان شده‌اند نسبت به آنها که فقط مورد جراحی قرار گرفته‌اند بیشتر است و مدت زمان قبل از عود هم در مورد اول بطور قابل ملاحظه‌ای افزایش یافته است. (۹). در این مورد عوارض پرتودرمانی را باید در نظر گرفت، نکروز ناشی از پرتوگیری، اختلالات اندوکراین، نوریت اپتیک و دمانس به عنوان عوارض مطرح شده‌اند (۲۱). رادیاسیون خود می‌تواند سبب ایجاد تومورهایی از قبیل مننژیوم، آستروستیوم - سارکوم و گلیوم شود (۱)، بخصوص در کودکان، رادیاسیون می‌تواند ظرفیت ذهنی و یادگیری طفل را مختل کند.

جراحی مجدد بعد از عود تومور یا بعد از رادیوتراپی به مراتب از جراحی اولیه مشکلتر است برخی از مؤلفین به علت عوارض جراحی مجدد Radical resection را در قدم اول توصیه می‌کنند، علی‌رغم استفاده از تکنیکهای Microoperative در دست جراحان با تجربه، موارد عود پدئبال Total resection زیاد بوده‌اند و بعلت تمایل به عود، بسیاری از مؤلفین معتقدند حتی در Total resection قسمتی از تومور باقی خواهد ماند.

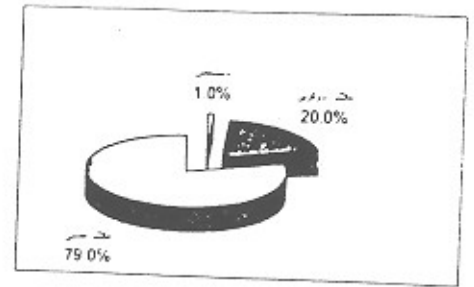
رادیاسیون داخل کیست - در مورد تزریق رادیوایزوتوپ‌ها به داخل قسمت کیستیک تومور نتایج درمان چشمگیر بوده است. در بیشتر پروتکل‌ها دانستن مقدار حجم کیست جهت محاسبه مقدار ماده رادیواکتیو لازم است و فاکتور مهم دیگر تعیین حداقل دوز مؤثر است که در مطالعات مختلف مقادیر مختلف ذکر




شکل (۱): شیوع جنسی کراتیوفارنژیوما




شکل (۳): علائم عصبی



شکل (۲): شروع علائم



شکل (۵): عوارض زودرس بعد از عمل



شکل (۴): علائم چشمی

مراجع

1. Akunama-A, Aoyam H, Takakura, K.: Post radiation astrocytoma report of two cases. J. Neurosurg, 1989 Mar.; 70(3):469-74
2. Backlund-EO: Treatment of craniopharyngioma. J. Neurosurg, Sci, 1989 Jan-Mar; 33(1):95-7.
3. Bailey-W; FriedenberG-GR, James-HE, Hesseinik-JR, Jones-KL. Prenatal diagnosis of acraniopharyngioma using ultrasonography and magnetic resonance imaging. Prenat. diag. 1990 Oct; 10(10):623-9
4. Byrne-MN, Session-DG: Nasopharyngeal craniopharyngioma, case report and literature review. Ann Otol Rhinol Laryngol, 1990 Aug; 99(8):633-9.
5. De Droot L-J. Endocrinology. Second edition, 1989, W.B, Saunders: 424, 442, 480, 2176.
6. Doyle-F, Maclachan-M. Clinics in endocrinology and metabolism. 1977 Mar; 14(4):14-5.
7. Coklap-HZ, Mertol-T. Cerebellopontine Craniopharyngioma Neurochirurgia-stuttgart. 1990 Jan; 33(1):20-1.
8. Coklap-HZ, Egeman-N, Ildan-F, Bacaci-K: Craniopharyngoma of posterior fossa. Neurosurgery, 1991 Sep; 3(3):446-8.
9. Hurst-RW, Mc lilhenny-J, Park-ts, thomas-WO: Neonatal craniopharyngioma. CT and sonographic features. J Comput. Assist. Tomogr., 1988 Sep-Oct; 12(5):858-61.
10. ikezaki-K, Fujii-K, Kishikawa-T: Magnetic resonance imaging of intraventricular craniopharyngioma. Neuroradiology, 1990; 32(3):247-9.
11. Kendall-B, suprasellar masses. clinics in endocrinology and mnetabolism. 1977 Mar; 14(4):554-4.
12. Netsky -MG: Epidermoid tumors review of the literature. sugr. Neurology, 1988 Jun; 29(6):477-83.
13. Periolongo-G, Rigon-F, Murgia-A: Oncologic Causes of precocious puberty, Pediatr. Hematol. Oncol, 1989; 6(4):331-640.
14. Pigeau-I, Sigal-R, Halimi-P, Comoy-J, Doyon-D :MRI Features Neuroradiol. 1988; 15(3):276-87.
15. Rogers-LR, Barrett-G. Percutaneous aspiration of brai tumors cysts via the ommaya reseroir

- system. *Neurology*, 1991 Feb; 41(2)pt1: 279-82.
16. Saaf-M, Thoren-M, Bergstrand-CG, NMoren-G, Rahn-T, Tallstedt-L, Backlund-EL: Treatment of craniopharyngioma. The stereotactic approach in aten to twenty-three years perspective. *Acta Neurochir. Wien*, 1989; 99(3-4): 97-103.
 17. Shimida-M, Tsugane-R, Shibuya-N, Sato-O: Cranopharyngioma with extension into the cerebellopontine angle, case report. *Tokai J. Exp. Clin. Med*, 1989 April; 14(2): 113-6.
 18. Valentio-V: Radiosurgery in cerebral tumors and AVM. *Acta. Neurochir. supp. Wie*, 1988, 42: 193-7.
 19. Weiss-M, Sutton-I, Marcial-V, Fowble-B, Packer-R, Zimmerman-R: The role of radiation therapy in the management of childhood craniopharyngioma. *Int. J. Radiat. Oncol. Biol. Phys.* 1989 Dec; 17(6): 1313-21.
 20. Wilson-JD, Foster-DW, Williams textbooks of endocrinology. seventh edition, 1985. W.B. Saunders, 271.283.409-411.427,431,439,595.
 21. Youmans-JR. *Neurosurgical Surgery*. third edition, 1990 W.B. Saunders: 2970-2972-3223-3238.
 22. Vincent T. *devita (cancer)*, 3rd ed, Vol. 2, P: W 1607.
 23. Asheley Grossman. *Clinical Endocrinology*. 1992, P: 202.
 24. Lewis P. Rowland. *Merritt's textbook of neurology*. eighth. ed, 1989, P: 326-322.
 25. Bellar, A.J, Feinsod, M. and sahar, A: the possible relationship between small dose irradiation to scalp and intracranial meningiomas. *Neurochirurgia (stuttgart)*, 4: 135-143, 1972.