

ترومبوز ورید طحالی ناشی از پانکراتیت مزمن: گزارش یک مورد و بررسی متون

چکیده

شیرزاد نصیری*

ژامک خورگامی

کیانوش دنبلی

گروه جراحی عمومی

دانشگاه علوم پزشکی تهران

زمینه و هدف: شایع‌ترین علت ترومبوز ورید طحالی (SVT)، التهاب دور عروق طحالی به دنبال پانکراتیت مزمن می‌باشد. گرچه ترومبوز ورید طحالی در بیش از ۴۵٪ بیماران مبتلا به پانکراتیت مزمن گزارش شده است، ترومبوز ورید طحالی همچنین در بیماران پانکراتیت حاد و آدنوکارسینوم پانکراس نیز دیده می‌شود. این ضایعه باعث افزایش موضعی فشار سیستم وریدی پورت می‌شود که به عنوان افزایش فشار پورت sinistral نیز نامیده می‌شود. اکثر بیماران مبتلا به ترومبوز ورید طحالی و به دنبال آن افزایش فشار پورت sinistral، بر خلاف بیماران با فشار بالای پورت ژنرالیزه، بدون علامت بوده و فعالیت کبدی طبیعی دارند. در این بیماران خونریزی گوارشی ثانویه به واریس‌های مری یا معدی امکان‌پذیر است. تست تشخیصی انتخابی ارزیابی احتمال ترومبوز ورید طحالی، آنژیوگرافی تاخیری سلیاک می‌باشد. اسپلنکتومی با قطع جریان خون کولترال‌ها درمان انتخابی در بیماران با خونریزی شدید گوارشی می‌باشد. **معرفی بیمار:** در این مقاله مرد ۲۳ ساله با ترومبوز ورید طحالی و خونریزی گوارشی معرفی شده و بررسی متون شامل علل و روش‌های تشخیصی و درمان آن ارائه می‌شود.

کلمات کلیدی: ترومبوز ورید طحالی، خونریزی گوارشی، پانکراتیت

*نویسنده مسئول، تهران خیابان کارگر شمالی؛ بیمارستان

شریعی؛ بخش جراحی دو تلفن: ۸۴۹۰۲۴۵۰
email: nasiri@razi.tums.ac.ir

مقدمه

بیش از ۴۵٪ بیماران مبتلا به پانکراتیت مزمن گزارش شده است، اکثر بیماران مبتلا به SVT بدون علامت می‌باشند.^۱ پانکراتیت منجر به ترومبوز ورید طحالی ممکن است خفیف بوده و بیمار هیچگونه شواهد بالینی دال بر پانکراتیت مزمن نداشته باشد.^۲ شایع‌ترین تظاهرات آن خونریزی از واریس‌های معده به صورت کم خونی، هماتمز، ملنا یا هماتوئیزی می‌باشد که در ۵۰٪-۱۵٪ بیماران دیده می‌شود. اسپلنومگالی چه در معاینه بالینی و چه در بررسی‌های تصویربرداری یا در حین جراحی در تمام بیماران با ترومبوز ورید طحالی دیده می‌شود.^۳ گاهی مواقع علائم دیگر اسپلنومگالی مثل ترومبوسیتوپنی یا پان سیتوپنی و درد شکم نیز از تظاهرات بیماری می‌باشند.^۴ باید توجه داشت چون ترومبوز ورید طحالی بدون وجود سیروز کبدی ایجاد می‌شود، علائم بیماری مزمن کبدی در این بیماران دیده نمی‌شود.^۵ با توجه به بی‌علامت بودن اکثر بیماران، تشخیص ترومبوز ورید طحالی مشکل می‌باشد. چون سی‌تی‌اسکن شکم جهت بررسی بیماران پانکراتیت عارضه‌دار و همچنین در بررسی قبل از

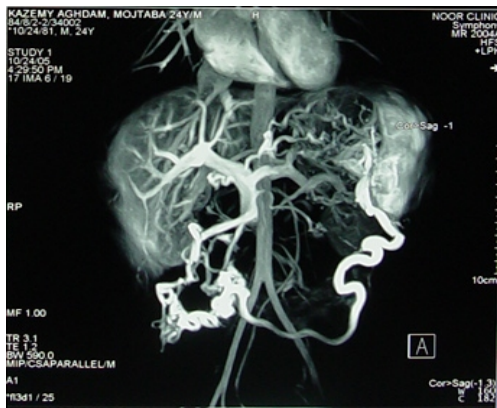
با وجود اینکه ترومبوز ورید طحالی (Splenic vein thrombosis) از ۸۰ سال قبل به عنوان یکی از علل خونریزی گوارشی فوقانی شناخته شده است، سیر دقیق ترومبوز ورید طحالی به دنبال پانکراتیت و خونریزی از واریس‌های معده، مشخص نشده است.^۱ در سال‌های اخیر شیوع ترومبوز ورید طحالی گزارش شده، افزایش یافته که می‌تواند به علت پیشرفت در روش‌های تصویربرداری باشد.^۲ به طوری که قبلاً اکثر موارد ترومبوز ورید طحالی در اتوپسی پس از مرگ مشخص می‌شد ولی در حال حاضر با روش‌هایی مثل آنژیوگرافی سلیاک و اسپلنوپورتوگرافی splenoportography اکثر موارد به راحتی قابل شناسایی می‌باشند.^۳ ترومبوز ورید طحالی در ۲۰٪-۷٪ بیماران پانکراتیت و سودوسیست پانکراس دیده می‌شود. حتی در مواردی پس از بهبودی علائم پانکراتیت نیز گزارش شده است.^۴ شایع‌ترین علت ترومبوز ورید طحالی پانکراتیت مزمن و التهاب دور وریدی می‌باشد.^۵ گرچه ترومبوز ورید طحالی (SVT) در

درد شکمی قبل از هماتمز را از چهار ماه پیش تجربه کرده بود. به مدت سه هفته به علت خونریزی گوارشی در بخش گوارش بیمارستان دکتر شریعتی بستری بود. در دو آندوسکوپی سیستم گوارش فوقانی، گاستریت شدید به علاوه تست هلیکوباکتر پیلوری مثبت داشت و هیچ منشاء واضحی از خونریزی دیده نشد. در پذیرش اخیر، بیمار فشارخون ۹۰/۵۵ میلی‌متر جیوه و نبض ۹۲ در دقیقه با تغییرات اورتوستاتیک داشت. جواب آزمایشات روتین وی در جدول ۱ ارائه شده است. پس از پایدار شدن علایم حیاتی، سایر مطالعات تشخیصی بر روی بیمار صورت گرفت. در آندوسکوپی دستگاه گوارش فوقانی بیمار، خونریزی در فوندوس بدون ضایعه واضح دیده شد. در سونوگرافی شکمی آسیت خفیف مشاهده گردید. در سی‌تی‌اسکن شکم و لگن با کنتراست دهانی و وریدی، اسپلنومگالی خفیف و مناطق هایپرندنس در پانکراس مطابق با کلسیفیکاسیون‌ها دیده شد (شکل ۱). در سونوگرافی آندوسکوپیک از فوندوس معده، واریس‌های فوندوس مشاهده گردید. با تشخیص احتمالی ترومبوز

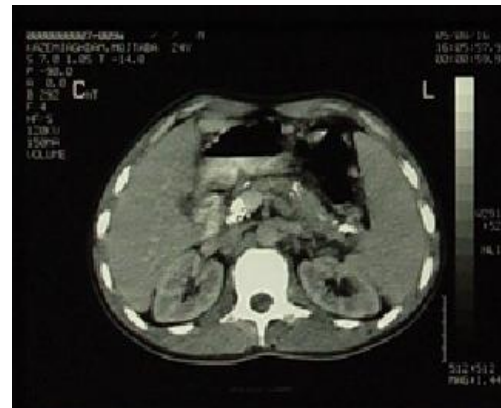عمل بیماران پانکراتیت مزمن استفاده می‌شود، ترومبوز ورید طحالی اغلب یک یافته اتفاقی در سی‌تی‌اسکن می‌باشد.^۶ تست تشخیصی انتخابی برای ارزیابی وجود SVT در بیمار، آنژیوگرافی فاز وریدی سلیاک می‌باشد.^۶ اکثر بیماران ترومبوز ورید طحالی عروق جانبی به‌جز واریس‌های معده دارند که این گروه هیچ‌وقت دچار خونریزی نمی‌شوند. در نتیجه بیماران بدون علامتی که واریس معده ندارند باید تحت نظر قرار گیرند و نیاز به درمان به خاطر ترومبوز ورید طحالی ندارند.^۷ به بیان دیگر صرف وجود ترومبوز ورید طحالی نیاز به درمان ندارد. در بیماران علامت‌دار اسپلنکتومی با قطع جریان خون کولترال‌ها درمان انتخابی می‌باشد.^۷

معرفی بیمار

مرد غیرالکلیک ۲۴ ساله مبتلا به خونریزی گوارشی فوقانی به شکل ملنا و دوره‌هایی از هماتمز وسیع در بخش جراحی بیمارستان دکتر شریعتی بستری گردید. او دوره‌هایی از ملنا و هماتمز به همراه



شکل - ۲: سی‌تی آنژیوگرافی cut off ورید طحالی و کولترال‌های دور طحال



شکل - ۱: سی‌تی‌اسکن شکم با کلسیفیکاسیون ناحیه پانکراس: اسپلنومگالی

جدول - ۱: یافته‌های آزمایشگاهی

آزمایش	میزان	آزمایش	میزان	آزمایش	میزان
گلبول‌های سفید خون	۴۵۰۰ مترمکعب	BUN	۱۸ میلی‌گرم در لیتر		
پلاکت خون	۱۷۸۰۰۰ مترمکعب	آلانین ترانسفراز	۱۰ واحد در لیتر		
هموگلوبین	۷/۲ میلی‌گرم در لیتر	آسپاراتات ترانسفراز	۱۱ واحد در لیتر		
آمیلاز سرم	۱۱۲ واحد در لیتر	آلکالین فسفاتاز	۹۰ واحد در لیتر		
PT	۱۴ ثانیه	بیلی‌روبین توتال	۰/۹ میلی‌گرم در دسی‌لیتر		
INR	۱/۳	بیلی‌روبین مستقیم	۰/۳ میلی‌گرم در دسی‌لیتر		
کراتینین سرم	۱ میلی‌گرم در لیتر	قندخون ناشتا	۹۰ میلی‌گرم در دسی‌لیتر		

بحث

ورید طحالی، سونوگرافی داپلر انجام گرفت که تروموز ورید اسپلنیک را نشان می‌داد و در سی تی آنژیوگرافی تایید گردید (شکل ۲). بیمار بدون هیچ گونه عارضه‌ای تحت اسپلنکتومی قرار گرفت. در طی ۱۰ ماه پی‌گیری، هیچ‌گونه خونریزی یا درد شکمی در بیمار دیده نشد.

هیپرتانسیون ورید پورت ناشی از ترومبوز ورید طحالی می‌تواند منجر به خونریزی وسیع معدی - روده‌ای از واریس‌های مری یا معده یا گاستروپاتی هیپرتانسیو گردد.^۱ ترومبوز ورید طحالی در بیماران با پانکراتیت حاد و مزمن یا آدنوکارسینوم پانکراس دیده می‌شود.^{۲،۳} برخلاف بیماران مبتلا به هیپرتانسیون ورید پورت، اکثر بیماران مبتلا به ترومبوز ورید طحالی بدون علامت بوده و دارای فعالیت کبدی طبیعی می‌باشند.^۲ در بیماران با خصوصیات زیر می‌بایست به ترومبوز ورید طحالی شک نمود:^۳ بیمارانی که دارای تاریخچه‌ای از ابتلا به پانکراتیت یا خونریزی گوارشی بوده‌اند، بیماران دچار اسپلنومگالی بدون هیپرتانسیون ورید پورت، سیروز یا بیماری هماتولوژیکی و بالاخره افراد مبتلا به واریس معده به تنهایی. علل دیگری نیز برای خونریزی گوارشی در بیماران مبتلا به پانکراتیت مزمن وجود دارد که شامل: پسودوانورسم شریانی، پسودوکسیست پانکراس، هموساکوس پانکراتیکوس، بیماری زخم پپتیک، گاستریت و پارگی‌های مالوری ویس می‌باشد.^۴ بنابراین، ارزیابی کلی در بیماران مبتلا به ترومبوز ورید طحالی و خونریزی گوارشی لازم است زیرا کمتر از نصف این خونریزی‌ها مربوط به واریس‌های معدی می‌باشد. جدول ۲ تعدادی از مطالعات که نشانگر میزان شیوع واریس معده و خونریزی گوارشی در بیماران با ترومبوز ورید طحالی می‌باشند، آورده شده است. ترومبوز ورید طحالی در پانکراتیت حاد یا مزمن از التهاب دور ورید و به علت موقعیت آناتومیکی ورید طحالی که متصل به بافت التهابی دور پانکراس می‌باشد منشاء می‌گیرد.^{۵،۶} مکانیسم دقیق ترومبوز مولتی

فاکتوریال است و شامل آسیب آندوتلیال داخلی ناشی از التهاب و آسیب خارجی ثانویه به فشار وریدی ناشی از فیبروز، پسودوکسیست مجاور یا ادم می‌باشد.^۶ انسداد ورید طحالی ممکن است به علت بزرگ شدن ندول‌های لنفاوی رتروپریتونال، دور پانکراس یا طحال باشد.^۶ این عقده‌های لنفاوی در اطراف عروق طحالی می‌باشند و در صورتی که به علت التهاب یا بدخیمی بزرگ شوند، روی عروق فشارآورده موجب انسداد و ترومبوز در آنها می‌شوند.^۷ گرچه گزارشات گذشته نشان دادند شایع‌ترین علت ترومبوز ورید طحالی، کارسینوم پانکراس بوده است،^{۴،۵} اغلب مطالعات اخیر به این نتیجه رسیده‌اند که پانکراتیت حاد یا مزمن به خصوص دردم پانکراس علت احتمالی ترومبوز ورید طحالی در اکثریت بیماران می‌باشند.^{۱،۳،۵،۶} پانکراتیت علت شروع ترومبوز در ۶۰٪ بیماران می‌باشد گرچه تشخیص ترومبوز ورید طحالی در این بیماران همواره در طول حمله حاد رخ نمی‌دهد.^{۳،۶} بقیه علل ترومبوز ورید طحالی شامل: آدنوپاتی کارسینوم متاستاتیک، لنفوم و علل ایاتروژنیک پس از جراحی‌هایی مانند گاسترکتومی پارشیال و شانت اسپلنورنال دیستال می‌باشد.^{۳،۵،۶} اسپلنکتومی درمان انتخابی برای ترومبوز ورید طحالی می‌باشد.^۷ در بیماران مبتلا به خونریزی واریس معده‌ای ناشی از ترومبوز ورید طحالی، اسپلنکتومی می‌بایست به طور اورژانس صورت گیرد زیرا واریس‌های معدی نسبت به واریس‌های مری پتانسیل بالاتری جهت ایجاد خونریزی شدید دارند و همچنین هیچ درمان دیگری جهت کنترل خونریزی وجود ندارد.^۴ نقش اسپلنکتومی پروفیلاکتیک در بیماران بدون علامت همچنان مورد بحث است. مطالعات گذشته نشان‌دهنده میزان بالای خونریزی واریسی در بیماران ترومبوز ورید طحالی بوده، بنابراین بسیاری از نویسندگان اسپلنکتومی را در این گروه از بیماران توصیه می‌کردند. اما مطالعات اخیر نشان می‌دهند که خونریزی از واریس‌های معده تنها در ۴۰٪ از بیماران رخ می‌دهد بنابراین اسپلنکتومی پروفیلاکتیک در حال حاضر توصیه نمی‌گردد.^۷

جدول - ۲: شیوع واریس معده و خونریزی گوارشی در بیماران با ترومبوز ورید طحالی

نویسنده	تعداد کل بیماران	تعداد بیماران با واریس معده	تعداد بیماران با خونریزی گوارشی به علت واریس معده
^۸ Warshaw et al,1987	۷	۶	۳
^۹ Moosa et al,1985	۵	۳	۱
^{۱۰} Evans et al,1990	۱۰	۹	۴
^{۱۱} Bernades et al,1992	۶	۵	۲

References

1. Bernades P, Baetz A, Lévy P, Belghiti J, Menu Y, Fékété F. Splenic and portal venous obstruction in chronic pancreatitis. A prospective longitudinal study of a medical-surgical series of 266 patients. *Dig Dis Sci* 1992; 37: 340-6.
2. Leger L, Lenriot JP, Lemaigre G. Hypertension and segmental portal stasis in chronic pancreatitis. Apropos of 126 cases examined by splenoportography and splenomanometry. *J Chir (Paris)* 1968; 95: 599-608.
3. Moossa AR, Gadd MA. Isolated splenic vein thrombosis. *World J Surg* 1985; 9: 384-90.
4. Sutton JP, Yarborough DY, Richards JT. Isolated splenic vein occlusion. Review of literature and report of an additional case. *Arch Surg* 1970; 100: 623-6.
5. Evans GR, Yellin AE, Weaver FA, Stain SC. Sinistral (left-sided) portal hypertension. *Am Surg* 1990; 56: 758-63.
6. Madsen MS, Petersen TH, Sommer H. Segmental portal hypertension. *Ann Surg* 1986; 204: 72-7.
7. Weber SM, Rikkers LF. Splenic vein thrombosis and gastrointestinal bleeding in chronic pancreatitis. *World J Surg* 2003; 27: 1271-4.
8. Warsaw AL, Jin GL, Ottinger LW. Recognition and clinical implications of mesenteric and portal vein obstruction in chronic pancreatitis. *Arch Surg* 1987; 122: 410-5.
9. Moossa AR, Gadd MA. Isolated splenic vein thrombosis. *World J Surg* 1985; 9: 384-90.
10. Evans GR, Yellin AE, Weaver FA, Stain SC. Sinistral (left-sided) portal hypertension. *Am Surg* 1990; 56: 758-63.
11. Bernades P, Baetz A, Lévy P, Belghiti J, Menu Y, Fékété F. Splenic and portal venous obstruction in chronic pancreatitis. A prospective longitudinal study of a medical-surgical series of 266 patients. *Dig Dis Sci* 1992; 37: 340-6.

Splenic vein thrombosis with chronic pancreatitis: a case report and literature review

Nasiri Sh.*
Khorgami J.
Donboli K.

Department of General Surgery
Tehran University of Medical
Science.

Abstract

Background: Chronic pancreatitis and perivasculitis is the most common etiology of splenic vein thrombosis (SVT). Reported in up to 45% of patients with chronic pancreatitis, SVT may also be seen in patients with acute pancreatitis and pancreatic adenocarcinoma. It causes a localized portal hypertension called sinistral portal hypertension. Unlike those with generalized portal hypertension, patients with sinistral portal hypertension are asymptomatic and have normal liver function. Upper gastrointestinal bleeding from gastric varices is a life threatening complication of SVT. In patients with gastrointestinal bleeding secondary to esophageal or gastric varices, late-phase celiac angiography is used to determine the presence SVT. Splenectomy is effective in treating the collateral outflow for patients with massive gastrointestinal bleeding.

Case report: a 23-year-old patient with SVT due to chronic pancreatitis with gastrointestinal bleeding. The patient came to the hospital with upper gastrointestinal bleeding of unknown etiology. Diagnostic workups revealed chronic pancreatitis and SVT with bleeding gastric fundal varices, after which the patient underwent splenectomy. A review of current literature on SVT, known etiologies, diagnosis and treatment is discussed.

Keywords: Splenic vein, thrombosis, chronic pancreatitis

*Corresponding author: General
Surgery ward, Dr. Shariati Hospital.
North Kargar St. Tehran, Iran
Tel: +21-84902450
email: nasiri@razi.tums.ac.ir