

ارزیابی عملکرد بیماران پس از آرتروپلاستی هیپ با پروتز Short-stem و Standard-stem : کارآزمایی بالینی تصادفی

چکیده

دریافت: ۱۳۹۲/۰۵/۲۲ پذیرش: ۱۳۹۳/۰۹/۰۸ آنلاین: ۱۳۹۳/۱۱/۰۵

زمینه و هدف: طراحی پروتزهای Short-stem فمور جهت تعویض کامل مفصل هیپ و برطرف کردن ضعف پروتزهای استاندارد صورت گرفت. هدف از این مطالعه مقایسه نتایج درمانی پروتز Short-stem و پروتز Standard-stem بود.

روش بررسی: مطالعه به صورت کارآزمایی بالینی تصادفی در بیماران تعویض کامل مفصل هیپ بیمارستان سینا در سال ۹۱-۱۳۸۹ انجام شد. بیماران دو هفته، شش هفته، سه ماه، شش ماه و یکسال پس از آن از نظر موقعیت پروتز بررسی شدند. عفونت، درد، لنگش، توانایی بالارفتن از پله، استفاده از عصا و وزن‌گذاری بیماران نیز ارزیابی شد.

یافته‌ها: ۸۴ نفر در دو گروه ۴۲ نفری با متوسط سنی 61.1 ± 8.68 سال وارد مطالعه شدند. شایعترین علت انجام عمل، استئوآرتریت، نکروز آواسکولار و دیسپلازی هیپ بود. مقدار خونریزی حین عمل در گروه Short-stem، $393/44$ ml و در گروه Standard-stem، $454/83$ ml بود که اختلاف آماری معناداری بین دو گروه از این نظر وجود داشت ($P=0/001$). میانگین معیار هاریس (Harris Hip Score, HHS) در Short-stem بالاتر از Standard-stem بود. در هفته ششم و ماه سوم اختلاف معناداری بین دو گروه از نظر معیار هاریس وجود داشت ($P<0/0001$).

نتیجه‌گیری: استفاده از پروتز Short-stem در کوتاه‌مدت می‌تواند در بهبود عملکرد بیمار موثر باشد ولی در بلندمدت تفاوت آشکاری با پروتزهای Standard-stem به‌کار گرفته شده ندارد.

کلمات کلیدی: تعویض کامل مفصل هیپ، پروتز کامل مفصل هیپ، پروتز Short-stem، معیار هاریس.

داریوش گوران سوادکوهی^۱
بابک سیاوشی،^۱ مژگان سیفی^۱
طیب رمیم^{۲*}

۱- گروه ارتوپدی، بیمارستان سینا، دانشگاه علوم پزشکی تهران، تهران، ایران.
۲- پژوهشگر، مرکز تحقیقات تروما و جراحی بیمارستان سینا، دانشگاه علوم پزشکی تهران، تهران، ایران.

* نویسنده مسئول: تهران، خیابان امام‌خیمینی (ره)،
نرسیده به میدان حسن آباد، بیمارستان سینا

تلفن: ۰۲۱-۶۶۳۴۸۵۲۹

E-mail: dr.tayebmamim@gmail.com

مقدمه

(شایعترین اندیکاسیون این عمل نیز محسوب می‌شود) پاسخ نداده‌اند. اولین عمل مدرن تعویض مفصل هیپ در سال ۱۹۶۱ توسط Sir John Charnley انجام گردید. در حال حاضر تخمین زده می‌شود ۴۰۰ هزار عمل جراحی تعویض کامل مفصل هیپ در سال در سطح جهان انجام می‌گردد.^{۱-۳}

استفاده از پروتزها در عمل تعویض کامل مفصل هیپ با مشکلاتی همراه بود که راه حل‌های پیشنهادی منجر به طراحی پروتزهای جدیدتری از جمله انواع Short-stem شده است.^{۴،۵} پروتزهای Short-stem جهت فیکساسیون در پروگزیمال فمور

بیماری‌های مفصلی دژنراتیو درگیر کننده مفصل هیپ مانند استئوآرتریت، نکروز آسپتیک و آرتروز روماتوئید می‌توانند ناتوانایی‌های قابل توجهی برای بیمار ایجاد نمایند. هرچند درمان اولیه آنها محافظه‌کارانه و دارویی است ولی در مراحل شدید، تنها درمان نجات بخش تعویض کامل مفصل هیپ می‌باشد تا بتوان بیمار را به یک زندگی طبیعی بازگرداند. تعویض کامل مفصل هیپ، استاندارد طلایی درمان استئوآرتریت شدید است که به درمان محافظه‌کارانه

معیارهای ورود به مطالعه عبارت بودند از: داشتن شرایط لازم برای انجام جراحی تعویض مفصل هیپ از جمله بیماری‌های دژنراتیو غیرالتهابی مفصل مثل استئوآرتریت پیشرفته و نکروز آواسکولار سر فمور، بلوغ سیستم اسکلتی، وجود شرایط جسمانی که حمایت کافی از پروتز را فراهم کرده و مانع استفاده صحیح از پروتز نگردد.

این موارد عبارتند از: عمل جراحی پیشین یا کیفیت نامناسب استخوان ناشی از شرایطی مثل کانسر، در رفتگی مادرزادی هیپ، بیماری‌های متابولیک استخوان در قسمت فوقانی فمور یا لگن، اصلاح استئوتومی فمور، استئوپوروز، استئومیلیت، اختلالات نوروماسکولار یا عروقی در حدی که ایجاد مشکل نماید مانند نوروپاتی مفصل یا نبود ساختار حمایتی عضلانی-لیگامانی یا هر شرایطی که منجر به عدم فیکساسیون مناسب اسکلتی شود، عدم وجود عفونت فعال یا قدیمی هیپ، عدم وجود حساسیت به مواد به کار رفته در پروتز مثل فلزات کبالت، کروم و نیکل، عدم وجود تومور یا کیست‌های لوکال استخوان، عدم حاملگی.

عدم پیگیری بیماران جهت مراجعه، وجود عفونت، شکستگی پره‌پروستتیک حین عمل یا پس از آن و فوت بیمار از جمله معیارهای خروج از مطالعه بودند. مطالعه پس از تایید در کمیته اخلاق دانشگاه در بانک کارآزمایی ایران با شماره IRCT2013022611560N4 ثبت گردید.

نمونه‌گیری به صورت غیراحتمالی و در دسترس تا تکمیل تعداد نمونه مورد نظر انجام گردید. پس از توضیح چگونگی درمان و کسب رضایت‌نامه کتبی، بیماران به صورت تصادفی و بر اساس روش Balanced block randomization به دو گروه ۴۲ نفری تقسیم شدند. گروه اول تحت درمان با پروتز Short-stem و گروه دوم تحت درمان با پروتز Standard-stem (Zimmer, Inc., Warsaw, IN, USA) قرار گرفتند.

علاوه بر ثبت متغیرهای دموگرافیک، متغیرهای موجود در امتیاز هاریس شامل: درد، لنگش، به‌کارگیری عصا و ابزارهای حمایتی، فاصله‌ای که بیمار توانایی پیاده روی دارد، میزان راحتی در نشستن بر روی صندلی، توانایی استفاده از وسایل حمل و نقل عمومی، توانایی بالا رفتن از پله، راحتی در پوشیدن جوراب و کفش، میزان دفورمیتی و محدوده حرکتی مفصل مورد بررسی قرار گرفت. پیش از عمل اقداماتی شامل: تعیین طول اندام و در نظر داشتن

طراحی شده‌اند و به‌تازگی این پروتزها توسعه زیادی در طراحی و به‌کارگیری داشته‌اند.^۶ استفاده موفق از پروتزهای Short-stem هیپ بستگی به اندیکاسیون پیش از جراحی و وضعیت آناتومیک استخوان دارد. همچنین کیفیت استخوان در هنگام جراحی اهمیت زیادی دارد. پروتزهای Short-stem فمور که به‌نام Metaphyseal stem نیز خوانده می‌شود به‌گونه‌ای طراحی شده است که بتواند ضعف پروتزهای استاندارد Non-cemented را برطرف کرده و نتایج درمانی پروتزها را بهبود بخشد.

انواع مختلفی از Short-stem ها در دسترس هستند که تفاوت آنها در طراحی، روش اجرا و نتایج درمانی آنها می‌باشد.^{۸-۱۱} البته داده‌های موجود که نشان دهنده نتایج درازمدت این ایمپلنت هستند در بیشتر موارد توسط افرادی که آنرا به‌کار گرفته‌اند گزارش شده است بنابراین تفسیر آنها باید با دقت صورت گیرد.^{۱۳،۱۲}

در تعویض کامل مفصل هیپ پیگیری بالینی و رادیولوژیک لازم است تا بتوان عوارض را به موقع شناسایی و مداخله لازم را انجام داد و از طرف دیگر توانایی‌های بیمار و حصول به هدف درمانی را که همانا بازگشت بیمار به زندگی و فعالیت طبیعی است ارزیابی کرد.^{۱۲} با توجه به مطالب بالا، ضرورت دارد تا عملکرد پروتزهای جدید (Short-stem) را با دقت بیشتر و به‌طور علمی ارزیابی کرده و نتیجه بالینی آن در مقایسه با پروتزهای قبلی (Standard-stem) مورد بررسی قرار گیرد.

همچنین می‌توان با پیگیری مستمر بیماران و به کمک معیارهای استاندارد مانند امتیاز هاریس (Harris Hip Score, HHS) سیر بهبود عملکردی بیماران را مشخص نمود. این مطالعه با هدف بررسی و مقایسه نتایج درمانی در گروه استفاده کننده از پروتز Short-stem و مقایسه آن با پروتزهای Standard-stem در تعویض کامل مفصل هیپ انجام شد.

روش بررسی

مطالعه به صورت کارآزمایی بالینی تصادفی بدون گروه کنترل انجام گردید. ۸۴ بیمار در مدت دو سال (از فروردین ماه ۱۳۸۹ الی فروردین ۱۳۹۱) از میان مراجعه‌کنندگان به بیمارستان سینا، تهران جهت انجام جراحی تعویض کامل مفصل هیپ انتخاب شدند.

با اجازه پزشک امکان‌پذیر بود. حرکت بیماران با توجه به پروتکل بازگشت بیمار به عادات طبیعی خود حتی روز پس از عمل آغاز گردید. عصا تا زمانی که بیماران بتوانند ایمن و بدون لنگش راه بروند استفاده شد. بیماران مطابق با زمان‌بندی زیر پس از عمل ویزیت شدند: دو هفته، شش هفته، سه ماه، شش ماه و ۱۲ ماه پس از آن. در هر ویزیت گرافی کنترل تهیه شده و وضعیت استخوان، پروتز و موقعیت آن بررسی گردید. همچنین وضعیت استفاده از عصا و وزن‌گذاری ارزیابی شد. علائم بالینی مانند درد، لنگش، توانایی بالا رفتن از پله بر اساس مقیاس هاریس بررسی و ثبت شد. بیماران از لحاظ عوارض جراحی مثل عفونت یا اختلاف طول دو اندام تحتانی نیز ارزیابی شدند.

پس از تکمیل چک لیست‌ها اطلاعات به‌دست آمده از بیماران وارد نرم‌افزار SPSS ویراست ۱۹ شد. پس از آنالیز توصیفی کلی ابتدا اختلاف میان دو گروه مورد مطالعه از نظر متغیرهای دموگرافیک پیش از عمل در صورت کمی یا کیفی بودن به ترتیب با استفاده از Student's t-test و آزمون Chi-square مشخص گردید. در مورد مقدار امتیاز هاریس، از آزمون Student's t-test در هر مقطع زمانی مورد بررسی برای مقایسه بین دو گروه استفاده گردید که با نتایج به‌دست آمده از آزمون اندازه‌گیری‌های تکراری (Repeated measures) همسان بود. مقدار $P < 0.05$ معنادار در نظر گرفته شد.

یافته‌ها

به طور کلی ۸۴ بیمار در دو گروه ۴۲ نفری در این مطالعه شرکت کردند. در گروه Short-stem هشت نفر و در گروه Standard-stem شش نفر به دلایل مختلف از مطالعه حذف شدند. در نهایت ۳۴ نفر در گروه Short-stem (۱۵ مرد، ۱۹ زن) و ۳۶ نفر در گروه Standard-stem (۱۶ مرد، ۲۰ زن) در بررسی نهایی شرکت داده شدند (شکل ۱). میانگین سن کل بیماران 61.01 ± 8.68 سال (۴۸-۸۶ سال) بود. در این مطالعه ۳۹ زن (۵۵/۷٪) و ۳۱ مرد (۴۴/۳٪) شرکت داشتند. شاخص توده بدنی بیماران $25.28 \pm 3.12 \text{ kg/m}^2$ بود. استئوآرتریت سالمندی شایع‌ترین بیماری زمینه‌ای انجام تعویض کامل مفصل بود (۵۵/۷٪). پس از آن نکرورز آواسکولار (۲۲/۹٪)، استئوآرتریت پس از ضربه (۱۵/۷٪) و دیسپلازی هیپ (۵/۷٪) قرار

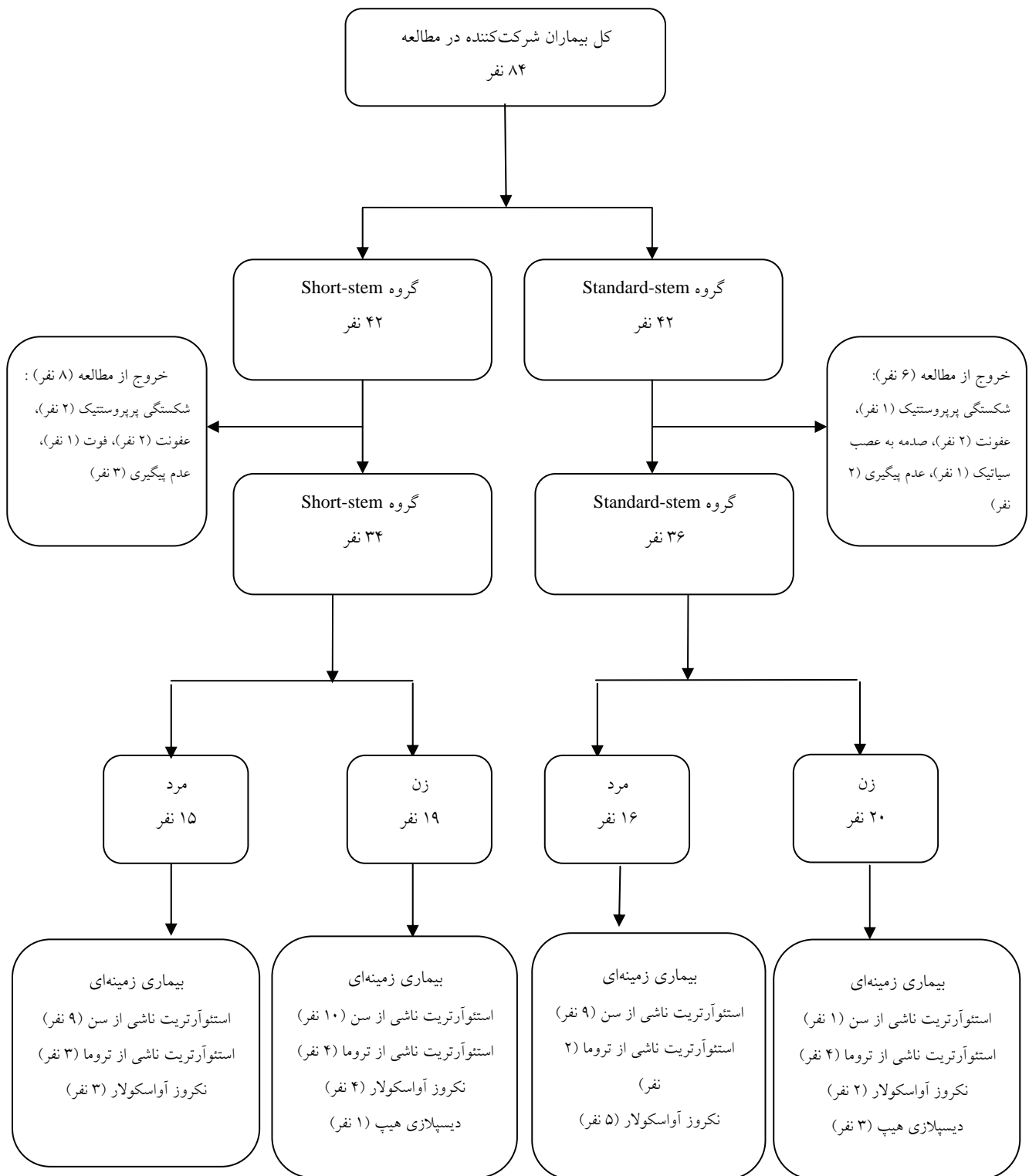
اصلاح آن حین عمل، تعیین اندازه و موقعیت جزو استابولار، تعیین اندازه و موقعیت جزو فمورال انجام گرفت. این برنامه‌ریزی همچنین به تشخیص دفورمیتی‌ها و پیش‌بینی مشکلات بالقوه حین عمل کمک می‌کرد. گرافی قدامی-خلفی و جانبی لگن و فمور در حالتی که هر دو فمور در چرخش داخلی بودند ارزیابی بهتری از طول گردن فمور فراهم نمود. گرافی ساده همچنین جهت تعیین سایز مناسب جزو استابولار مفید بود. همچنین نمای محوری به تعیین آنتی‌ورژن فمور و اندازه پروتز کمک می‌نمود. به منظور برنامه‌ریزی بهتر پیش از عمل الگوهای خاصی برابر با گرافی‌های بیمار ترسیم گردید.

روش جراحی سازگار با نظر تخصصی جراح بوده ولی در بیشتر موارد با استئوتومی گردن فمور همراه بود. استئوتومی به‌طور تپیک از قاعده گردن فمور با شیب ۴۵ درجه آغاز شده و پس از آماده کردن کانال فمور با باز کردن مدولا وارد سطح رزکسیون در قسمت خلفی یک سوم میانی گردیده به‌طوری‌که در راستای محور فمور قرار گیرد. ارتفاع استئوتومی بسته به آناتومی و روش انجام جراحی متفاوت است. سپس Trial reduction انجام گردید به این صورت که همزمان با قرار گرفتن راسپ در کانال فمور دسته آن خارج گردیده و سرهای آزمایشی مناسب تست شدند.

اگر مورد انتخابی درست بود فاصله بین تروکانتر کوچک و Taper با محاسبه پیش از عمل همخوانی داشت. همچنین در این مرحله ثبات مفصل و فشار بر بافت نرم هم ارزیابی گردید. پس از خارج کردن راسپ Stem مناسب قرار داده شده و به داخل رانده شد تا محل تماس کورتیکال آن را تثبیت نماید. پس از نصب سر بار دیگر محدوده حرکت مفصل و ثبات مفصل چک گردید. در نهایت برش جراحی بسته به تکنیک عمل بسته شد. زمان عمل و مقدار خونریزی حین عمل با محاسبه مجموع حجم خون ساکشن شده و گازهای مصرفی (هر گاز کاملاً خونی، معادل ۲۰۰ ml در نظر گرفته شد) اندازه‌گیری و ثبت گردید.

پس از عمل: از آنتی‌بیوتیک و آنتی‌کواگولان به عنوان اقدامات پروفیلاکسی برای پیشگیری از عفونت و آمبولی استفاده گردید. کنترل درناژ هموبگ تا ۴۸ ساعت انجام شد و سپس با نظر پزشک معالج خارج گردید.

انجام اقدامات حمایتی پس از جراحی به مشخصات فردی بیماران و کیفیت استخوانی آنها بستگی داشت. وزن‌گذاری زودهنگام



نمودار ۱: الگوریتم بیماران شرکت کننده در مطالعه

جدول ۱: متغیرهای دموگرافیک در دو گروه Short-stem و Standard-stem

P*	Standard-stem (n=۳۶)	Short-stem (n=۳۴)	متغیرهای دموگرافیک
۰/۳۴۶	۶۱/۹۷±۹/۰۱	۶۰/۰۰±۸/۳۲	سن (سال) (Mean±SD)
۰/۹۷۸	۱۶/(۵۱/۶)	۱۵/(۴۸/۴)	جنس مرد
	۲۰/(۵۱/۳)	۱۹/(۴۸/۷)	زن
۰/۳۳۱	۲۵/۶۳±۲/۹۶	۲۴/۹۰±۳/۲۹	شاخص توده بدنی (kg/m ²) (Mean±SD)
۰/۷۹۱	۵/(۵۵/۶)	۴/(۴۴/۴)	دیابت مثبت
	۳۱/(۵۰/۸)	۳۰/(۴۹/۲)	منفی
۰/۵۶۴	۲۰/(۵۱/۳)	۱۹/(۴۸/۷)	بیماری زمینه‌ای استئوآرتریت سالمندی
	۹/(۵۶/۳)	۷/(۴۳/۸)	نکروز آواسکولار
	۴/(۳۶/۴)	۷/(۶۳/۶)	استئوآرتریت پس از تروما
	۳/(۷۵/۰)	۱/(۲۵/۰)	دیسپلازی هیپ

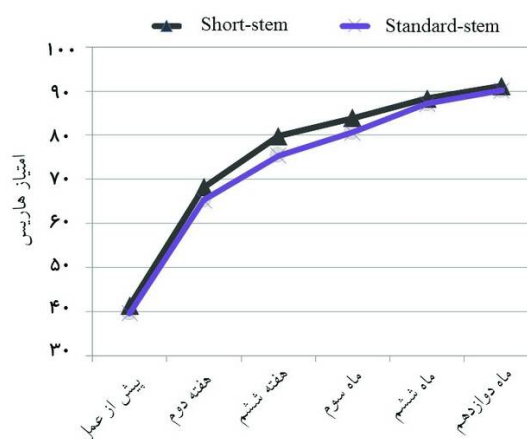
*آزمون آماری Student's t-test، Chi-square، P<۰/۰۵ معنادار بود.

جدول ۲: مقایسه مدت زمان عمل و مقدار خونریزی حین عمل جراحی تعویض کامل مفصل هیپ در دو گروه Short-stem و Standard-stem

P*	Standard-stem (Mean±SD)	Short-stem (Mean±SD)	
۰/۰۸۷	۱۱۶/۰۳±۱۱/۴۰۵	۱۱۱/۶۸±۹/۴۳۱	مدت زمان عمل جراحی (دقیقه)
۰/۰۰۱	۴۵۴/۸۳±۱۰۰/۹۵۱	۳۹۳/۴۴±۳۴/۷۱	خونریزی حین عمل جراحی (ml)

*آزمون آماری Student's t-test، P<۰/۰۰۵ معنادار بود.

داشت. به علت اثرات احتمالی متغیرهای سن، جنس، شاخص توده بدنی، بیماری‌های همراه مانند دیابت و بیماری زمینه‌ای که انجام عمل جراحی را موجب شده بود، بر پیامدهای درمانی پس از عمل، میانگین مقادیر به دست آمده در دو گروه مورد مقایسه قرار گرفت که اختلاف آماری معناداری در هیچکدام از این متغیرها بین دو گروه وجود نداشت و دو گروه از این نظر همگون بودند (جدول ۱). یک مورد فوت شش ماه پس از عمل در گروه Short-stem وجود داشت که علت آن ارتباطی با جراحی انجام شده نداشت. میانگین مدت زمان عمل در گروه Short-stem ۱۱۱/۶۸ دقیقه و در گروه Standard-stem ۱۱۶/۰۳ دقیقه بود که اختلاف آماری معناداری بین دو گروه وجود نداشت (P=۰/۰۸۷). در بررسی مقدار خونریزی حین عمل مشخص گردید که مقدار خونریزی در گروه Short-stem، ۳۹۳/۴۴ ml و در



نمودار ۲: میانگین امتیاز هاریس در زمان‌های مختلف پس از عمل در دو گروه Short-stem و Standard-stem

می‌باشند. پارامترهای مهم برای مقایسه نتایج روش‌های مختلف تعویض مفصل با یکدیگر شامل بررسی میزان بقای بررسی رادیوگرافیک و نتایج بالینی هستند. با توجه به این موارد می‌توان موفقیت یا شکست یک روش نسبت به روش دیگر را مورد ارزیابی قرار داد.^{۲۶}

در مطالعه حاضر تعداد ۸۴ بیمار مناسب عمل تشخیص داده شدند که به صورت تصادفی در دو گروه Short-stem و Standard-stem قرار گرفتند. ۱۴ نفر از بیماران در هر دو گروه به علت عوارض حین و پس از عمل و یا عدم پیگیری از مطالعه خارج شدند. پیگیری بیماران حداقل به مدت یک سال انجام گردید. در مطالعه حاضر استئوآرتروز، شایعترین علت انجام عمل و پس از آن نقرس آواسکولار و دیسپلازی هیپ بودند که با یافته‌های مطالعات مشابه همخوانی داشت.^{۲۷، ۲۸}

در این مطالعه میانگین سنی بیماران به‌طور کلی ۶۱ سال بود که با مطالعه Sivanathan همخوانی داشت.^{۲۹} در برخی مطالعات بیماران میانگین سنی کمتر و حدود ۵۰ سال داشتند که البته فقط از پروتز Short-stem استفاده شده بود.^{۲۹، ۳۰} سن پایین بیماران به علت دانسیته استخوانی بالاتر نقش موثری در پایداری یا فیکساسیون بهتر پروتزهای Short-stem دارد.^{۲۶، ۳۵} بنابراین در مطالعه حاضر برای حذف این عامل، همسانی لازم بین دو گروه انجام گردید.

وجود بیماری‌های زمینه‌ای از جمله دیابت می‌تواند در پیش‌آگهی عمل جراحی از نظر راه‌اندازی بیمار و همچنین عوارضی مانند ترومبومبولی تأثیرگذار باشد.^{۳۴} بنابراین در کنار عواملی مانند سن و شاخص توده بدنی، بیماران دو گروه از نظر مشکلات زمینه‌ای مانند دیابت همسان‌سازی شدند.

مدت زمان عمل تفاوت معناداری بین دو گروه مورد مطالعه نداشت. شاید بتوان اینگونه نتیجه‌گیری نمود که چون Orientation نسبت به Anteversion گردن فمور در وضعیت لترال و Approach پوسترولترال نسبت به وضعیت سوپاین (Supine) و Approach لترال یا آنتریور کمتر است، دقت در کارگزاری پروتز Short-stem باعث صرف زمان برابر با تعبیه پروتز Standard-stem شده است. هر چند در مطالعاتی که در مورد پروتز Short-stem انجام شده است مدت زمان عمل جراحی در وضعیت سوپاین و Approach لترال یا آنتریور کمتر بوده است.^{۳۰} در مطالعه حاضر به علت جدید بودن و استفاده

گروه Standard-stem، ۴۵۴/۸۳ ml بود که اختلاف آماری معناداری بین دو گروه از این نظر وجود داشت ($P=0/001$) (جدول ۲). در نمودار ۲ میانگین امتیاز هاریس در مقاطع زمانی مورد مطالعه نشان داده شده است. در هر دو گروه افزایش مشخصی در امتیاز هاریس پس از پایان مطالعه نسبت به پیش از عمل وجود داشت. در تمام موارد پیگیری و معاینه بیماران، میانگین امتیاز هاریس در گروه Short-stem بالاتر بود. البته تنها در هفته ششم ($P<0/0001$) و ماه سوم ($P<0/0001$) اختلاف آماری معناداری وجود داشت.

بحث

تعویض کامل مفصل هیپ در سال‌های اخیر توجه بسیاری از پژوهشگران و پزشکان را به خود جلب کرده است و نیاز به انجام این جراحی هر روز بیشتر از پیش می‌گردد.^{۱۵} تخمین زده می‌شود سالانه حدود ۱۷۰ هزار نفر در آمریکا و حدود ۳۰۰ هزار نفر در سراسر دنیا تحت عمل تعویض کامل مفصل هیپ قرار می‌گیرند.^{۱۷، ۱۶} اولین بار Wiles در سال ۱۹۳۸ در لندن این جراحی را انجام داد. سپس در دهه ۱۹۵۰ McKee و Farrar کار او را تکمیل کردند. در نهایت فعالیت‌های Charnley در ۱۹۶۰ که بر اساس اصول بیومکانیکی و عملکردی مفصل هیپ انجام شد به ایجاد روش استاندارد آرتروپلاستی نوین که هم اکنون نیز در بسیاری مراکز به عنوان روش استاندارد مورد استفاده قرار می‌گیرد منجر گردید.^{۱۸} شایعترین علت تعویض کامل مفصل هیپ، استئوآرتروز شدید می‌باشد که ۷۰٪ موارد را شامل می‌گردد. سایر دلایل شامل دیسپلازی مادرزادی، تروما، بیماری پاژه، استئونکروز سرفمور، SLE، اسپوندیلیت آنکیلوزان و آرتروز روماتوئید می‌باشد.^{۱۹} در ۹۰٪ بیماران که به درستی برای انجام این عمل انتخاب شده‌اند، درد به‌طور کامل از بین رفته و عملکرد به‌طور قابل توجهی بهبود یافته است.^{۲۰، ۲۱} عوامل مختلفی در میزان موفقیت این عمل موثر می‌باشد که در ادامه به چند مورد از آنها اشاره می‌گردد: روش جراحی، نوع ایمپلنت، روش فیکساسیون ایمپلنت، سن و وزن بیمار، شاخص توده بدنی و سطح فعالیت بیمار.^{۲۲-۲۵} فیکساسیون طولانی مدت و عملکرد مناسب همراه با مقاومت در برابر فرسایش از ضروریات موفقیت در تعویض کامل مفصل هیپ

اختلاف معناداری در HHS با یکدیگر داشتند ($P < 0/01$) که با نتایج مطالعه حاضر نیز همخوانی داشت.^{۳۱} همچنین در بیشتر مطالعاتی که به بررسی پیامدهای پس از عمل در پروتزهای Short-stem به تنهایی پرداخته بودند به علت وضعیت قرار گرفتن بیمار حین عمل کاهش مشخصی در زمان عمل جراحی و همچنین خونریزی حین عمل مشاهده گردید.^{۲۶-۲۸}

نکته قابل توجه در این مطالعه تفاوت پیامدهای درمانی میان دو پروتز به کار رفته در کوتاه مدت بود که با گذشت زمان این تفاوت از بین رفته و در پیگیری یکساله نتایج مشابهی به دست آمد. در نهایت با توجه به یافته‌های مطالعه می‌توان گفت که استفاده از پروتز Short-stem در کوتاه مدت می‌تواند در بهبود عملکرد بیمار نقش داشته باشد ولی در بلندمدت تفاوت آشکاری با پروتزهای Standard-stem به کار گرفته شده ندارد.

سپاسگزاری: این مقاله حاصل پایان‌نامه تحت عنوان "بررسی مقایسه‌ای نتایج بالینی بر اساس HHS در تعویض کامل مفصل هیپ به روش Short-stem و Standard-stem" در بیمارستان سینا در سال‌های ۱۳۸۹ تا ۱۳۹۱ در مقطع دکترای تخصصی ارتوپدی در سال ۱۳۹۰ می‌باشد که با حمایت دانشگاه علوم پزشکی و خدمات بهداشتی درمانی تهران اجرا شده است.

کمتر از پروتز Short-stem موارد انجام شده با این پروتز با ریزینی بیشتری انجام گردید که این امر موجب صرف زمان به نسبت بیشتری گردید به نحوی که در نهایت اختلاف معناداری بین دو گروه مورد مطالعه از نظر مدت زمان عمل حاصل نگردید.

از نظر میزان خونریزی حین عمل، یافته‌های به دست آمده از مطالعه نشان دهنده اختلاف معنادار بین دو گروه بود به گونه‌ای که در گروه Short-stem میزان خونریزی کمتر بود. به نظر می‌رسد این امر به علت دستکاری‌های کمتر بافت نرم و صدمه به آن در حین کارگذاری پروتز در این گروه باشد. نتایج مطالعه حاضر نشان داد که عمل هیپ در هر دو گروه نتایج پیگیری قابل قبولی داشت. البته در تمام موارد پیگیری، میانگین HHS در گروه Short-stem بالاتر از گروه Standard-stem بود. هرچند که در زمان‌های شش هفته و سه ماه پس از عمل HHS در گروه Short-stem اختلاف آماری معناداری با گروه Standard-stem داشت ($P < 0/001$) ولی در زمان‌های پیگیری طولانی‌تر اختلاف کمتر شده به گونه‌ای که در پایان مطالعه (زمان پیگیری ۱۲ ماهه) اختلاف اندکی بین دو گروه وجود داشت (۹۱/۱۵ در مقابل ۹۰/۱۴). در مطالعه مشابهی که توسط Reichel و همکاران انجام گردیده بود، HHS در دو گروه Short-stem و Standard-stem با یکدیگر مقایسه شدند که فقط در پیگیری سه ماهه پس از عمل

References

- Borrero S, Kwok CK, Sartorius J, Ibrahim SA. Brief report: Gender and total knee/hip arthroplasty utilization rate in the VA system. *J Gen Intern Med* 2006;21 Suppl 3:S54-7.
- Jones CA, Voaklander DC, Johnston DW, Suarez-Almazor ME. Health related quality of life outcomes after total hip and knee arthroplasties in a community based population. *J Rheumatol* 2000;27(7):1745-52.
- Makela KT, Peltola M, Hakkinen U, Remes V. Geographical variation in incidence of primary total hip arthroplasty: a population-based analysis of 34,642 replacements. *Arch Orthop Trauma Surg* 2010;130(5):633-9.
- Garellick G, Malchau H, Herberts P. Survival of hip replacements. A comparison of a randomized trial and a registry. *Clin Orthop Relat Res* 2000;(375):157-67.
- Launay F, Jouve JL, Guillaume JM, Viehweger E, Jacquemier M, Bollini G. Total hip arthroplasty without cement in children and adolescents: 17 cases. *Rev Chir Orthop Reparatrice Appar Mot* 2002;88(5):460-6.
- Lombardi AV Jr, Berend KR, Adams JB. A short stem solution: through small portals. *Orthopedics* 2009;32(9).
- Jakubowitz E, Seeger JB, Lee C, Heisel C, Kretzer JP, Thomsen MN. Do short-stemmed-prostheses induce periprosthetic fractures earlier than standard hip stems? A biomechanical ex-vivo study of two different stem designs. *Arch Orthop Trauma Surg* 2009;129(6):849-55
- Morrey BF, Adams RA, Kessler M. A conservative femoral replacement for total hip arthroplasty. A prospective study. *J Bone Joint Surg Br* 2000;82(7):952-8.
- Hube R, Zaage M, Hein W, Reichel H. Early functional results with the Mayo-hip, a short stem system with metaphyseal-intertrochanteric fixation. *Orthopade* 2004;33(11):1249-58.
- Ghera S, Pavan L. The DePuy Proxima hip: a short stem for total hip arthroplasty. Early experience and technical considerations. *Hip Int* 2009;19(3):215-20.
- Gilbert RE, Salehi-Bird S, Gallacher PD, Shaylor P. The Mayo Conservative Hip: experience from a district general hospital. *Hip Int* 2009;19(3):211-4.
- Gill IR, Gill K, Jayasekera N, Miller J. Medium term results of the collum femoris preserving hydroxyapatite coated total hip replacement. *Hip Int* 2008;18(2):75-80.
- Santori FS, Santori N. Mid-term results of a custom-made short proximal loading femoral component. *J Bone Joint Surg Br* 2010;92(9):1231-7.
- Snyder M, Drobniewski M, Pruszczynski B, Sibinski M. Initial experience with short Metha stem implantation. *Ortop Traumatol Rehabil* 2009;11(4):317-23.

15. Huo MH, Gilbert NF, Parvizi J. What's new in total hip arthroplasty. *J Bone Joint Surg Am* 2007;89(8):1874-85.
16. Stopack JS, Jergesen HE. Total hip arthroplasty. *West J Med* 1995;162(3):243-9.
17. Zhan C, Kaczmarek R, Loyo-Berrios N, Sangl J, Bright RA. Incidence and short-term outcomes of primary and revision hip replacement in the United States. *J Bone Joint Surg Am* 2007;89(3):526-33.
18. Harris WH, Maloney WJ. Hybrid total hip arthroplasty. *Clin Orthop Relat Res* 1989;(249):21-9.
19. Keisu KS, Orozco F, Sharkey PF, Hozack WJ, Rothman RH, McGuigan FX. Primary cementless total hip arthroplasty in octogenarians. Two to eleven-year follow-up. *J Bone Joint Surg Am* 2001;83-A(3):359-63.
20. Lachiewicz PF, Messick P. Precoated femoral component in primary hybrid total hip arthroplasty: results at a mean 10-year follow-up. *J Arthroplasty* 2003;18(1):1-5.
21. Meding JB, Ritter MA, Keating EM, Faris PM, Edmondson K. A comparison of collared and collarless femoral components in primary cemented total hip arthroplasty: a randomized clinical trial. *J Arthroplasty* 1999;14(2):123-30.
22. Daniel J, Pynsent PB, McMinn DJ. Metal-on-metal resurfacing of the hip in patients under the age of 55 years with osteoarthritis. *J Bone Joint Surg Br* 2004;86(2):177-84.
23. McAuley JP, Szuszczewicz ES, Young A, Engh CA Sr. Total hip arthroplasty in patients 50 years and younger. *Clin Orthop Relat Res* 2004;(418):119-25.
24. Karlson EW, Mandl LA, Aweh GN, Sangha O, Liang MH, Grodstein F. Total hip replacement due to osteoarthritis: the importance of age, obesity, and other modifiable risk factors. *Am J Med* 2003;114(2):93-8.
25. Kobayashi S, Eftekhar NS, Terayama K, Joshi RP. Comparative study of total hip arthroplasty between younger and older patients. *Clin Orthop Relat Res* 1997;(339):140-51.
26. Buechel FF Sr, Buechel FF Jr, Helbig TE, D'Alessio J, Pappas MJ. Two- to 12-year evaluation of cementless Buechel-Pappas total hip arthroplasty. *J Arthroplasty* 2004;19(8):1017-27.
27. Katz RL, Bourne RB, Rorabeck CH, McGee H. Total hip arthroplasty in patients with avascular necrosis of the hip. Follow-up observations on cementless and cemented operations. *Clin Orthop Relat Res* 1992;(281):145-51.
28. Berry DJ, von Knoch M, Schleck CD, Harmsen WS. The cumulative long-term risk of dislocation after primary Charnley total hip arthroplasty. *J Bone Joint Surg Am* 2004;86-A(1):9-14.
29. Sivananthan S, Arif M, Choon DS. Small stem Exeter total hip replacement: clinical and radiological follow-up over a minimum of 2.5 years. *J Orthop Surg (Hong Kong)* 2003;11(2):148-53.
30. Reichel H. Short stem prosthesis: Compromise or solution? *J Bone Joint Surg Br* 2006;88-B(SUPP I 15).

Harris hip score assessment after total hip arthroplasty with short-stem versus standard-stem: randomized clinical trial

Darush Goran Savadkahi M.D.¹
Babak Siavashi M.D.¹
Mojgan Seifi M.D.¹
Tayeb Ramim M.D.^{2*}

1- Department of Orthopedics, Sina Hospital, Tehran University of Medical Sciences, Tehran, Iran.
2- Sina Trauma and Surgery Research Center, Tehran University of Medical Sciences, Tehran, Iran.

* Corresponding author: Sina Hospital, Hassan Abad Sq., Imam Khomeini Ave., Tehran, Iran.
Tel: +98- 21- 66348529
E-mail: dr.tayebiramim@gmail.com

Abstract

Received: 13 Aug. 2013 Accepted: 29 Nov. 2014 Available online: 25 Jan. 2015

Background: Short-stem prosthesis for total hip arthroplasty (THA) have been designed to overcome the weakness of standard-stem prostheses and improve surgical outcomes. The aim of this study was to compare short-stem with standard-stem prosthesis outcomes.

Methods: This study was performed as a randomized clinical trial. Subjects were selected among patients referred to Sina University Hospital, Tehran, Iran from April 2010 to 2012. THA were performed with short-stem or standard-stem prostheses after obtaining written informed consent from patients. Balanced block randomization method was used to get a random sample in each group. Clinical outcomes were evaluated based on Harris Hip Score (HHS). Patients were followed up for at least one year. All patients were examined at 2 weeks, 6 weeks, 3 months, 6 months and one year after surgery. In each visit, Control X-ray was obtained and bone and prosthetic position were assessed. Also, the symptoms such as infection, pain, claudication, ability to climb stairs, using crutches and weight bearing were rechecked. Student t-test was used to compare outcomes in the two groups.

Results: A total of eighty four THA were studied. 13 patients were lost to follow-up or had infection and failure. One patient died with the prosthesis in situ from causes not related to the surgery. Therefore, a total of 70 patients were analyzed. Of these, 34 and 36 hips underwent small stem and standard stem THA, respectively. The mean age of the patients at the time of operation was 61.1 ± 8.68 years (range, 48-86 years). Most common reasons for arthroplasty were osteoarthritis, avascular necrosis and dysplasia of hip. There were significant differences between the two study groups in bleeding during surgery ($P=0.001$). There were no significant differences among the study groups in HHS except for 6th week and 3th month ($P=0.000$).

Conclusion: The use of short-stem prosthesis can improve the performance of patients in short-term but no significant difference with standard-stem prosthesis in long- term.

Keywords: harris hip score, short- stem prosthesis, total hip arthroplasty, total hip prosthesis.