

## بررسی تشخیص افتراقی فیبروسارکوما از فیروماتوزیس با استفاده از مقایسه خصوصیات هیستوپاتولوژیک و نشانگرهای ایمونوهیستوشیمیایی بتا-کاتنین و Ki-67

### چکیده

دریافت: ۱۳۹۳/۰۴/۲۵ پذیرش: ۱۳۹۳/۱۰/۱۳ آنلاین: ۱۳۹۳/۱۱/۰۵

پرویز دهبیعی<sup>\*۱</sup>

محمودرضا عارفیان<sup>۲</sup>

پروین محزونی<sup>۳</sup>

۱- گروه آسیب‌شناسی دهان، فک و صورت، مرکز تحقیقات دندانپزشکی و دانشکده دندانپزشکی دانشگاه علوم پزشکی اصفهان، اصفهان، ایران.  
۲- گروه آسیب‌شناسی دهان، فک و صورت، دانشکده دندانپزشکی، دانشگاه علوم پزشکی اصفهان، اصفهان، ایران.  
۳- گروه آسیب‌شناسی، دانشکده پزشکی، دانشگاه علوم پزشکی اصفهان، اصفهان، ایران.

**زمینه و هدف:** فیروماتوزیس‌ها پرولیفراسیون‌های فیبروبلاستیک هستند که مشی بیولوژیک و الگوی هیستوپاتولوژیک آنها حد واسط ضایعات خوش خیم فیبروبلاستیک و فیبروسارکوماست. بر این اساس به دلیل هم پوشانی خصوصیات هیستوپاتولوژیک فیبروسارکوما به خصوص نوع درجه کم با فیروماتوزیس، پژوهش حاضر برای یافتن معیارهای دقیق‌تر تمایز هیستوپاتولوژیک و ایمونوهیستوشیمیایی این ضایعات انجام گرفت.

**روش بررسی:** در این مطالعه مقطعی، تعداد ۴۰ نمونه از آرشیوهای آسیب‌شناسی بیمارستان‌های دانشگاه‌های علوم پزشکی اصفهان و تهران بین سال‌های ۱۳۸۲ تا ۱۳۹۲ شامل ۲۰ نمونه فیبروسارکوما و ۲۰ نمونه فیروماتوزیس، انتخاب شدند و خصوصیات هیستوپاتولوژیک و ایمونوهیستوشیمیایی آنها برای نشانگرهای Ki-67 و بتا-کاتنین با میکروسکوپ نوری بررسی و مقایسه شدند.

**یافته‌ها:** میانگین سن ( $P=0/063$ )، توزیع فراوانی جنس ( $P=0/197$ )، میزان نکروز ( $P=0/602$ )، میزان وضوح هستک ( $P=0/799$ ) و میانگین SID نشانگر بتا-کاتنین ( $P=0/369$ ) تفاوت معناداری بین فیروماتوزیس و فیبروسارکوما به دست نیامد، اما در رابطه با توزیع فراوانی ناحیه ( $P=0/017$ )، میزان میتوز ( $P<0/001$ )، میزان طرح استخوان جناغی ( $P=0/043$ )، میزان سلولاریتی ( $P<0/001$ )، میزان هم‌پوشانی هسته‌ها ( $P<0/001$ )، میانگین Ki-67 ( $P=0/046$ )، میانگین حد Ki-67 ( $P=0/001$ ) و میزان آتیپسیسم ( $P<0/001$ ) تفاوت معناداری بین فیروماتوزیس و فیبروسارکوما به دست آمد. **نتیجه‌گیری:** با توجه به تفاوت معنادار بین دو تومور در میزان اشکال میتوتیک، بروز نشانگر میتوتیک Ki-67، طرح جناغی، سلولاریته و آتیپسیسم، این خصوصیات می‌توانند در افتراق ضایعات پاتولوژیک اشاره شده ملاک قرار گیرند ولی عدم وجود تفاوت معنادار بین دو تومور در بروز و شدت بتاکاتنین، وضوح هستک‌ها و نکروز نشان می‌دهد که آنها معیارهای افتراق معتبری نیستند.

**کلمات کلیدی:** فیبروسارکوما، فیروماتوزیس، هیستوپاتولوژی، بتا-کاتنین، Ki-67.

\* نویسنده مسئول: اصفهان، خیابان هزارگریب، دانشگاه علوم پزشکی اصفهان، دانشکده دندانپزشکی، گروه آسیب‌شناسی دهان و فک و صورت

تلفن: ۰۳۱-۳۷۹۲۲۸۷۹

E-mail: deihimy@dent.mui.ac.ir

### مقدمه

فیبروبلاستهاست که هیچ شواهدی از تمایز سلولی نشان نمی‌دهد و قابلیت عود موضعی و متاستاز دارد.<sup>(۱)</sup> فیروماتوزیس به صورت توده‌ای سفت و بی‌درد ظاهر می‌شود که رشد سریع یا آهسته دارد. حدود ضایعه معمولاً به‌خوبی مشخص نیست و به بافت‌های اطراف نفوذ می‌کند. به‌طور موضعی مهاجم است و تمایل به عود دارد که در نوزادان و کودکان، این خصوصیات برجسته‌تر است، اما متاستاز

فیروماتوزیس‌ها، تکثیرهای فیبروبلاستیک و میوفیبروبلاستیک خوب تمایز یافته هستند که مشی بیولوژیک و الگوی هیستوپاتولوژیک آنها حد واسط بین ضایعات خوش خیم فیبروبلاستیک و فیبروسارکوما می‌باشد، ولی فیبروسارکوما یک نئوپلاسم مزانشیمال بدخیم

فیبروسارکوماهای دهان، در حدود ۲۳٪ فیبروسارکوماهای سر و گردن را تشکیل می‌دهند که به‌طور کلی پیش‌آگهی ضعیفی دارند و میزان بقای پنج ساله آنها، ۲۰ تا ۳۵٪ است.<sup>۱۲،۱۳</sup> درمان فیبروسارکوما جراحی با حاشیه بافت سالم اطراف با یا بدون رادیوتراپی می‌باشد.<sup>۱۴-۱۶</sup>

درجه‌بندی هیستولوژیک فیبروسارکوما بر اساس سلولاریتی و تمایز، فعالیت میتوزی و نکروز می‌باشد. فیبروسارکوما، ویمنتین (Vimentin) را بیان می‌کند اما دیگر مارکرهای اختصاصی را بروز نمی‌دهد.<sup>۲</sup>

در بررسی هیستوپاتولوژیک Lu و همکاران، که در مورد فیبروماتوزیس‌های تهاجمی سر و گردن انجام شد، تکثیر مونوکلونال فیبروبلاست‌ها و میوفیبروبلاست‌های به‌خوبی تمایز یافته مشاهده شد که فاقد ویژگی‌های بدخیمی و دارای فعالیت میتوزی کم یا عدم فعالیت میتوزی بودند.<sup>۱۷</sup> در بررسی Liu و همکاران نیز که در مورد فیبروماتوزیس مهاجم حنجره انجام شد، هیچگونه اشکالی از میتوز هسته‌ای مشاهده نگردید، ولی سلول‌های تومور با مارکر Ki-67 که نشان‌دهنده تکثیر سلولی است، واکنش مثبت نشان دادند، و برخی از سلول‌ها نیز برای اکتین عضله صاف نشان‌دار شدند.<sup>۱۸</sup>

در گزارش Abikbzer و همکاران در مورد فیبروماتوزیس مهاجم سر و گردن، میزان میتوز یک تا دو در ۵۰ ناحیه میکروسکوپی با توان بالا مشاهده شد. سلول‌ها به شدت رنگ‌پذیری مثبت به مارکرهای ویمنتین و فاسین نشان دادند ولی تست اکتین منفی بود.<sup>۱۹</sup>

در بررسی Angiero و همکاران در مورد فیبروماتوزیس سر و گردن، آنالیز ایمونوهیستوشیمی برای اکتین، ویمنتین و دسمین، مثبت و مهم‌ترین تشخیص افتراقی ضایعه یادشده، فیبروسارکوما بود.<sup>۷</sup>

Owens و همکاران، بررسی‌های ایمونوهیستوشیمیایی را برای تایید تشخیص یا افزایش بازده تشخیصی FNA در فیبروماتوزیس عمقی یا تومور دسموئید مورد توجه قرار دادند.<sup>۲۰</sup>

Alvarez-Rodriguez و همکارانشان، ویژگی فیبروما-توزیس نوزادان را در مقایسه با ضایعات بزرگسالان، سلولاریتی بیشتر و رشد مهاجم‌تر دانستند.<sup>۲۱،۲۲</sup>

در مورد پاتوزنز فیبروماتوزیس، یافته‌های Bo Ferenc و همکارانشان، مویده آن بود که تجمع هسته‌ای بتا-کاتین نقشی مهم و حیاتی در پاتوزنز فیبروماتوزیس تهاجمی بازی می‌کند.<sup>۲۳،۲۴</sup>

نمی‌دهد. شایع‌ترین محل وقوع آن، تنه است.<sup>۳-۱</sup> درمان اصلی این تومور، جراحی با حاشیه بافت سالم اطراف می‌باشد.<sup>۷-۴</sup> فیبروماتوزها به دو گروه سطحی و عمقی یا دسموئید تقسیم می‌شوند.<sup>۲</sup>

اصطلاح عمومی فیبروماتوزیس ابتدا توسط Stout برای گروهی با خصوصیات زیر پیشنهاد شد. ۱- تکثیر فیبروبلاست‌های به خوبی تمایز یافته (بعدها نشان داده شد بیشتر آنها میوفیبروبلاست‌ها هستند) ۲- الگوی انفیلتراتیو رشد ۳- حضور مقدار متغیر (اما معمولاً فراوان) کلاژن بین سلول‌های نفوذکننده ۴- نداشتن خصوصیات سیتولوژیک بدخیمی ۵- فقدان یا میزان کم فعالیت میتوزی ۶- رفتار بالینی مهاجم با عود موضعی تکرار شونده ولی فاقد قابلیت متاستاز دور دست.<sup>۸</sup>

فیبروماتوزیس خیلی شبیه فیبروسارکوما در یک انتها و فیروز تحریکی در انتهای دیگر است ولی فیبروسارکوما به‌طور یکنواخت‌تری از فیبروماتوزیس، سلولار است و سلول‌ها در یک‌الگوی رشدی فاسیکولار جارویی یا استخوان جناغی (Herring bone) ثابت‌تر و پیوسته‌تر آرایش یافته‌اند.<sup>۹،۲</sup>

برخلاف فیبروماتوزیس، سلول‌ها اغلب هم‌پوشانی (Overlapping) دارند و توسط کلاژن کمتری جدا می‌شوند و هسته‌ها هاپیرکروم‌تر و آتیپیک‌تر بوده و هستک‌های بارزتری نسبت به فیبروماتوزیس دارند. میزان میتوتیک بالای یک در ۱۰ میدان با بزرگ‌نمایی بالای میکروسکوپ باید ظن فیبروسارکوما را ایجاد نماید. برخی از مولفین مانند Rosai خصوصیات سیتولوژیک آتیپیکال و یا تعداد مهمی از تصاویر میتوتیک (بیشتر از یک در هر بزرگ‌نمایی بالای میکروسکوپ) را ملاک‌های مهم تشخیص فیبروسارکوما به حساب می‌آورند.<sup>۱۰</sup>

امروزه با استفاده از روش‌های تشخیصی هیستوشیمیایی، ایمونوهیستوشیمیایی و فراساختاری، از میزان ضایعاتی که در گروه فیبروسارکوما قرار می‌گیرند، کاسته شده است.

این ضایعات بیشتر به شکل توده‌هایی هستند که به آرامی یا به سرعت رشد می‌کنند و در هر سنی بروز می‌کنند، اما در بالغین جوان و کودکان شایع‌ترند. در حدود نیمی از موارد عود می‌کنند و میزان بقای پنج ساله آنها از ۴۰ تا ۷۰٪ متغیر است. فیبروسارکوما نادر است، اما ممکن است در هر جای بدن ایجاد شود. شایع‌ترین محل وقوع آن، اندام‌های انتهایی می‌باشد. در ناحیه‌ی سر و گردن شایع نیست و در حدود ۱٪ همه‌ی بدخیمی‌های انسان را شامل می‌شود.<sup>۱۱،۱۰</sup>

## روش بررسی

این مطالعه انجام شده از نوع مقطعی، بوده و جمعیت مورد مطالعه بلوک‌های پارافینی مربوط به فیبروسارکوما و فیبروماتوزیس موجود در آرشیو بخش پاتولوژی بیمارستان‌های دانشگاه علوم پزشکی اصفهان و تهران در طی ۱۰ سال از ۱۳۸۲ تا ۱۳۹۲ بود که با روش نمونه‌گیری آسان انتخاب گردیدند. بلوک‌های پارافینی پس از مشاهده اسلایدهای میکروسکوپی هماتوکسیلین ائوزین (H&E) و از مناسب‌ترین نمونه‌ها، انتخاب شدند.

تعداد ۴۰ نمونه (۲۰ نمونه فیبروسارکوما و ۲۰ نمونه فیبروماتوزیس) از ۳۰۰ نمونه، بر اساس معیارهای هیستوپاتولوژی که پیشتر گفته شد، تهیه گردید. فیبروسارکوماها از نوع متعارف (Conventional) یا کلاسیک انتخاب شدند که ۱۶ مورد (۸۰٪) درجه کم، دو مورد (۱۰٪) درجه متوسط و دو مورد (۱۰٪) درجه بالا بودند. برای تشخیص قطعی فیبروسارکوماها، از نشانگرهای ایمونوهیستوشیمیایی مختلف به منظور متفی نمودن ضایعات هیستوپاتولوژیک مشابه استفاده شد.

فیبروماتوزها از نوع دسموئید انتخاب شدند که بیشتر در تشخیص افتراقی با فیبروسارکوما قراردارند. این نمونه‌ها از پیش با فرمالین ثابت شده و در پارافین مدفون شده بودند. پس از تهیه بلوک‌های مورد نظر، به منظور تشخیص وجود آنتی‌ژن‌های بتا-کاتنین و Ki-67 از تکنیک رنگ‌آمیزی ایمونوهیستوشیمی (IHC) که اساس آن نشان دادن واکنش آنتی‌بادی علیه آنتی‌ژن ویژه به کمک مواد رنگی می‌باشد، استفاده گردید. مراحل اصلی تکنیک به ترتیب زیر انجام شد: پس از انتخاب نمونه‌ها و بررسی لام‌های مربوطه به آنها، از بلوک پارافینی هر یک از نمونه‌ها برش‌هایی به ضخامت سه میکرون تهیه گردید.

سپس مقاطع نمونه‌ها بر روی لام آغشته به Poly-L-Lysin به منظور جلوگیری از کنده شدن بافت قرار داده شدند. سپس لام‌ها در دمای  $60^{\circ}\text{C}$  به مدت ۴۵ دقیقه قرار داده شدند و سه تغییر گزلبول به منظور پارافین‌زدایی و سه تغییر الکلی به ترتیب نزولی ۱۰۰، ۹۶ و ۷۰ درجه به منظور آب‌دهی دوباره (Rehydration) تا آب مقطر طی شد و سپس نمونه‌ها در محلول بافر تریس PH=۹ و به منظور تثبیت کردن (Stabilize) آنتی‌ژن‌ها قرار داده شدند و این مجموعه در مایکروویو

Lips و همکاران بیان نمودند که ماهیت کلونال فیبروماتوزیس مهاجم، دال بر نئوپلاستیک بودن این ضایعه می‌باشد و جهش در ژن‌های APC یا بتا-کاتنین به احتمال عامل اصلی محرک تشکیل و پیشرفت این تومورهای دسموئیدی است.<sup>۲۵</sup>

در بررسی که توسط Soares و همکاران از یک مورد فیبروسارکوما انجام شد، از نظر ایمونوهیستوشیمی، سلول‌های ویمنتین مثبت فراوان بودند، اما مارکرهای دیگر مانند CD68، S100، سیتوکراتین، HMB45، CD-34، پان اکتین، HHH-35، دسمین، اکتین عضله صاف (SMA) و آنتی‌ژن غشاء اپی‌تلیالی (EMA) منفی بودند.<sup>۱۱</sup> در پژوهشی که توسط Bahrami و همکارش، در مورد فیبروسارکومای نوع بزرگسالان انجام شد، ۱۹۵ مورد که به عنوان نوع بزرگسالان تشخیص داده شده بودند، مورد بررسی دوباره قرار گرفتند.

بر اساس مورفولوژی و مطالعات ایمونوهیستوشیمیایی و نیز آنالیز Fluorescent In Situ Hybridization (FISH)، ۱۶۳ مورد نهایی انتخاب شدند. در این بررسی، فقط ۲۶ مورد (۱۶٪) معیارهای WHO را تأمین کردند که نشانگر این است که فیبروسارکوما امروزه به‌عنوان یک تشخیص استثنایی در نظر گرفته می‌شود.<sup>۲۶</sup>

Soares, Angiero و همکارانشان در مورد مقایسه فیبروسارکوما و فیبروماتوزیس، عدم وجود میتوز و درجه آتپیی سلولی خیلی کم در فیبروماتوزیس را ملاک‌های هیستولوژیک مهم افتراق فیبروماتوزیس از فیبروسارکوما دانستند.<sup>۱۱، ۲۷</sup>

بر این اساس از آنجایی که فیبروسارکوما به‌خصوص نوع درجه کم با فیبروماتوزیس در تشخیص هیستوپاتولوژیک با یکدیگر هم‌پوشانی دارند، پژوهش حاضر برای یافتن معیارهای دقیق‌تر تمایز هیستوپاتولوژیک و نیز ایمونوهیستوشیمیایی این ضایعات با استفاده از نشانگرهای Ki-67 و بتا-کاتنین انجام گرفت تا جهت درمان قاطع‌تر آنها، ملاک‌های متقن‌تری فراهم آید.

Ki-67: آنتی‌ژن مرتبط با پروتیین غیرهیستونی هسته‌ای است که توسط سلول‌ها در فازهای میتوتیک G1، S، G2 و M بیان می‌شود.<sup>۱</sup> بتا-کاتنین ( $\beta$ -catenin): یک پروتیین ۹۰ کیلو دالتونی است که نقش اصلی در اتصالات سلولی دارد. به علاوه نقش پیام رسان هسته را بر عهده دارد و در مسیر کارسینوزنیز Wnt نقش عمده‌ای بازی می‌کند.<sup>۲۷، ۲۸</sup>

تعیین تعداد میتوزها، ده میدان با بزرگ‌نمایی بالا (High Power Field (HPF) یا ۴۰۰ بررسی گردید و مشاهده دوک تقسیم و کروماتین مضرس به عنوان میتوز در نظر گرفته شد و سه نمره تعیین گردید: صفر و یک در ۱۰ HPF به‌عنوان فیبروماتوزیس و بیشتر از یک در ۱۰ HPF به‌عنوان فیبروسارکوما. جهت تعیین هیپرکروماتیسیم، پلئومورفیسیم و آتیپیسیم، با بزرگ‌نمایی ۴۰۰، ده میدان بررسی گردید و به‌صورت خفیف، متوسط، زیاد و ندارد، نمره داده شد. جهت تعیین طرح جناغی با بزرگ‌نمایی متوسط میکروسکوپ نوری (Medium Power Field (MPF) یا ۱۰۰، پنج میدان به‌صورت دارد، ندارد و کم یا نسبتاً واضح مشخص شد و حالت تیپیک فاسیکولار منشعب مد نظر بود.

جهت تعیین سلولاریته با بزرگ‌نمایی ۱۰۰، پنج میدان بررسی و به‌صورت کم، متوسط و زیاد مشخص شد. جهت تعیین نکروز ده میدان با بزرگ‌نمایی ۴۰۰ به‌صورت نواحی نکروز دارد، ندارد و در صورت داشتن، چند ناحیه نکروز دارد مشخص شد و ملاک نکروز حالت تیپیک گرانولار و بدون سلول مدنظر بود. جهت تعیین هستک ده میدان با بزرگ‌نمایی ۴۰۰ بررسی گردید و مشاهده اشکال کروماتین نواری یا دایره کوچک در هسته به عنوان هستک ملاحظه شد و به صورت غالباً دارد، غالباً ندارد و نسبتاً مشخص یا واضح گزارش گردید.

منظور از غالباً دارد یعنی در کل ۹۵-۹۰٪ هستک وجود داشته است و منظور از غالباً ندارد یعنی ۹۵-۹۰٪ هستک وجود نداشته است و منظور از نسبتاً دارد یعنی در کل ۲۵٪ هستک وجود داشته است. کروماتین منقوط به‌عنوان هستک در نظر گرفته نشد. جهت هم‌پوشانی هسته‌ای ده میدان با بزرگ‌نمایی ۴۰۰ به صورت غالباً دارد، غالباً ندارد و نسبتاً دارد، مشخص شد. منظور از غالباً دارد یعنی در کل ۹۵-۹۰٪ هم‌پوشانی هسته‌ای وجود داشته است و منظور از غالباً ندارد یعنی در کل ۲۵٪ هم‌پوشانی هسته‌ای وجود داشته است.

پس از بررسی هیستومورفولوژیک با H&E، بررسی اسلایدهای IHC در مورد نشانگرهای Ki67 و بتاکاتین انجام شد. در مورد رنگ‌پذیری یا میزان بروز (Staining) بتاکاتین، اگر بتا-کاتین در ۲۵-۰٪ هسته سلول‌های تومور رنگ گرفته بود (+) و اگر در ۵۰-۲۵٪ هسته سلول‌های تومور رنگ گرفته بود (+) و اگر ۷۵-۵۰٪

به مدت ۲۰-۱۵ دقیقه قرار گرفت، تا ساختمان مولکولی آنتی‌ژن که به دلیل فیکساسیون تغییر شکل یافته بود به وسیله حرارت کنترل شده به حالت طبیعی برگردند.

سپس نمونه‌ها به مدت ۲۰ دقیقه در دمای اتاق سرد شدند و بعد به محلول (PBS) Phosphate Buffered Saline منتقل شده و به مدت پنج دقیقه در هیدروژن پراکساید ۳٪ جهت بلوک شدن فعالیت پراکسیداز اندوژن انکوبه گردیدند. پس از شستشوی نمونه‌ها با محلول PBS، لام‌ها به مدت یک ساعت در آنتی‌بادی منوکلونال Ki-67 و بتا-کاتین انکوبه گردیدند.

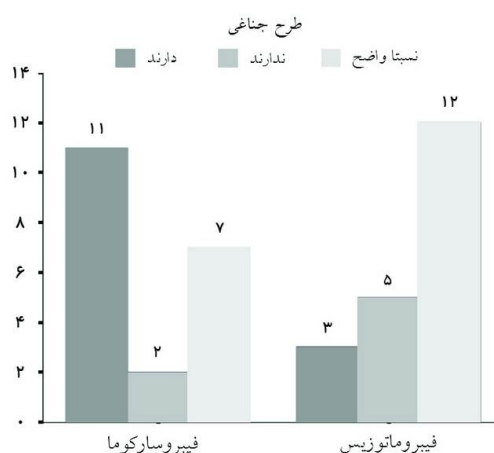
پس از شستشو با PBS، نمونه‌ها در محلول Envision (آنتی‌بادی ثانویه) که یک آنتی‌بادی برعلیه آنتی‌بادی اولیه با منشا Rabbit-mouse می‌باشد به مدت ۳۰ دقیقه و در نهایت به مدت پنج دقیقه در کروموزن دی آمینوبنزدین (DAB) رقیق شده، به مدت پنج دقیقه انکوبه گردیدند و سپس با آب مقطر و PBS شستشو داده شدند. در صورتی که آنتی‌ژن مورد نظر در بافت وجود داشته باشد، به رنگ قهوه‌ای مشاهده می‌شود.

سپس تمامی نمونه‌ها توسط همتوکسیلین به منظور رنگ‌آمیزی مناسب رنگ‌آمیزی شدند. در مرحله نهایی نمونه‌ها در الکل با درجات مختلف به منظور آبگیری به ترتیب صعودی ۷۰، ۹۶ و ۱۰۰ درجه و سپس گزیرلول به منظور شفاف‌سازی لام‌ها قرار داده شدند و در نهایت با چسب انتلان (Mount PV, Walnut Creek, CA, USA)، چسبانده شدند.

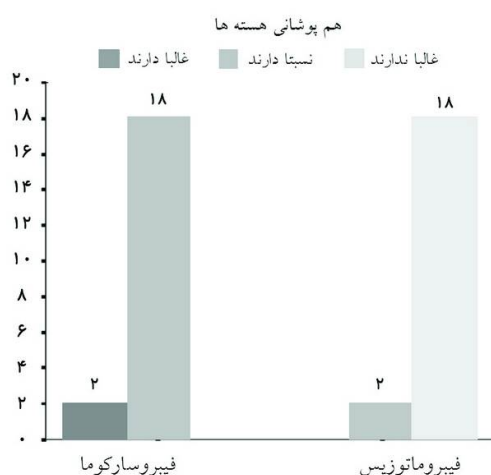از یک نمونه مثبت لِفوم درجه بالا توده گردنی برای Ki-67 و Signet ring carcinoma برای بتا-کاتین به عنوان کنترل مثبت استفاده شدند و از همان نمونه‌ها با حذف آنتی‌بادی اولیه به عنوان کنترل منفی استفاده گردید. مشخصات آنتی‌بادی‌های استفاده شده در این پژوهش Ki-67 (Dako, Carpinteria, CA, USA) و کد آنتی‌بادی M7240 و بتا-کاتین، (Biogenex, San Ramon, CA, USA) و کد آنتی‌بادی ANS10-5M بوده است.

نمونه‌ها توسط دو پاتولوژیست به‌طور جداگانه بررسی شدند. ابتدا اسلایدهای H&E برای مقایسه هفت خصوصیت هیستوپاتولوژیک و مورفولوژیک شامل: ۱- میتوز ۲- هیپرکروماتیسیم، پلئومورفیسیم و آتیپیسیم، ۳- طرح جناغی ۴- سلولاریتی ۵- نکروز ۶- هستک ۷- هم‌پوشانی هسته‌ها مورد ارزیابی قرار گرفتند. جهت

میانه  $(P=0/017)$ ، میزان میتوز  $(P<0/001)$  (شکل ۲ الف و ب)، میزان طرح جناغی  $(P=0/043)$  (نمودار ۱ و شکل ۳ الف و ب)، میزان سلولاریتی  $(P<0/001)$  (شکل ۲ الف و ب)، میزان هم‌پوشانی هسته‌ها  $(P<0/001)$  (نمودار ۲ و شکل ۲ الف و ب)، میانگین Ki-67  $(P=0/046)$ ، میانگین حد Ki-67  $(P=0/001)$  (نمودار ۳ و شکل ۴ الف و ب) و میزان آنتی‌بسم  $(P<0/001)$  (نمودار ۴ و شکل ۲ الف و ب) تفاوت معناداری بین فیبروماتوزیس و فیبروسارکوما به دست آمد.



نمودار ۱: توزیع فراوانی وجود طرح جناغی بر حسب نوع تومور



نمودار ۲: توزیع فراوانی میزان هم‌پوشانی هسته‌ها بر حسب نوع تومور

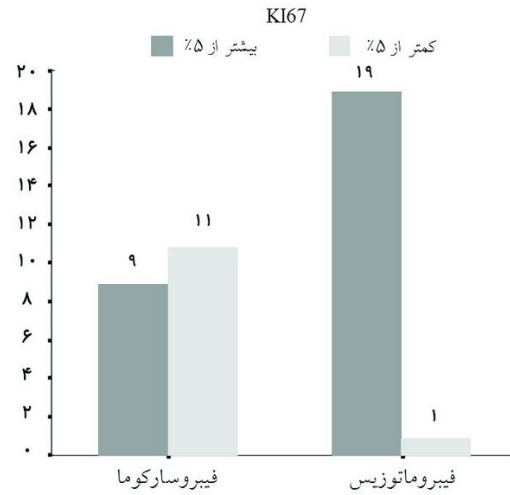
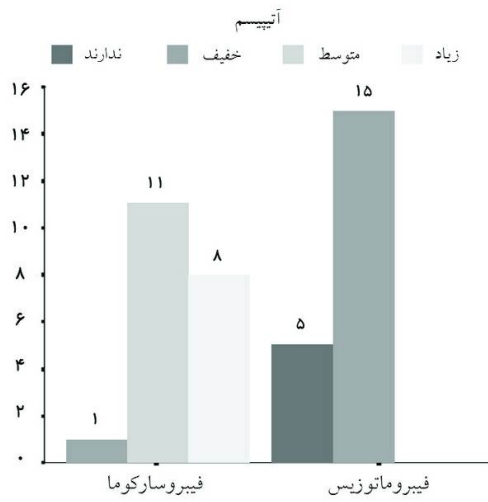
هسته سلول‌های تومور رنگ گرفته بود  $(3+)$  و اگر  $>75\%$  هسته سلول‌های تومور رنگ گرفته بود  $(4+)$  تلقی گردید. علاوه بر میزان بروز، شدت بروز (Intensity) مارکر بتاکاتین، به صورت شدید  $(4+)$ ، متوسط  $(3+)$ ، ضعیف  $(2+)$  و بسیار ضعیف  $(1+)$  تعیین گردیده و سپس ضریب Staining-Intensity Distribution (SID) با حاصلضرب درجه رنگ‌پذیری و شدت رنگ‌پذیری بروز مارکر، در دو تومور محاسبه گردید.<sup>۲۹،۲۸</sup> در رنگ‌آمیزی Ki-67، ابتدا در ۱۰ میدان میکروسکوپی با بزرگ‌نمایی ۴۰۰، تعداد ۱۰۰۰ سلول شمرده شد و درصد سلول‌های مثبت محاسبه گردید. در این پژوهش میانگین Ki-67-limit یا حد Ki-67 برای مقادیر کمتر از ۵٪ به‌عنوان فیبروماتوزیس و برای مقادیر بالاتر از ۵٪ به‌عنوان فیبروسارکوما محاسبه شد.<sup>۳۰</sup>

حدود ۳۰٪ نمونه‌ها توسط هر پژوهشگر تکرار و ارزیابی شد. بعد از جمع‌آوری داده‌ها، اطلاعات به‌دست آمده توسط نرم‌افزار آماری SPSS ویراست ۱۱/۵ با Mann-Whitney U test برای دو گروه متغیرهای کیفی رتبه‌ای و آزمون Student's t-test برای گروه متغیرهای کمی پیوسته و Chi-square test برای متغیرهای کیفی اسمی در سطح معنادار ۵٪ مورد تجزیه و تحلیل قرار گرفت.

## یافته‌ها

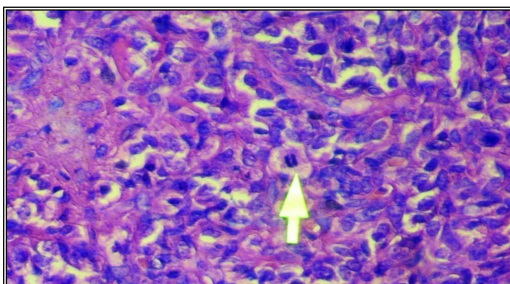
سن متوسط وقوع فیبروسارکوماها، ۴۳/۶۰ سال، شش مورد  $(30\%)$  مرد و ۱۴ مورد  $(70\%)$  زن بودند. چهار مورد  $(20\%)$  در سر و گردن، ۱۱ مورد  $(55\%)$  در اندام‌ها و پنج مورد  $(25\%)$  در تنه بودند. سن متوسط وقوع فیبروماتوزها، ۳۰/۸۵، ۱۰ مورد  $(50\%)$  مرد و ۱۰ مورد  $(50\%)$  زن بودند. چهار مورد  $(20\%)$  در سر و گردن، سه مورد  $(15\%)$  در اندام‌ها و ۱۳ مورد  $(65\%)$  در تنه بودند. بر اساس نتایج آماری حاصل شده در این مطالعه در رابطه با میانگین کمی سن  $(P=0/063)$ ، توزیع فراوانی جنسیت  $(P=0/197)$ ، میزان نکروز  $(P=0/602)$ ، میزان وضوح هستک‌ها  $(P=0/799)$  و میانگین SID نشانگر بتا-کاتین (جدول ۱ و شکل ۱ الف و ب) تفاوت معناداری بین فیبروماتوزیس و فیبروسارکوما به دست نیامد.

در تمایز با یافته‌های فوق، در رابطه با توزیع فراوانی ناحیه

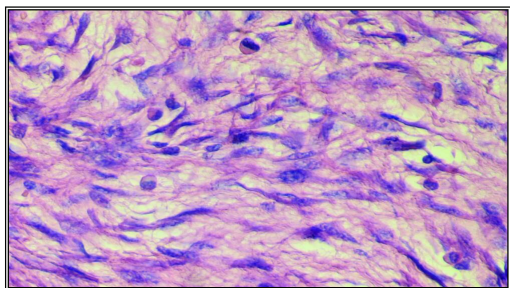


نمودار ۴: توزیع فراوانی میزان آنتی بیسم بر حسب نوع تومور در نمونه مورد پژوهش

نمودار ۳: توزیع فراوانی میزان بروز نشانگر میتوتیک Ki-67 کمتر و بیشتر از ۵٪ در ۱۰ میدان با بزرگ‌نمایی ۴۰۰ در دو نوع تومور

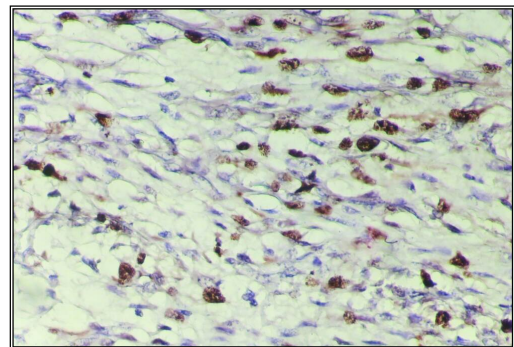


الف

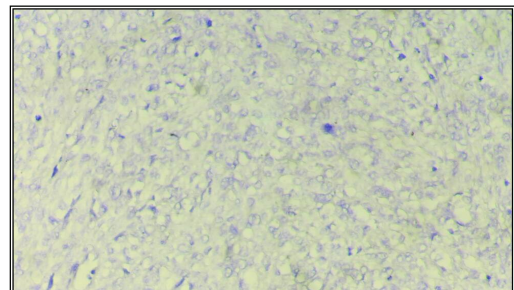


ب

شکل ۲: الف- وجود میتوز (دوک تقسیم) همراه با پلنومورفیسم، هیپرکروماتیسیم و هم‌پوشانی هسته‌ها و سلولاریتی بالا در فیبروسارکوما با بزرگ‌نمایی ۴۰۰  
ب- عدم وجود میتوز، فقدان پلنومورفیسم، عدم هم‌پوشانی هسته‌ها و سلولاریتی پایین در فیبروماتوزیس با بزرگ‌نمایی ۴۰۰



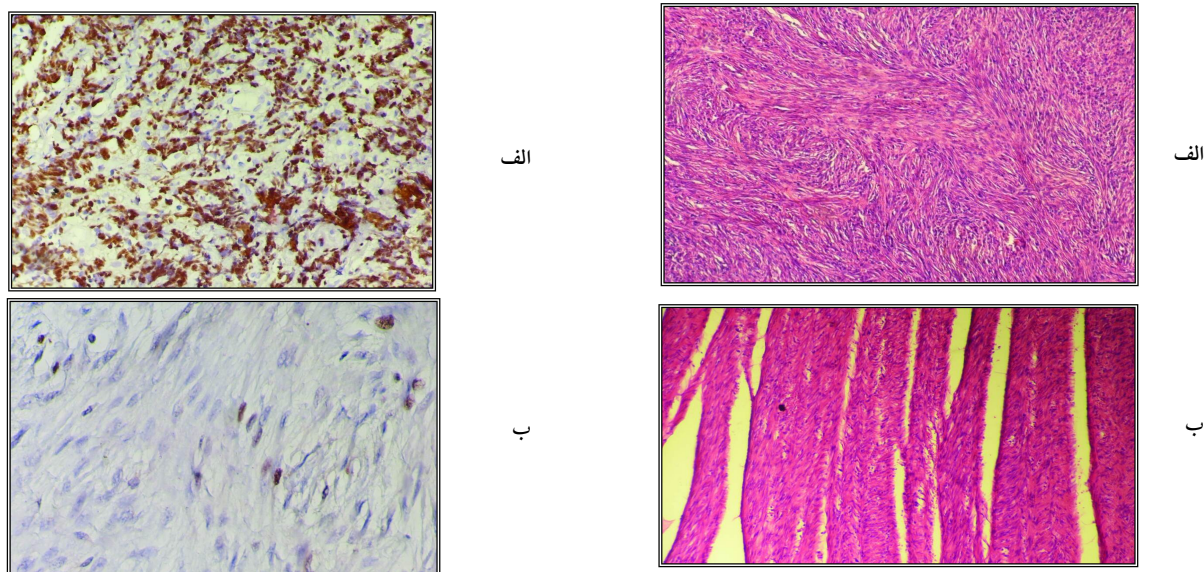
الف



ب

شکل ۱: الف- بروز مثبت بتا-کاتینین در فیبروماتوزیس با بزرگ‌نمایی ۴۰۰،  
ب- عدم بروز بتا-کاتینین در فیبروسارکوما با بزرگ‌نمایی ۴۰۰





شکل ۳: الف- وجود طرح جناغی واضح در فیبروسارکوما همراه با سلولاریتی بالا با بزرگ‌نمایی ۱۰۰، ب- عدم وجود طرح جناغی در فیبروماتوزیس با بزرگ‌نمایی ۱۰۰

شکل ۴: الف- بروز شدید Ki-67 در فیبروسارکوما درجه بالا با بزرگ‌نمایی ۴۰۰، ب- بروز ضعیف Ki-67 در فیبروماتوزیس با بزرگ‌نمایی ۴۰۰

جدول ۱: مقایسه میانگین رنگ‌پذیری (S) و شدت بروز (I) با-کاتین و حاصلضرب آنها (SID) در دو نوع تومور

تومور	تعداد	میانگین رنگ‌پذیری (S)	میانگین شدت بروز (I)	میانگین SID
فیبروسارکوما	۲۰	۰/۰۱۰±۰/۰۳۰۷۸	۰/۰۱۰±۰/۰۳۰۷۸	۰/۰۰۱±۰/۰۳۰۸
فیبروماتوزیس	۲۰	۰/۲۴۵±۰/۷۱۱۹۱	۰/۲۴۰±۰/۶۷۱۵۳	۰/۵۱۲±۱/۸۹۴۲۴

آزمون Mann-Whitney, S مخفف Staining, I مخفف Intensity, P برای هر سه متغیر S, I و SID = ۰/۳۶۹.

## بحث

دارد. <sup>۱۰،۹،۸</sup> همانطور که در مطالعه حاضر مشخص گردید فیبروسارکوماها بیشتر در ناحیه اندامها و فیبروماتوزیس‌ها در تنه بودند و در سر و گردن میزان وقوع در تومور مساوی بود.

در پژوهش حاضر، هفت خصوصیت هیستومورفولوژیک در رنگ‌آمیزی H&E و دو نشانگر ایمنونوهیستوشیمیایی (IHC) سنجیده شده است.

در مطالعه حاضر طرح جناغی با بزرگ‌نمایی متوسط میکروسکوپ نوری (MPF) یا ۱۰۰ بررسی شده است که در دو گروه از نظر آماری تفاوت معناداری داشته است (P=۰/۰۴۳). همچنین طرح جناغی در فیبروسارکوما درجه کم دیده شد که در این

علی‌رغم هم‌پوشانی خصوصیات هیستوپاتولوژیک فیبروماتوزیس و فیبروسارکوما به‌خصوص نوع درجه کم، رفتار بالینی آنها متفاوت است. <sup>۱۰،۹</sup> بنابراین ضرورت دارد که جهت درمان قاطع این تومورها تشخیص افتراقی آنها دقیق برقرار گردد. آنالیز نتایج مطالعه حاضر نشان داد که این دو ضایعه از نظر شیوع سنی و جنسی، تفاوت معناداری ندارند ولی از نظر شیوع مکانی، تفاوت معناداری بین این دو تومور وجود دارد. (P=۰/۰۱۷). نتایج پژوهش حاضر در این خصوص با نظریات Rosai و Regezi، Enzinger، Neville،

خصوص نتایج مطالعه حاضر با نظریات Seper, Enzinger, Neville, Bahrami, Seper, Soares, Rosai, Regezi دارد.<sup>۱۰، ۱۱، ۱۲، ۱۳، ۱۴</sup> بر این اساس می‌توان طرح Herring-bone را به عنوان یک وجه افتراق مورفولوژیک مهم بین فیبروسارکوما و فیبروماتوزیس تلقی نمود. از آنجایی که در همه موارد فیبروماتوزیس‌ها این طرح غایب یا نسبتاً نامشخص بود، که در تمایز با بروز برجسته و چشمگیر طرح جناغی در فیبروسارکوما قرار داشت.

در مطالعه حاضر بر اساس Mann-Whitney U test اختلاف هم پوشانی هسته‌ها در بزرگ‌نمایی بالای میکروسکوپ نوری (HPF) یا ۴۰۰ در دو تومور معنادار بود ( $P < 0/001$ ). در این مورد نتایج به دست آمده با نتایج Enzinger همخوانی دارد.<sup>۲</sup>

بر اساس نتایج آزمون آماری، در این مطالعه میزان سلولاریته با بزرگ‌نمایی متوسط (۱۰۰) و بالای (۴۰۰) میکروسکوپ نوری بین دو تومور معنادار بود ( $P < 0/001$ ). در این خصوص نتایج این مطالعه مطابق با نتایج Enzinger بوده است. بنابراین سلولاریته نیز یک ملاک مهم در تشخیص افتراقی فیبروسارکوما از فیبروماتوزیس می‌تواند محسوب گردد.<sup>۲</sup>

در مطالعه حاضر مشخص شد که میزان هیپرکروماتیسیم، پلئومورفیسیم و آتیپیسیم در بزرگ‌نمایی بالای میکروسکوپ نوری یا ۴۰۰ بین دو گروه از لحاظ آماری معنادار بود که مطابق با نظر غالب پژوهشگران و مولفین مانند Enzinger, Angiero, Rosai, Soares بود.<sup>۱۰، ۱۱، ۱۲</sup>

در مطالعه حاضر بر اساس آنالیزهای آماری مشخص شد که میزان نکروز با بزرگ‌نمایی بالای میکروسکوپ نوری یا ۴۰۰ بین دو تومور مورد مطالعه معنادار نبود ( $P = 0/602$ ). نکروز بیشتر در فیبروسارکوما درجه بالا دیده می‌شود، این حالی است که در این مطالعه فیبروسارکوما درجه کم مدنظر بوده است. در این خصوص نتایج این مطالعه با نظریات Enzinger مطابقت دارد که در فیبروسارکوماهای درجه کم، نکروز را نادر تلقی می‌کند.<sup>۲</sup> به هر صورت به دلیل کاهش موارد مشاهده شده، نکروز ملاک افتراق مناسبی برای فیبروسارکوماها و فیبروماتوزیس نمی‌باشد.

میزان وضوح هستک‌ها با بزرگ‌نمایی بالای میکروسکوپ نوری یا ۴۰۰ بین دو گروه، از نظر آماری تفاوت معناداری نداشت

( $P = 0/799$ ). نتایج این مطالعه از نظر میزان وضوح هستک‌ها مطابق با نظر Enzinger نبود.<sup>۲</sup> اگرچه بر اساس نظر پژوهش ایشان وضوح هستک‌ها در فیبروسارکوماهای درجه کم برجسته‌تر از فیبروماتوزیس می‌باشد، با این وجود هستک‌های برجسته بیشتر در فیبروسارکوما درجه بالا دیده می‌شود، این در حالی است که در این مطالعه اکثر فیبروسارکوماها درجه کم بودند.

میزان اشکال میتوتیک در ۱۰ میدان با بزرگ‌نمایی بالا یا ۴۰۰ میکروسکوپ نوری برای فیبروماتوزیس صفر و یک و برای فیبروسارکوما بیشتر از یک به دست آمده است.

میزان بالاتر میتوز در پژوهش ما که در برخی موارد به دست آمده، مرتبط با فیبروسارکوماهای درجه دو یا متوسط و درجه سه یا بالای بدخیمی بوده است ولی هدف اصلی ما تشخیص افتراقی فیبروسارکوما درجه کم و فیبروماتوزیس بود و بر این اساس میزان فعالیت میتوتیک بالاتر از یک در ۱۰ بزرگ‌نمایی بالای میکروسکوپ را ملاک قرار دادیم و براساس منابع معتبر مانند Enzinger، نتایج به دست آمده، موید اطلاعات آن منابع بود که تفاوت این مقادیر از لحاظ آماری معنادار بود ( $P < 0/001$ ).<sup>۲</sup>

درصد Ki-67 در این پژوهش برای فیبروماتوزیس کمتر از ۵٪ و برای فیبروسارکوما بالاتر از ۵٪ به دست آمد که تفاوت این مقادیر از لحاظ آماری معنادار بوده است. در این مطالعه تفاوت معنادار میانگین Ki-67، بین دو گروه ( $P = 0/046$ ) به دست آمد.

درصد خیلی بالا مرتبط با درجه دو، سه یا بالای فیبروسارکوما بود که در این مطالعه مدنظر نبوده است. نتایج این تحقیق مطابق با نظر Gnepp در مورد تومورهای مرتبط بازال سل آدنوما و بازال سل آدنوکارسینوما غدد بزاقی می‌باشد که میزان Ki-67 کمتر از ۵٪ را بازال سل آدنوما یا خوش‌خیم و بالاتر از ۵٪ را بازال سل آدنوکارسینوما یا بدخیم در نظر گرفته است.<sup>۳</sup> البته درصد بروز Ki-67 برای فیبروسارکوما از صفر تا ۶۰ درصد و برای فیبروماتوزیس از صفر تا ۵٪ به دست آمد. در این مطالعه به دلیل پراکندگی نتایج به دست آمده و امکان ارزیابی دقیق‌تر، مقادیر کمتر از ۵٪ برای فیبروماتوزیس و بیشتر از ۵٪ برای فیبروسارکوما ملاک قرار داده شد تا ارزیابی آماری دقیق‌تری بتواند صورت گیرد.

میانگین حاصل ضرب میزان بروز و شدت بروز بتا-کاتینین (SID) در دو تومور مورد مطالعه تفاوت معناداری نداشت ( $P = 0/369$ ). از



معتبرتر باشد. در نتیجه‌گیری نهایی پژوهش حاضر، در افتراق فیبروسارکوما از فیبروماتوزیس، با توجه به این که میزان اشکال میتوتیک، بروز نشانگر میتوتیک Ki-67، طرح Herring-bone، سلولاریته و پلئومورفیسم، هیپرکروماتیسیم و آتیپیسیم تفاوت معناداری بین دو تومور داشتند، از این رو این خصوصیات می‌توانند در افتراق ضایعات پاتولوژیک مزبور ملاک قرار گیرند ولی بروز و شدت بتا-کاتنین، وضوح هستک‌ها و نکروز در دو تومور تفاوت معناداری نداشتند و بنابراین نمی‌توان روی آنها به‌عنوان وجوه افتراق مهم تکیه نمود.

سپاسگزاری: این پژوهش به شماره طرح تحقیقاتی ۳۹۲۰۷۶ با پشتیبانی مالی و معنوی معاونت پژوهشی دانشگاه علوم پزشکی اصفهان انجام شده است. در اینجا از زحمات خانم شمسی فرتکنسین بخش آسیب‌شناسی بیمارستان الزهراء دانشگاه علوم پزشکی اصفهان برای انجام آزمایش‌های ایمونوهیستوشیمی قدردانی می‌گردد.

این روی نتوانست به‌عنوان یک وجه افتراق مهم محسوب شود. در این مورد نتایج به دست آمده مغایر با نظریات Rosai و Enzinger و همچنین پژوهش‌های Bo، Ferenc، Lips و همکارانشان می‌باشد که بروز بتا-کاتنین را در فیبروماتوزیس، قابل ملاحظه می‌دانند. بتا-کاتنین به صورت هسته‌ای در فیبروماتوزیس رنگ می‌گیرد و آن را یک عامل تشخیصی مهم برای کمک به افتراق این دو تومور در نظر می‌گیرند. <sup>۲۰، ۲۱، ۲۳، ۲۴، ۲۵</sup> در نمونه‌های مورد مطالعه به دلیل قدیمی بودن بلوک‌های مورد استفاده، احتمال فعال نشدن آنتی‌ژن‌ها وجود دارد و ممکن است یکی از دلایل بروز اندک بتا-کاتنین در نمونه‌های فیبروماتوزیس باشد. دلیل دیگر عدم بروز بتا-کاتنین می‌تواند حساسیت کم تکنیک مورد استفاده IHC باشد. شاید با تکنیک پیشرفته‌تر و حساس‌تر بتوان بروز آنتی‌ژن مزبور را بهتر نشان داد. پیشنهاد می‌شود در مطالعات آینده از روش‌های IHC جدیدتر، حساس‌تر و اختصاصی‌تر استفاده شود. علاوه بر این موارد، توصیه می‌شود از تعداد نمونه‌های بیشتری استفاده شود، تا آزمون‌های آماری

## References

- Neville BW, Damm DD, Allen CM, Bouquot JE, editors. *Oral and Maxillofacial Pathology*. 3<sup>rd</sup> ed. St. Louis, MO: Saunders Elsevier; 2009. p. 515-6, 552-3.
- Enzinger FM, Weiss SW, Goldblum JR, editors. In: *Enzinger and Weiss's Soft Tissue Tumors*. 5<sup>th</sup> ed. Philadelphia, PA: Mosby Elsevier; 2008. p. 227-8, 304.
- Babin E, Goulet De Rugy M, Moreau S, Comoz F, Bourdon N, Roquier V, et al. Head and neck desmoid tumor in children: a case report and review of the literature. *Ann Otolaryngol Chir Cervicofac* 2000;117(2):118-25.
- Sun G, Xu M, Huang X. Treatment of aggressive fibromatosis of the head and neck. *J Craniofac Surg* 2010;21(6):1831-3.
- Seper L, Hoppe P, Kruse-Lösler B, Büchter A, Joos U, Kleinheinz J. Aggressive fibromatosis in the jaw and facial region with bone involvement. A review. *Mund Kiefer Gesichtschir* 2005;9(6):349-62.
- Sharma V, Chetty DN, Donde B, Mohiuddin M, Giraud A, Nayler S. Aggressive fibromatosis: Impact of prognostic variables on management. *S Afr J Surg* 2006;44(1):6-8, 10-1.
- Angiero F, Benedicenti S, Stefani M. Fibromatosis of the head and neck: morphological, immunohistochemical and clinical features. *Anticancer Res* 2008;28(3B):1725-32.
- Stout AP. Juvenile fibromatoses. *Cancer* 1954;7(5):953-78.
- Regezi JA, Sciubba JJ, Jordan RCK, editors. *Oral Pathology: Clinical Pathologic Correlations*. 6<sup>th</sup> ed. St. Louis, MO: Elsevier Saunders; 2012. p. 170-2.
- Rosai J, editor. *Rosai and Ackerman's Surgical Pathology*. 10<sup>th</sup> ed. Philadelphia, PA: Mosby Elsevier; 2011. p. 47, 65, 2116-20.
- Soares AB, Lins LH, Macedo AP, Pereira-Neto JS, Vargas PA. Fibrosarcoma originating in the mandible. *Med Oral Patol Oral Cir Bucal* 2006;11(3):E243-6.
- Wadhwan V, Chaudhary MS, Gawande M. Fibrosarcoma of the oral cavity. *Indian J Dent Res* 2010;21(2):295-8.
- Yuwanati MB, Tupkari JV. Fibrosarcoma of mandible: a case report. *Case Rep Dent* 2011;2011:536086.
- Wong SL. Diagnosis and management of desmoid tumors and fibrosarcoma. *J Surg Oncol* 2008;97(6):554-8.
- Byun JW, Lee HS, Song SU, Lee SW, Kim SK, Kim WC, et al. Combined treatment of murine fibrosarcoma with chemotherapy (Paclitaxel), radiotherapy, and intratumoral injection of dendritic cells. *Ann Dermatol* 2014;26(1):53-60.
- Folpe AL. Fibrosarcoma: a review and update. *Histopathology* 2014;64(1):12-25.
- Lu D, Yue L, Li D, Zeng H, Yang H. Aggressive fibromatosis of the head and neck (A report of two cases and literature review). *Lin Chung Er Bi Yan Hou Tou Jing Wai Ke Za Zhi* 2012;26(3):107-9.
- Liu Y, Guan GF, Jin CS, Yang JP. Aggressive fibromatosis of the larynx: case report and brief review. *J Int Med Res* 2011;39(2):682-9.
- Abikhzer G, Bouganim N, Finesilver A. Aggressive fibromatosis of the head and neck: case report and review of the literature. *J Otolaryngol* 2005;34(4):289-94.
- Owens CL, Sharma R, Ali SZ. Deep fibromatosis (desmoid tumor): cytopathologic characteristics, clinicoradiologic features, and immunohistochemical findings on fine-needle aspiration. *Cancer* 2007;111(3):166-72.
- Seper L, Burger H, Vormoor J, Joos U, Kleinheinz J. Aggressive fibromatosis involving the mandible: case report and review of the literature. *Oral Surg Oral Med Oral Pathol Oral Radiol Endod* 2005;99(1):30-8.

22. Alvarez-Rodriguez FJ, Baeza-Herrera C, Garcia-Cabello LM, Godoy-Esquivel AH, Atzin-Fuentes JL. Fibromatosis infantile. Report of an aggressive disease. *Cir Cir* 2006;74(4):269-72.
23. Ferenc T, Wroński JW, Kopczyński J, Kulig A, Sidor M, Stalińska L, et al. Analysis of APC, alpha-, beta-catenins, and N-cadherin protein expression in aggressive fibromatosis (desmoid tumor). *Pathol Res Pract* 2009;205(5):311-24.
24. Bo N, Wang D, Wu B, Chen L, Ruixue Ma. Analysis of  $\beta$ -catenin expression and exon 3 mutations in pediatric sporadic aggressive fibromatosis. *Pediatr Dev Pathol* 2012;15(3):173-8.
25. Lips DJ, Barker N, Clevers H, Hennipman A. The role of APC and beta-catenin in the aetiology of aggressive fibromatosis (desmoid tumors). *Eur J Surg Oncol* 2009;35(1):3-10.
26. Bahrami A, Folpe AL. Adult-type fibrosarcoma: A reevaluation of 163 putative cases diagnosed at a single institution over a 48-year period. *Am J Surg Pathol* 2010;34(10):1504-13.
27. Ng TL, Gown AM, Barry TS, Cheang MC, Chan AK, Turbin DA, et al. Nuclear beta-catenin in mesenchymal tumors. *Mod Pathol* 2005;18(1):68-74.
28. Florez-Moreno GA, Henao-Ruiz M, Santa-Saenz DM, Castaneda-Pelaez DA, Tobon-Arroyave SI. *Oral Surg Oral Med Oral Pathol Oral Radiol Endod* 2008;105(5):625-32.
29. Deyhimi P, Hashemzadeh Z. Study of the biologic behavior of odontogenic keratocyst and orthokeratinized odontogenic cyst using TGF-alpha and P53 markers. *Pathol Res Pract* 2014;210(4):201-4.
30. Gnepp DR. *Diagnostic Surgical Pathology of the Head and Neck*. 2<sup>nd</sup> ed. Philadelphia, PA: Saunders Elsevier; 2009. p. 460.

## Differential diagnosis of fibromatosis and fibrosarcoma with histopathologic characteristics and IHC markers

Parviz Deyhimi D.D.S.,  
M.Sc.<sup>1\*</sup>  
Mahmoud Reza Arefian  
D.D.S.<sup>2</sup>  
Parvin Mahzooni M.D., M.Sc.<sup>3</sup>

1- Department of Oral & Maxillofacial Pathology, Torabinejad Dental Research Center & Dentistry School of Isfahan University of Medical Sciences, Isfahan, Iran.

2- Department of Oral & Maxillofacial Pathology, Dentistry School of Isfahan University of Medical Sciences, Isfahan, Iran.

3- Department of Pathology, Medical School, Isfahan University of Medical Sciences, Isfahan, Iran.

\* Corresponding author: Oral & Maxillofacial Pathology Department, Dentistry School, Isfahan University of Medical Sciences, Hezarjereb Ave., Isfahan, Iran.  
Tel: +98- 31- 37922879  
E-mail: deyhimi@dnt.mui.ac.ir

### Abstract

Received: 16 Jul. 2014 Accepted: 03 Jan. 2015 Available online: 25 Jan. 2015

**Background:** Fibromatosis includes a variety of fibroblastic proliferation whose biological trend and histopathological patterns are at intermediate level between benign fibroblastic lesions and fibrosarcoma. Accordingly, because of overlapping of histopathologic features of fibrosarcoma, particularly low-grade type, with fibromatosis, the present study was conducted to find more precise criteria for histopathological and immunohistochemical (IHC) differentiation of these lesions.

**Methods:** In this cross-sectional descriptive analytical study, a total of 40 specimens from pathology department archives in hospitals of Isfahan and Tehran universities from 2003 to 2013, including 20 fibrosarcoma and 20 fibromatosis biopsies, were selected. First, histopathologic characteristics were identified using H&E slides and an optical microscope H&E slides and then they were stained through immunohistochemical staining technique using the EnVision for markers Ki-67 and  $\beta$ -catenin. Afterward the samples were examined by optical microscope and positively stained cells were counted.

**Results:** There was no significant difference between fibromatosis and fibrosarcoma in terms of a mean age ( $P=0.063$ ), distribution of gender frequency ( $P=0.197$ ), necrotic rate ( $P=0.602$ ), clarity of nucleolus ( $P=0.799$ ) and SID mean of  $\beta$ -catenin marker (0.369). However, it was seen a meaningful difference between fibromatosis and fibrosarcoma in terms of frequency distribution ( $P=0.017$ ), rate of mitotic figures ( $P<0.001$ ), rate of herring-bone pattern ( $P=0.043$ ), rate of cellularity ( $P<0.001$ ), rate of nucleus overlapping ( $P<0.001$ ), mean of Ki-67 ( $P=0.046$ ), mean of Ki-67-limit ( $P=0.001$ ) and atypia rate ( $P<0.001$ ).

**Conclusion:** There was a meaningful difference between fibrosarcoma and fibromatosis in terms of mitotic figures, expression of Ki-67 mitotic marker, herring bone pattern, cellularity and atypia. Therefore these features can be used to differentiate the relevant pathological lesions. However, no meaningful difference between two tumors in terms of expression and intensity of  $\beta$ -catenin, clarity of nucleoli and necrosis. This indicates that they are not reliable criteria of differentiation between fibrosarcoma and fibromatosis.

**Keywords:** beta catenin, fibromatosis, fibrosarcoma, histopathology, Ki-67.