

بررسی آینده‌نگر موارد جراحی به روش فلاپ کاریداکیس در سینوس پیلونیدال

چکیده

دریافت: ۱۳۹۳/۰۲/۱۷ پذیرش: ۱۳۹۳/۱۰/۲۵ آنلاین: ۱۳۹۳/۱۲/۰۵

امیر کشوری^{۱*}

محمد صادق فاضلی^۱

علیرضا کاظمینی^۱، علی پاشا میثمی^۲

محمد کاظم نوری طارملو^۳

۱- گروه جراحی، دانشگاه علوم پزشکی تهران، تهران، ایران.

۲- گروه پزشکی اجتماعی، دانشگاه علوم

پزشکی تهران، تهران، ایران.

۳- پزشک عمومی و محقق، دانشگاه علوم

پزشکی تهران، تهران، ایران.

زمینه و هدف: روش‌های جراحی مختلفی برای سینوس پیلونیدال ناحیه ساکروکوکسیژیال (Sacrococcygeal pilonidal sinus) معرفی شده است، فلاپ کاریداکیس (Karydakias flap) کمترین میزان عود را دارد، ولی در مورد سایر عوارض آن گزارش‌های متفاوتی وجود دارد. در این مقاله نتایج موارد جراحی با این روش گزارش می‌شود.

روش بررسی: این مطالعه آینده‌نگر با پیگیری تک هم گروه، شامل مواردی از سینوس پیلونیدال بود که در بیمارستان امام خمینی (ره) از آبان سال ۱۳۸۵ تا شهریور ۱۳۹۲ به روش کاریداکیس جراحی شدند. معیارهای ورود به مطالعه عدم ابتلا به آبسه در زمان عمل و رضایت جهت ورود به این طرح بود. بیماران پس از ترخیص، به صورت آینده‌نگر در مقاطع هفته اول، ماه اول و ماه سوم پس از عمل از نظر عوارض زودرس و سپس سالیانه از نظر عود، مورد پیگیری قرار گرفتند. مدت میانه پیگیری ۳۶ ماه (از سه تا ۷۷ ماه) بود.

یافته‌ها: از ۱۴۱ بیمار مورد بررسی ۱۱۹ نفر (۸۴/۴٪) مرد و متوسط زمان عمل ۵۵/۵۲ (۳۵-۱۲۰) دقیقه بود. متوسط زمان نیاز زخم به پانسمان ۱۵/۹۲ روز و متوسط زمان بازگشت به کار ۱۴/۴۴ روز بود. شایعترین عارضه زودرس پس از عمل، باز شدن سطحی قسمت انتهایی زخم (۱۲/۱٪) بود. عفونت در ۵/۸٪ بیماران رخ داد و اکثر عوارض با درمان محافظه کارانه بهبود یافتند. عود در ۱/۴۲٪ از بیماران ایجاد شد.

نتیجه‌گیری: جراحی سینوس پیلونیدال ساکروکوکسیژیال به روش فلاپ کاریداکیس، علاوه بر عود ناچیز با عوارض کم و بهبودی کوتاه مدت و بازگشت به کار سریع همراه است.

کلمات کلیدی: مطالعات کوهورت، عوارض، عود، نتایج درمان، سینوس پیلونیدال، کیست مویی، کاریداکیس.

* نویسنده مسئول: تهران، انتهای بلوار کشاورز، بیمارستان امام خمینی، دفتر گروه جراحی

تلفن: ۶۶۵۸۱۶۵۷-۰۲۱

E-mail: keshvari@tums.ac.ir

مقدمه

طیف وسیعی از درمان‌های مختلف برای آن بیان شده که از روش‌های محافظه کارانه مانند تزریق فنل تا روش‌های پیچیده مانند فلاپ‌های پوستی عضلانی (مانند فلاپ گلوئتوس ماکزیموس (Gluteus maximus myocutaneous flap)) در آن قرار می‌گیرند، اما هیچیک از این روش‌ها میزان عود بیماری را به صفر نرسانده‌اند. برای درمان سینوس پیلونیدال روشی می‌تواند ایده‌آل باشد که افزون بر کم بودن میزان عود، با عوارض کم و طول درمان کوتاه‌تر نیز همراه باشد تا بیمار بتواند هر چه زودتر به محل کار خود باز گردد. در حال حاضر جراحی روش درمانی رایج در تمام دنیا است.^۱ انواع مختلفی

سینوس پیلونیدال (Pilonidal sinus)، یک بیماری التهابی مزمن است که حفره یا حفراتی در زیر جلد که حاوی مو و بافت گرانولاسیون هستند، به سطح پوست راه پیدا می‌کنند و ممکن است باعث ترشح مزمن و بدبو شده و ایجاد آبسه حاد نمایند. ناحیه ساکروکوکسیژیال (Sacrococcygeal region)، شایعترین محل آن می‌باشد. این بیماری با توجه به شیوع سنی آن، یک عامل مهم بستری شدن و جراحی در بین جوانان می‌باشد.^۱

هم گروه (Single cohort) انجام شده و شامل مواردی از سینوس پیلونیدال بود که از آبان ماه سال ۱۳۸۵ تا شهریور ۱۳۹۲ در بیمارستان امام خمینی (ره) به روش Karydakis flap جراحی شدند. تمام بیماران مبتلا با هر سن و جنس وارد مطالعه شدند و فقط کسانی که تمایل به این نوع عمل نداشتند و یا رضایت به ورود به این طرح نداده و یا در زمان مراجعه دچار آبرسه در محل بیماری بوده و یا پس از عمل قابل پیگیری نبودند، از این مطالعه کنار گذاشته شدند.

تکنیک جراحی به روش Karydakis: بیمار در وضعیت خوابیده به شکم روی تخت عمل قرار می‌گیرد. دو طرف باسن بیمار به کمک چسب‌های نواری طوری از یکدیگر باز می‌شوند که عمق ناحیه شکاف بین دو باسن به خوبی دیده شود.

رزکسیون سینوس پیلونیدال با این روش به صورت یک بیضی غیرقرینه می‌باشد. اینکه این بیضی غیرقرینه در کدام قسمت ناحیه ساکروکوکسیژیال قرار گیرد و ابعاد آن چقدر باشد بستگی به تعداد و محل سوراخ‌های خط وسط و سوراخ‌های جانبی و مسیر آنها دارد و در ابتدای عمل، طراحی رزکسیون با کمک قلم استریل انجام شد (شکل ۱).

روش طراحی رزکسیون: ابتدا تعداد و محل سوراخ‌های خط وسط و سوراخ‌های جانبی و مسیر آنها با کمک پروب بررسی شد تا محدوده حفره سینوس و نیز تراکت اصلی و تراکت‌های جانبی مشخص شود و از اینکه تمام آنها در محدوده رزکسیون قرار دارند اطمینان حاصل گردد.

پوست این نواحی با دقت لمس گردید تا سفتی‌های غیرطبیعی که می‌توانند نشانه اندوراسیون باشند، مشخص شوند. از آنجا که در این عمل، خط نهایی اسکار عمل بر روی یکی از باسن‌ها قرار می‌گیرد، در این مرحله باید سمتی که اسکار عمل به آن سمت کشیده می‌شود انتخاب گردد. اگر سوراخ‌ها و سینوس‌های جانبی (یا اندوراسیون) در یک طرف از باسن قرار داشتند، اسکار نهایی عمل به آن سمت کشیده می‌شود، ولی اگر سینوس‌های جانبی در هر دو طرف قرار داشتند، آن سمتی انتخاب می‌شد که سینوس جانبی فاصله بیشتری از خط وسط داشت و در صورتی که سوراخ‌ها فقط در خط وسط قرار گرفته بودند و سینوس جانبی وجود نداشت، هر دو طرف قابل انتخاب بودند. جراح باید در سمتی از بیمار بایستد که اسکار نهایی به آن سمت کشیده می‌شود.

از جراحی برای این بیماری وجود دارد که قسمت مشترک آنها، برداشتن کامل سینوس و فیستول‌های جانبی آن، همراه با مقداری از بافت اطراف می‌باشد. اما روش پوشاندن و پر کردن محل باقی مانده پس از برداشتن سینوس، مورد اختلاف نظر می‌باشد. برخی معتقدند این محل باید باز گذاشته شود تا به مرور با ایجاد نسج گرانولاسیون و به کمک پدیده انقباض بافتی، پر شود. گروهی دیگر این محل را به صورت ساده می‌دوزند و بعضی دیگر به صورت نیمه کامل به روش مارتویلیزاسیون این زخم را می‌بندند. گروهی دیگر از جراحان نیز با استفاده از انواع مختلفی از فلاپ‌های ساده یا پیچیده زخم را ترمیم می‌کنند.^{۱،۲}

یکی از روش‌های توصیه شده برای بستن محل باقی مانده پس از برداشتن سینوس پیلونیدال، روشی است که Karydakis آن را معرفی کرده و به نام خود او معروف است. هدف اصلی این روش که برخی آن را یک نوع فلاپ پیشرفته می‌دانند، کم کردن عمق گودی Intergluteal و قرار نگرفتن محل ترمیم زخم در خط وسط می‌باشد. Karydakis معتقد است که برای ایجاد سینوس پیلونیدال سه عامل لازم می‌باشد که شامل: ۱- مو، ۲- گودی و فشار پوستی در ناحیه Natal cleft و ۳- آسیب‌پذیری پوست می‌باشد.

او بر این باور است که اگر اسکار محل زخم پیلونیدال در خط وسط بیافتد، به دلیل گودی این محل و به دلیل ضعف پوستی محل ترمیم، شانس عود افزایش می‌یابد. وی نتایج خود را روی حدود ۶۰۰۰ بیمار با کمتر از ۱٪ عود گزارش نمود که بیشترین تعداد بیمار و کمترین میزان عود را در بین تمام گزارشات درمان سینوس پیلونیدال داشته است.^{۳،۴} افراد دیگری که این روش را با تعداد بسیار کمتر از بیماران تکرار نموده و نتایج خود را گزارش کرده‌اند، هر چند نتوانستند چنین رقم پائینی از عود داشته باشند ولی میزان عود آنها نیز از بسیاری از روش‌ها کمتر بود.^{۵،۶} این روش جراحی، در کشور ما کمتر انجام می‌شود. در این مطالعه، نتایج جراحی سینوس پیلونیدال ساکروکوکسیژیال (Sacrococcygeal pilonidal sinus) با روش کاریداکیس گزارش شد.

روش بررسی

این مطالعه به صورت آینده‌نگر و به شیوه پیگیری به روش تک

بستن زخم از دو لایه بخیه استفاده شد. لایه زیرین معمولاً از شش بخیه با نخ ویکریل یک صفر (Ethicon, Johnson and Johnson Medical Inc., Somerville, NJ, USA) تشکیل شده که به طور مجزا از هم، زده شد. در این لایه، عمق محلی که Undermine شده بود به فاشیای عمقی ساکرال در خط وسط وصل گردید. همه بخیه‌ها از نسج عبور داده شد ولی پیش از آنکه گره زده شوند، چسب‌هایی که دو سمت باسن را از هم جدا کرده بود باز شدند و سپس در حالی که کمک جراح نیز به نزدیک کردن سطح زیرین فلاپ به خط وسط کمک کرد، سوچورها یکی پس از دیگری گره زده شد.

یک درن هموواک زیر سوچورها قرار گرفت و از سمت بالای انسیزیون خارج شد. لایه دوم که با نخ ویکریل ۲ صفر زده شد دو لبه فلاپ را به همدیگر نزدیک‌تر کرد. پوست به صورت سباب کوتیکولار دوخته شد و گره‌ها نیز به داخل انداخته شد تا سطح پوست آسیب نبیند. سوراخ خروجی درن نیز در خط وسط قرار نمی‌گرفت، چون هر آسیبی به پوست می‌توانست زمینه‌ساز عود سینوس گردد. یک دوز سفازولین پیش از شروع عمل داده شد و تا سه دوز پس از عمل ادامه یافت. روی زخم به طور محکم پانسمان شده و بیمار در اتاق ریکاوری و بخش به صورت طاق باز خوابانیده شد تا به هموستاز بیشتر کمک کند.

روز پس از عمل، بیماران توسط جراح ویزیت شده، پانسمان محل جراحی تعویض و توصیه‌های لازم در مورد نحوه مراقبت از زخم به بیمار گوشزد و سپس ترخیص شدند. از آنها خواسته شد پس از ترخیص، در مقاطع هفته اول، ماه اول، ماه سوم پس از عمل و سپس سالانه به درمانگاه پیگیری مراجعه نمایند.

در این مراجعات از بیمار سئوالاتی در مورد نحوه پانسمان و مراقبت از زخم و توانایی بازگشت به کار شده و همچنین در هر مراجعه، زخم از نظر میزان بهبودی و عوارض احتمالی مانند باز شدن کامل یا ناکامل و یا عفونت و میزان آن و یا وجود هماتوم و سروما معاینه و نتایج ثبت گردید.

داده‌های پیش و پس از عمل بیماران توسط جراح در فرم مشخصی ثبت گردید و سپس SPSS software version 17 (SPSS, Inc., Chicago, IL, USA) مورد تجزیه و تحلیل آماری قرار گرفت. جهت داده‌های کمی، میانه، میانگین، حداقل، حداکثر و انحراف معیار مورد محاسبه قرار گرفت. در مورد متغیرهای کیفی نیز

ابتدا قطر بزرگ بیضی کشیده شد، این خط می‌بایست به فاصله ۲ cm از خط وسط قرار داشته باشد و در واقع محل اسکار نهایی می‌گردد. طول این خط متفاوت بود و بستگی به گستردگی سوراخ‌های وسطی و جانبی داشت ولی ۹ یا ۱۰ سانتی‌متر مناسب بود. عرض بیضی حدود ۵ cm گرفته شد ولی بسته به وضعیت سوراخ‌های جانبی می‌توانست کوچکتر یا بزرگتر هم باشد. این بیضی باید در محلی از ناحیه ساکروکوکسیژیال قرار می‌گرفت که عرض و طول آن در جایی قرار گیرد که همه سوراخ‌های وسطی و جانبی در محدوده آن قرار داشته باشند.

پس از تعیین محل طول و عرض بیضی، پایین‌ترین نقطه از طول، یک سانت به سمت جراح (یعنی به سمتی که اسکار نهایی خواهد آمد) آورده شد، این یک تغییر، نسبت به روش اصلی Karydakis بود و باعث شد در نهایت انتهای برش به سمت مقعد کشیده نشود. بدین ترتیب با وصل کردن این چهار نقطه (دو نقطه طرفی و نقاط فوقانی و تحتانی) یک بیضی غیرقرینه ایجاد شد که تمام سوراخ‌ها، تراکت‌ها و ایندوراسیون‌ها را دربر گرفت.

رزکسیون روی محدوده طراحی شده انجام شد. پیش از ایجاد برش، در مسیر آن محلول یک در ۲۰۰۰۰۰ اپی‌نفرین به صورت زیرجلدی انفوزیون شد تا از خونریزی و کاهش دید و جاگذاشتن دیواره سینوس جلوگیری شود. برش با تیغ بیستوری انجام شده و از کوتر جهت ایجاد برش پرهیز شد چون سوزاندن باعث می‌شود اگر قسمتی از سینوس جا بماند به خوبی تشخیص داده نشود. عمق برش تا روی فاشیای ساکرال ادامه داده شد. در سمت کمک جراح، این برش به صورت عمودی به طرف پایین هدایت شد ولی در سمت جراح، برش به طور مایل تا روی فاشیای ساکرال در خط وسط ادامه داده شد. بعد از پایان اکسیزیون، یک زخم قایقی بزرگ ایجاد می‌شود که لبه دور از جراح، حالت عمودی و لبه سمت جراح، حالت مایل داشت.

جهت ترمیم نقص بافتی ایجاد شده، ابتدا لبه زخم در آن سمت که دور از جراح بود، در عمق ۱ cm از سطح پوست و به عرض ۲ cm در زیر پوست Undermine شد تا یک فلاپ پوستی که تمامی طول زخم را در بر می‌گیرد تشکیل شود. ضخامت فلاپ یکنواخت گرفته شد. این فلاپ در افراد چاق شامل چربی زیر جلدی بود و در افراد لاغر ممکن بود فاشیای عمقی و عضله را نیز در برگیرد. جهت

تعداد و درصد یافته‌ها در هر گروه به‌طور جداگانه محاسبه گردید.

یافته‌ها

در این مطالعه در مجموع ۱۴۱ بیمار به روش Karydakis جراحی شدند. میانگین سن بیماران ۲۵ (۱۴-۵۷) سال، میانگین قد ۱۷۵ (۱۴۸-۱۹۶) cm، میانگین وزن ۸۰ (۴۷-۱۲۳) kg و میانگین شاخص توده بدن $25/86 \text{ kg/m}^2$ (۱۷/۳۲-۳۷/۷۲) بود. مدت میانگین (Median) پیگیری ۳۶ ماه (از سه تا ۷۷ ماه) بود. در مجموع ۲۲ نفر (۱۵/۶٪) از بیماران زن و ۱۱۹ نفر (۸۴/۴٪) مرد بودند. شایعترین علامت بیماران در ۸۱/۹٪ موارد ترشح چرک یا خونابه بود. طول مدت شروع بیماری بین ۰/۲۱ تا ۲۴۰ ماه با میانگین ۱۲ ماه بود.

خصوصیات ظاهری سینوس پایلونیئال در بیماران این مطالعه در جدول ۱ نشان داده شده است. در مجموع ۳۵ نفر (۲۴/۸۲٪) از بیماران سابقه جراحی پیشین به دلیل سینوس پایلونیئال داشتند ۱۲ نفر از این افراد فقط سابقه درناژ به دلیل آبسه داشتند. جراحی پیشین در ۱۲ نفر (۸/۵٪) به روش باز، در سه نفر (۲/۱٪) به روش بسته، و هشت نفر (۵/۷٪) به روش باز و یا بسته بوده است. هیچیک از آنها پیشتر با این روش عمل نشده بودند. از نظر وضعیت شغلی، ۹۰ نفر (۶۳/۸۲٪) شاغل، سه نفر (۲/۱۲٪) بی‌کار و ۴۸ نفر (۳۴/۰۴٪) دانش‌آموز یا دانشجو بوده‌اند.

متوسط زمان عمل $55/52 \text{ min}$ (۳۵-۱۲۰) دقیقه (۵۳/۲۰-۵۷/۸۴) $CI/95=57/84$ ، متوسط وزن قسمت برش شده $70/86 \text{ gr}$ (۱۹-۳۲۶) $CI/95=78/39-63/34$ ، متوسط عرض قسمت برش شده $4/32 \text{ cm}$ (۳-۱۱/۵) $CI/95=4/55-4/09$ و متوسط طول آن $10/06 \text{ cm}$ (۳/۵-۱۷) $CI/95=10/48-9/64$ بود.

جدول ۱: خصوصیات ظاهری سینوس پایلونیئال بیماران این مطالعه

میانگین	حداکثر	حداقل	
۲	۱۱	صفر	تعداد سوراخ‌های خط وسط
۱/۵	۲۰	صفر	فاصله بین بالاترین و پایین‌ترین سوراخ
۷/۵	۱۲	۱	فاصله بین پایین‌ترین سوراخ و آنال ورج
صفر	۱۲	صفر	تعداد سوراخ‌های جانبی
صفر	۶	صفر	فاصله دورترین سوراخ جانبی از خط وسط

متوسط زمان بهبودی زخم یعنی متوسط زمانی که زخم به‌طور کامل اپی‌تلیالیزه شده و دیگر نیاز به پانسمان نداشته ۱۵/۹۲ روز (۱۲/۷۹-۱۹/۰۴) $CI/95=19/04$ و میانگین آن ۱۰ (۲-۱۲۰) روز بود. متوسط زمان بازگشت به کار یعنی متوسط زمانی که بیمار توانسته به کار پیشین خود بپردازد ۱۴/۴۴ روز (۱۳/۰۵-۱۵/۸۳) $CI/95=15/83$ و میانگین آن ۱۴ (۱-۳۵) روز بود.

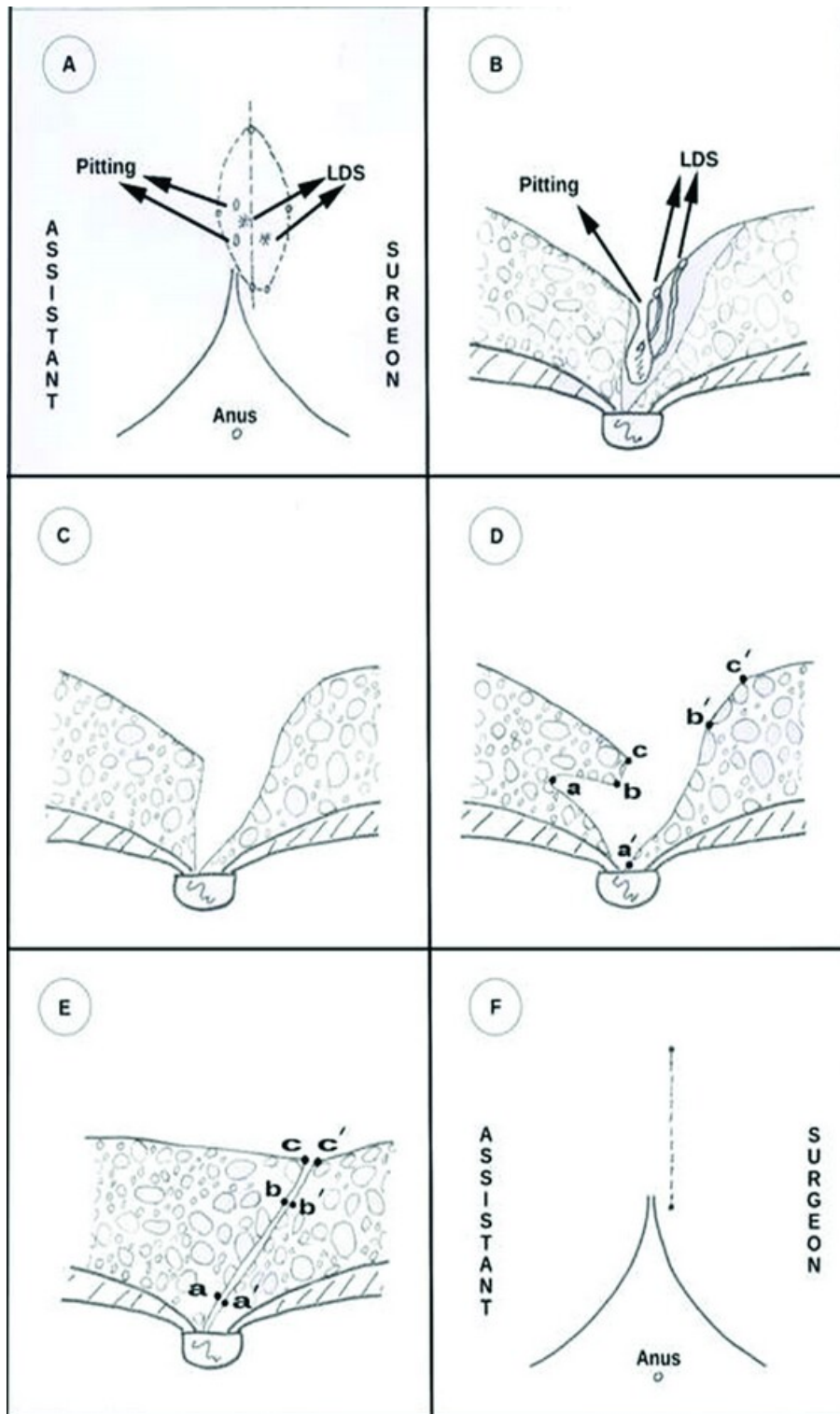
متوسط میزان رضایت بیماران بر اساس تعیین عددی بین یک تا پنج که در مقاطع روز اول، هفته اول، ماه اول، ماه سوم و سپس سالانه پرسیده شده، اعدادی بین ۴/۳۴ تا ۴/۹۱ بود.

متوسط نمره درد بیماران که بر اساس تعیین عددی بین صفر تا ۱۰ بوده، در روز اول ۵/۱۹، در هفته اول ۲/۴۲، در ماه اول ۱/۳۰ و در ماه سوم ۰/۶۲ بود.

عوارض زودرس پس از عمل، در جدول ۲ ارائه شد. عفونت زخم در هشت نفر ایجاد شد که فقط در سه نفر همراه با خروج ترشحات شبیه چرک و در بقیه موارد به‌صورت تورم و قرمزی زخم بود. از این گروه فقط در یک نفر نیاز به باز کردن انتهای زخم و خروج ترشحات بود. به‌جز یک نفر که بستری و سفازولین وریدی گرفتند، سایر افراد با مصرف سفالکسین خوراکی بهبود یافتند. هماتوم در یک بیمار به‌وجود آمد که با بستری و استراحت نسبی و بدون نیاز به اقدام جراحی بهبود یافت. یک بیمار سروما پیدا کرد که

جدول ۲: میزان عوارض زودرس بعد از عمل در جراحی به روش کاریداکیس

تعداد (درصد)	Karydakis جراحی به روش
(۹۵٪ دامنه اطمینان)	۱۴۱ نفر
(۵/۷)۸	عفونت زخم
$CI/95=9/54-1/81$	
(۰/۷)۱	هماتوم زخم
$CI/95=2/11-0$	
(۰/۷)۱	سروما
$CI/95=2/11-0$	
(۰/۷)۱	باز شدن کامل زخم
$CI/95=2/11-0$	
(۱۲/۱)۱۷	باز شدن محدود انتهای زخم
$CI/95=17/50-6/62$	
(۲۱/۳)۳۰	مجموع



شکل ۱: مراحل مختلف طراحی و جراحی به روش Karydakis flap (A و B) طراحی اولیه و مسیر رزکسیون و محل ایستادن جراح و کمک جراح نسبت به برش جراحی مشخص شده است، Lateral Discharging Sinus (LDS). (C) پس از رزکسیون. (D) نقاطی که باید به هم بخیه شوند پس از آماده کردن فلاپ دیده می‌شود. (E و F) محل اسکار در پایان عمل.

min بوده است.^{۹-۱۳} متوسط مدت زمان بهبودی زخم یعنی زمانی که زخم کامل بسته شده و پس از آن بیمار دیگر نیاز به پانسمان نداشته است، در بیماران ما ۱۵/۹۲ (دو تا ۱۲۰) روز می‌باشد. در سایر مطالعات این زمان بین دو تا ۶۳ روز گزارش شده است.^{۱۵،۱۴،۹،۸}

متوسط زمان بازگشت به کار در بیماران ما ۱۴/۴۴ (یک تا ۳۵) روز بود. زمان بازگشت به کار در جراحی به روش Karydakis در مقالات مختلف بین سه تا ۵۶ روز بود.^{۱۵،۱۴،۱۱،۱۰،۹،۸}

از نظر عوارض زودرس پس از عمل، در بیماران ما شایعترین پیامد جراحی، باز شدن محدود زخم بود که در ۱۲/۱٪ (۱۷ نفر) بیماران به‌وقوع پیوسته و در غالب موارد به‌صورت باز شدن سطحی در قسمت انتهایی بود.

با پانسمان روزانه اکثر این بیماران بهبود یافتند و فقط دو نفر جهت ترمیم سریعتر زخم نیاز به کورتاژ پیدا کردند، هیچیک از این موارد منجر به عود نشد.

در مقالات مشابه عارضه باز شدن محدود زخم، از ۶٪ تا ۳۸٪ گزارش شده است.^{۱۶،۱۳،۹} یک مورد از بیماران ما دچار باز شدن کامل زخم در تمام طول آن شد که ناشی از اصابت ضربات مستقیم به محل زخم (در یک درگیری) در روز نهم پس از عمل بود که در اتاق عمل، زخم تحت ترمیم دوباره قرار گرفت. پیامد باز شدن کامل زخم در مقالات دیگر از ۲/۹٪ تا ۸/۴٪ گزارش شده است.^{۱۶،۱۳،۹}

عارضه عفونت به مفهوم ترشح چرکی از زخم در بیماران ما در ۵/۸٪ (هشت نفر) بیماران ایجاد شد که فقط یک مورد آنها نیاز به باز کردن انتهای زخم جهت خروج کامل چرک‌ها پیدا کرد و بقیه موارد با پانسمان و مصرف آنتی‌بیوتیک خوراکی بهبود یافتند. در یک بیمار، آنتی‌بیوتیک به‌صورت وریدی تجویز شد. این بیمار، چند روز بستری شد و پس از بهبودی نسبی، بدون نیاز به اقدام جراحی مرخص شد.

در مقالات بررسی شده، عارضه عفونت در روش Karydakis بین ۱/۳ تا ۱۲٪ گزارش شده است.^{۱۴،۱۳،۱۱،۱۰} عوارض دیگر این روش بسیار محدود بوده و شامل هماتوم و سروما می‌باشد که هر یک از آنها فقط در یک بیمار اتفاق افتاده است. بیماری که هماتوم داشت، چند روز بستری شد و آنتی‌بیوتیک پروفیلاکتیک دریافت کرد و با حال عمومی خوب و بدون هیچ عارضه دیگری مرخص شد. بیماری که سروما داشت، به‌صورت خودبه‌خود تخلیه شد و هیچ عارضه دیگری پیدا نکرد. عارضه هماتوم و سروما در سایر مطالعات نیز

خودبه‌خود تخلیه شد. یک بیمار به‌دلیل اصابت ضربه مستقیم در روز ۹ پس از عمل دچار باز شدن کامل زخم شد که در اتاق عمل ترمیم گردید. ۱۷ بیمار دچار باز شدن انتهای زخم شدند که ۱۴ مورد آنها سطحی بود و با پانسمان خوب شدند، این زخم در سه نفر عمق بیشتری داشت که دو نفر از آنها پس از کورتاژ زخم، خوب شدند و یک نفر دیگر فقط با پانسمان بهبود یافت. عود در مجموع دو مورد (۱/۴۲٪) بوده است که یک مورد آن در سال اول و دیگری در سال پنجم پس از عمل ایجاد شد.

بحث

متوسط سن بیماران در این مطالعه ۲۶/۳۳ سال بود که نسبت به سایر مطالعات^۶ بالاتر بود. شاید علت آن وجود چندین بیمار بالای سن ۴۰ سال و بیماران بیشمار بالای ۳۰ سال در بین آنان بود. در این مطالعه نسبت مرد به زن از پنج به یک هم بیشتر بود. این نسبت بیشتر از آمار سه به یک در مقالات مشابه بود.^{۷،۶}

با توجه به اینکه بیماران در انتخاب جراحی به روش Karydakis آزاد بودند به‌نظر می‌رسد زنان تمایل کمتری به این عمل نشان داده‌اند. شاید دلیل این امر تغییر شکلی است که در قسمت فوقانی شکاف بین دو باسن با این تکنیک ایجاد می‌شود و چون این مورد پیش از عمل به همه بیماران یادآوری می‌شد، بنابراین زنان با توجه به احتمال تغییر شکل ظاهری، تمایل کمتری به آن نشان داده‌اند.

متوسط شاخص توده بدن $25/86 \text{ kg/m}^2$ (۱۷/۳۲-۳۷/۷۲) بود که مشابه سایر مطالعات^{۹،۸} بود. در مورد مشخصات سینوس پیلونیدال در مطالعه حاضر، از نظر فاصله پایین‌ترین سوراخ تا آنوس مشابه تنها مطالعه‌ای بود که این اعداد را اعلام کرده است.^۹

ولی تعداد سوراخ‌های خط وسط و سوراخ‌های جانبی در مطالعه حاضر بیشتر بودند که می‌تواند نشانه‌ای بر بزرگتر بودن ابعاد سینوس پیلونیدال در بیماران مطالعه حاضر نسبت به آن مطالعه باشد. به همین دلیل ابعاد توده برداشته شده نیز با مدیان طول ۱۰ در مقایسه با ۷ cm، مدیان عرض چهار در مقایسه با ۵ cm و مدیان وزن ۶۳/۵ در مقایسه با ۳۴ gr بزرگتر از آن مطالعه بوده است. متوسط زمان عمل در بیماران ما ۵۵/۵۲ min (۳۵-۱۲۰) می‌باشد. در سایر مطالعات که زمان جراحی به روش کاریداکیس را ذکر کرده‌اند این زمان بین ۲۲ تا ۸۱

روش را در پیش گیرند. همچنین با توجه به امکان اکسیزیون وسیع، این روش برای بیمارانی که سوراخ‌های وسطی و جانبی بیشتر دارند، بسیار مناسب است.

سپاسگزاری: این مقاله بخشی از طرح تحقیقاتی با عنوان "مقایسه درمان سینوس پیلونیدال ساکروکوسیژیال به روش کاریداکیس و روش باز از نظر میزان عود، عوارض بازگشت به کار، زمان بهبود کامل زخم و رضایتمندی بیماران در بیمارستان امام خمینی (ره) در سال‌های ۱۳۸۶ تا ۱۳۸۹" مصوب دانشگاه علوم پزشکی تهران در سال ۱۳۸۶ با کد ۶۱۴۸-۳۰-۰۴-۸۶ می‌باشد که با حمایت دانشگاه علوم پزشکی تهران اجرا شده است.

حدود ۱-۲٪ بوده است.^{۱۳،۱۴} میزان عود در بیماران مطالعه حاضر، ۱/۴۲٪ دو مورد بود. Karydakis در بیماران خودش که حدود ۶۰۰۰ نفر بوده‌اند، میزان عود را ۱٪ گزارش نموده است.^۳

پژوهشگران دیگر با تعداد کمتر بیماران، میزان عود جراحی با این روش را حداکثر تا ۴/۸٪ عود اعلام کردند.^{۱۱،۱۳،۱۶} بدین ترتیب می‌توان نتیجه گرفت که جراحی به روش Karydakis برای سینوس‌های پیلونیدال در ناحیه ساکروکوسیژیال با اطمینان و کم عارضه است که ویژگی آن احتمال عود بسیار ناچیز و بهبودی و بازگشت به کار سریع می‌باشد. جراحانی که تمایل دارند شانس عود بیماران آنها کم باشد و یا زخم آنها زود ترمیم شود، بهتر است این

References

1. McCallum I, King PM, Bruce J. Healing by primary versus secondary intention after surgical treatment for pilonidal sinus. *Cochrane Database Syst Rev* 2007;(4):CD006213.
2. Chintapatla S, Safarani N, Kumar S, Haboubi N. Sacrococcygeal pilonidal sinus: historical review, pathological insight and surgical options. *Tech Coloproctol* 2003;7(1):3-8.
3. Karydakis GE. Easy and successful treatment of pilonidal sinus after explanation of its causative process. *Aust N Z J Surg* 1992;62(5):385-9.
4. Karydakis GE. New approach to the problem of pilonidal sinus. *Lancet* 1973;2(7843):1414-5.
5. Kitchen PR. Pilonidal sinus: experience with the Karydakis flap. *Br J Surg* 1996;83(10):1452-5.
6. Moran DC, Kavanagh DO, Adhmed I, Regan MC. Excision and primary closure using the Karydakis flap for the treatment of pilonidal disease: outcomes from a single institution. *World J Surg* 2011;35(8):1803-8.
7. Sondena K, Andersen E, Nesvik I, Søreide JA. Patient characteristics and symptoms in chronic pilonidal sinus disease. *Int J Colorectal Dis* 1995;10(1):39-42.
8. Akinci OF, Coskun A, Uzunkoy A. Simple and effective surgical treatment of pilonidal sinus: asymmetric excision and primary closure using suction drain and subcuticular skin closure. *Dis Colon Rectum* 2000;43(5):701-6; discussion 706-7.
9. Anderson JH, Yip CO, Nagabhushan JS, Connelly SJ. Day-case Karydakis flap for pilonidal sinus. *Dis Colon Rectum* 2008;51(1):134-8.
10. Petersen S, Aumann G, Kramer A, Doll D, Sailer M, Hellmich G. Short-term results of Karydakis flap for pilonidal sinus disease. *Tech Coloproctol* 2007;11(3):235-40.
11. Ates M, Dirican A, Sarac M, Aslan A, Colak C. Short and long-term results of the Karydakis flap versus the Limberg flap for treating pilonidal sinus disease: a prospective randomized study. *Am J Surg* 2011;202(5):568-73.
12. Morden P, Drongowski RA, Geiger JD, Hirschl RB, Teitelbaum DH. Comparison of Karydakis versus midline excision for treatment of pilonidal sinus disease. *Pediatr Surg Int* 2005;21(10):793-6.
13. Can MF, Sevinc MM, Hancerliogullari O, Yilmaz M, Yagci G. Multicenter prospective randomized trial comparing modified Limberg flap transposition and Karydakis flap reconstruction in patients with sacrococcygeal pilonidal disease. *Am J Surg* 2010;200(3):318-27.
14. Testini M, Piccinni G, Miniello S, Di Venere B, Lissidini G, Nicolardi V, et al. Treatment of chronic pilonidal sinus with local anaesthesia: a randomized trial of closed compared with open technique. *Colorectal Dis* 2001;3(6):427-30.
15. Ersoy E, Devay AO, Aktimur R, Doganay B, Ozdoğan M, Gündoğdu RH. Comparison of the short-term results after Limberg and Karydakis procedures for pilonidal disease: randomized prospective analysis of 100 patients. *Colorectal Dis* 2009;11(7):705-10.
16. Keshava A, Young CJ, Rickard MJ, Sinclair G. Karydakis flap repair for sacrococcygeal pilonidal sinus disease: how important is technique? *ANZ J Surg* 2007;77(3):181-3.

Prospective evaluation of outcome of karydakis flap for sacrococcygeal pilonidal disease

Amir Keshvari M.D.^{1*}
 Mohammad-Sadegh Fazeli
 M.D.¹
 Alireza Kazemini M.D.¹
 Alipasha Meisami M.D.²
 Mohammad-KazemNouri-
 Taromloo M.D.³

1- Department of Surgery, Tehran
 University of Medical Sciences, Te-
 hran, Iran.

2- Department of Social Medicine,
 Tehran University of Medical Sci-
 ences, Tehran, Iran.

3- General Practitioner, Tehran
 University of Medical Sciences, Te-
 hran, Iran.

* Corresponding author: Department of
 Surgery, Imam Khomeini Medical Com-
 plex, End of Keshvarz Blvd., Tehran,
 Iran.
 Tel: +98- 21- 66581657
 E-mail: keshvari@tums.ac.ir

Abstract

Received: 07 May. 2014 Accepted: 15 Jan. 2015 Available online: 24 Feb. 2015

Background: Sacrococcygeal region is the most common site for pilonidal sinus and surgery is the most common treatment for it. Numerous operative techniques have been described for management of this disease; but a technique with low recurrence and complication rates is the best treatment option. Karydakis has been introduced as a method with less recurrence rate, but it seems that surgeons debate on complications and it is not a common technique in our country. In this article, we will discuss Karydakis procedure and its results after a prospective follow-up in our patients.

Methods: This is a prospective single cohort study on the patients with sacrococcygeal pilonidal disease. Cases evaluated in this study included patients underwent Karydakis procedure for their pilonidal sinus from 23 September 2006 to 22 September 2013. Patients were followed-up prospectively after their discharge within the first week, first month and third month for early complications and then annually for recurrence. The length of follow-up ranged from 3 to 77 months (median 36 months).

Results: Of 141 patients, 119 (84.4%) were male and mean operating time was 55.52 (35-120) minutes. Mean time to healing wound with no need to dressing was 15.92 (range: 2-120) days and mean time to return to work was 14.44 (range, 1-35) days. Overall rate of early post-operative complications was 21.3% that most of them treated conservatively. Wound breakdown within the caudal part was the most common complication detected in 12.1% of patients and infection was detected in 5.8%. Hematoma, seroma and complete wound breakdown were seen in one patient each. The mean score of patient's satisfaction after one year was 4.91 out of 5. Recurrence was appeared in 1.42% of patients.

Conclusion: Karydakis procedure for sacrococcygeal pilonidal disease is associated with low complications, short healing time and return to work, and reasonable recurrence rate.

Keywords: cohort studies, complications, pilonidal sinus, recurrence, treatment outcome.