

تومورال کلسینوزیس: گزارش موردی

چکیده

دریافت: ۱۳۹۳/۰۶/۰۵ پذیرش: ۱۳۹۳/۱۱/۰۸ آنلاین: ۱۳۹۳/۱۲/۰۵

فرهاد تفتدی^۱، علی زمانی^{۲*}
سیده صابره موسوی^۲

۱- گروه رادیولوژی دانشکده پزشکی، بیمارستان امام خمینی (ره)، دانشگاه علوم پزشکی تهران، تهران، ایران.
۲- گروه کودکان، دانشکده پزشکی، بیمارستان امام خمینی (ره)، بیمارستان ولیعصر (عج)، دانشگاه علوم پزشکی تهران، تهران، ایران.

زمینه و هدف: تومورال کلسینوزیس (Tumoral calcinosis) یک اختلال ارثی و نقص در تنظیم متابولیسم فسفات و یک نوع کلسینوزیس ایدیوپاتیک می‌باشد که به رسوب فسفات کلسیم در بافت‌های اطراف مفاصل گفته می‌شود و باعث ایجاد توده‌های کلسیفیه با حدود لبوله و مشخص در اطراف مفاصل بزرگ و رسوب در سطوح اکستنسورها می‌شود.

معرفی بیمار: بیمار دختر هفت ساله‌ای است که به خاطر تورم دردناک بین انگشتان سوم و چهارم دست چپ و هیپ چپ همراه با قرمزی و ترشحات زرد رنگ در سال ۱۳۹۱ در بخش کودکان بیمارستان ولیعصر (عج) بستری شد و در رادیوگرافی توده‌های کلسیفیه به صورت کدورت‌های فراوان و متراکم در اطراف آن داشت. بیمار با تشخیص تومورال کلسینوزیس تحت درمان جراحی برداشتن توده قرار گرفت و در ادامه با کلوزاسیلین و رژیم غذایی کم فسفات درمان شد.

نتیجه‌گیری: تومورال کلسینوزیس به ندرت مفاصل انگشتان دست را گرفتار می‌کند و به علت فشار توده کلسیفیه روی اعصاب (Cutaneous) دردناک می‌گردد و گاهی اوقات با ترشحات استریل همراه بوده که به ندرت مانند بیمار ما دچار عفونت ثانویه می‌گردد. رادیولوژیست می‌تواند نقش مهمی در تشخیص زودرس بیماری و عوارض احتمالی آن داشته باشد.

کلمات کلیدی: تومورال کلسینوزیس، کودکان، کلسیفیکاسیون دردناک.

* نویسنده مسئول: تهران، انتهای بلوار کشاورز، مجتمع بیمارستانی امام خمینی (ره)، بیمارستان ولیعصر (عج).
بخش کودکان. تلفن: ۰۲۱-۶۶۵۸۱۵۹۶
E-mail: azamani@tums.ac.ir

مقدمه

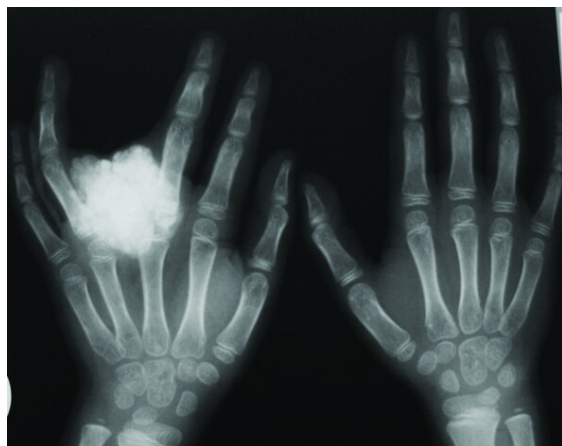
تومورال کلسینوزیس به هر توده کلسیفیه که در اطراف مفاصل دیده می‌شود اطلاق می‌گردد در صورتی که برخی از پژوهشگران عقیده دارند، تومورال کلسینوزیس عبارتند از توده‌های بزرگ کلسینوزیس در اطراف مفاصل به علت اختلال متابولیک و نقص در تنظیم فسفات می‌باشد.^۴

هرچند که لفظ تومورال کلسینوزیس به ندرت برای کلسیفیکاسیون‌های ثانویه در اطراف مفاصل مثل نارسایی کلیوی، پرکاری تیروئید، هیپرویتامینوز D و سندرم Milk-alkali به کار برده شده است.^۵

تشخیص تومورال کلسینوزیس ابتدا توسط Inclan و همکاران

تومورال کلسینوزیس (Tumoral calcinosis) نقص در تنظیم متابولیسم فسفات می‌باشد و به رسوب فسفات کلسیم در بافت‌های اطراف مفاصل گفته می‌شود توده‌های کلسیفیه در اطراف مفاصل بزرگ در سطوح اکستنسورها رسوب می‌کند و معمولاً بدون درد می‌باشد. تومورال کلسینوزیس یک نوع از کلسینوزیس ایدیوپاتیک می‌باشد که بیشتر در دوران بلوغ و یا در سنین جوانی دیده می‌شود. گرفتاری انگشتان دست بسیار نادر است و در صورتی که عفونی شود می‌تواند مشکل تشخیصی ایجاد کند.^{۱-۳}

تندرنس در سطح اکستانسور متاکارپ‌های سوم و چهارم دست چپ دیده شد که گزارش اسمیر و کشت ترشحات آن استاف اورئوس بود. حرکات مفاصل انگشتان مبتلا و چرخش Hip به داخل و یا خارج (Internal and external rotation hip) دردناک بود. در رادیوگرافی ساده، تصاویر کلسیفیه ناحیه متاکارپ‌های سوم و چهارم دیده شد که تغییرات پاتولوژیک در استخوانها مشهود نبود (شکل ۱). در MRI توده 45×40 mm حاوی نواحی فراوان بدون سیگنال (Signal void) در سطوح اکستانسورهای متاکارپ‌های دوم و سوم دیده شد. سیگنال مغز استخوان در کورتکس طبیعی بود. تاندون مجاور دست نخورده بود تراکم و یا ضایعه عفونی دیده نشد (شکل ۲).



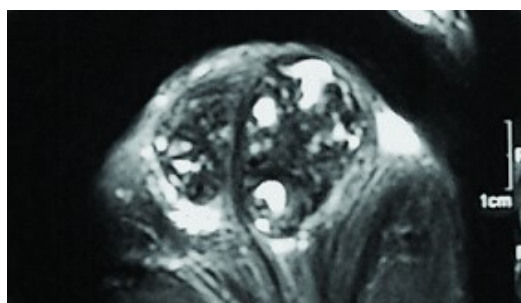
شکل ۱: کلسیفیکاسیون متاکارپ‌های سوم و چهارم

وی مطرح گردید. آنها تومورال کلسینوزیس را از سایر کلسیفیکاسیون‌های دیستروفیک و متابولیک و یا آنهایی که توسط استئودیستروفی کلبوی و یا ضایعات نسج همبند و اختلالات هورمونی ایجاد می‌شود تفکیک کردند.^۴ تومورال کلسینوزیس در زن و مرد به یک نسبت دیده می‌شود و کلسیم و فسفر نرمال و گاهی هیپرفسفاتمی خفیف دارند.^۶ در سطح اکستانسور مفاصل توده‌های کلسیفیه توسط پرده‌های Fibrous به لبول‌های فراوان تقسیم می‌شوند و ممکن است سطح مایع کلسیم (شیرکلسیم و کریستال‌های Hydroxyapatite) دیده شود.^۸ بیشتر، مفاصل بزرگ مبتلا می‌شوند مانند (لگن، شانه، آرنج، مچ دست و پا) و به ندرت در مفاصل متاکارپوفالانژیال انگشتان دست و پا و ستون فقرات دیده می‌شود.^۸

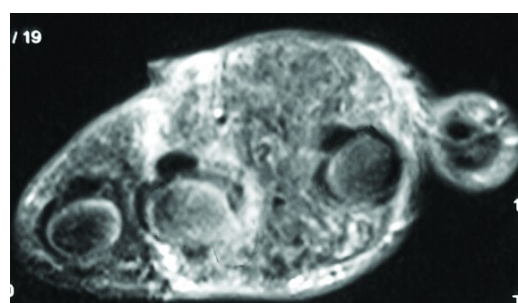
معرفی بیمار

دختر هفت ساله به علت قرمزی و تورم دردناک انگشتان سوم و چهارم دست چپ همراه با ترشح زردرنگ در سال ۱۳۹۱ در بخش کودکان بیمارستان ولیعصر (عج) بستری شد. شروع بیماری را از سه سال و نیم پیش یادآور شد و سابقه بیماری مشابه در خانواده و بستگان را نداشت.

ابتدا درد از ناحیه هیپ چپ شروع شد. شش ماه پس از آن دچار تورم بین انگشتان چهارم و پنجم دست شد که تحت عمل جراحی قرار گرفت و یک‌سال بعد نیز به‌خاطر درد و تورم هیپ چپ نیز تحت عمل جراحی قرار گرفت و در معاینه، توده سفت، قرمز و



۲b



۲a

شکل ۲: توده بدون سیگنال (Signal void) در سطوح اکستانسورهای متاکارپ‌های دوم و سوم (a). سیگنال مغز استخوان در کورتکس طبیعی (b)

substance) و یا مایع زرد رنگ استریل خارج شود و گاهی ممکن است همانند بیمار ما عفونت ثانویه ایجاد شود.^{۱۱}

تومورال کلسینوزیس در رادیوگرافی بیشتر به صورت کدورت‌های انبوه و متراکم (Dense opacity) در اطراف مفاصل دیده می‌شود. در CT scan کلسیفیکاسیون‌ها به‌خوبی دیده می‌شود و ضایعات احتمالی استخوان مجاور نیز مشخص می‌شود.^{۱۲}

در MRI حدود توده‌ها و تغییرات نسج نرم به خوبی نشان داده می‌شود. سطوح مایع از علایم شایعی است که در MRI دیده می‌شود و واژه Sedimentation توسط Senol و همکارانشان برای این علامت به‌کار برده شد.^{۱۳}

سطوح مایع در MRI می‌تواند در بیماری‌های دیگری مانند میوزیت اوسیفیکانت، کندوبلاستوما، استئوسارکوما، Giant cell tumor، فیروز دیسپلازیا، استئوبلاستوما و تومورهای بدخیم نسج نرم دیده شود.

سطوح مایع در تومورال کلسینوزیس به‌خاطر ذرات کلسیم (Calcium ingredient) می‌باشد در صورتی که در تومورهای بدخیم به علت خونریزی است. MRI می‌تواند گرفتاری استخوانی و عوارض احتمالی از جمله باز شدن ضایعه به پوست و وجود فیستول یا مجرای سینوس و یا اضافه شدن عفونت را نشان دهد.^{۱۴،۱۳}

در بیشتر موارد درمان از زمان شروع بیماری به صورت علامتی است.^{۱۵} کلسیم و فسفر در رژیم غذایی با آنتی اسیدهای باند شده با فسفات (Phosphate-binding antacids) محدود می‌شوند و تعدادی از موارد با نتایج مختلف استفاده می‌شوند.^{۱۶-۱۷}

درمان جایگزین در گروهی از بیماران که دچار هایپرفسفاتمی بودند، موفق بوده است.^{۱۷} جراحی ضایعه بهترین درمان برای تومورال کلسینوزیس می‌باشد.^{۱۵،۱۶} برداشت ناکافی ضایعه باعث عود دوباره آن می‌شود^{۱۵} و همچنین رشد ضایعه در اثر عود مجدد، سریعتر از ضایعه اولیه می‌باشد.^{۱۸}

تومورال کلسینوزیس به‌ندرت مفاصل انگشتان دست را گرفتار می‌کند و به‌علت فشار توده کلسیفیه روی اعصاب (Cutaneus) دردناک است و گاهی اوقات با ترشحات استریل همراه بوده که به‌ندرت مانند بیمار ما دچار عفونت ثانویه می‌گردد. رادیولوژیست می‌تواند نقش مهمی در تشخیص بیماری و عوارض احتمالی داشته باشد.

در آزمایشات، لکوسیتوز همراه با پلی‌نوکلئوز با افزایش Erythrocyte sedimentation rate (ESR)، C-reactive protein (CRP) و اوره، کراتینین، Alkaline Phosphatase (ALKP)، کلسیم همگی نرمال و فسفر مختصری بالا بود.

بیمار تحت عمل برداشتن توده در ناحیه بین انگشتان سوم و چهارم قرار گرفت. در نمونه پاتولوژی ارسال شده، توده کلسیفیه بدون شکل که توسط فیروز و سلول‌های شبیه فیروبلاست و هیستوبلاست احاطه شده بود، مشاهده شد.

به ندرت ماکروفاژهای نخودی هموزیدرین Hemosiderin دیده شد و با تشخیص تومورال کلسینوزیس، رژیم غذایی کم فسفات و به‌خاطر ترشحات چرکی با کلوزاسیلین درمان شد.

بحث

تومورال کلسینوزیس در مفاصل بزرگ بدون درد است ولی از علایم مشخصه درگیری مفاصل متاکارپوفالانژیال انگشتان دست، ایجاد درد به‌خاطر فشار روی اعصاب Cutaneus مجاور می‌باشد^۲ که در بیمار ما هم وجود داشت.

اندازه توده‌ها در مفاصل بزرگ ممکن است تا ۲۰ cm باشد. ۳۰ تا ۴۰٪ سابقه فامیلی دارند. شروع بیماری بیشتر در کودکی و یا دوران بلوغ می‌باشد.^۸

از نظر آزمایشگاهی گاهی سطح کلسیم و هورمون پاراتیروئید، عملکرد کلیه و آلکالن فسفاتاز و اسید اوریک نرمال دارند. سطح فسفر و ویتامین D نرمال و یا کمی افزایش یافته است.^۹

اتیولوژی دقیق بیماری هنوز به‌طور کامل روشن نیست و مورد بحث است و تئوری‌های مختلفی ارائه شده است. شواهدی به نفع وجود اختلال در متابولیسم فسفر وجود دارد که بیماران را آماده ابتلا این بیماری می‌کند.^{۱۰}

تومورال کلسینوزیس به دو دسته اولیه و ثانویه تقسیم می‌شود. نوع اولیه مختص بیماری متابولیک ارثی همراه با اختلال در تنظیم فسفات می‌باشد و نوع ثانویه به توده‌های کلسیفیه گفته می‌شود که همراه با علل مشخصی مثل نارسایی کلیه می‌باشد.^۸ در بیشتر موارد پوست سالم است ولی گاهی ممکن است دچار زخم یا مجرای سینوس (Sinus tract)، با ترشح گچی سفید (White chalky)

References

1. Resnik CS. Radiologic vignette. Tumoral calcinosis. *Arthritis Rheum* 1989;32(11):1484-6.
2. Ozcelik C, Aydogdu S, Doganavsargil B, Sur H. Tumoral calcinosis of the hand. *Orthopedics* 2008;31(11):1145.
3. Palmer PE. Tumoral calcinosis. *Br J Radiol* 1966;39:518-25.
4. Inclan A, Leon P, Camejo MG. Tumoral calcinosis. *J Am Med Assoc* 1943;121:490-5.
5. Franco M, Van Elslande L, Passeron C, Verdier JF, Barrillon D, Cassuto-Viguier E, et al. Tumoral calcinosis in hemodialysis patients. A review of three cases. *Rev Rhum Engl Ed* 1997;64(1):59-62.
6. Harkess JW, Peters HJ. Tumoral calcinosis. A report of six cases. *J Bone Joint Surg Am* 1967;49(4):721-31.
7. Dahnert W. Radiology Review Manual. 5th ed. Baltimore: Lippincott Williams and Wilkins; 2003.
8. Evans JM, Roberts CC, Lidner TK. Tumoral calcinosis causing bilateral thigh pain. *Radiol Case Rep [Online]* 2008;3:206.
9. Rodriguez-Peralto JL, Lopez-Barea F, Torres A, Rodriguez-Gonzalez JI, Diaz-Faes J. Tumoral calcinosis in two infants. *Clin Orthop Relat Res* 1989;(242):272-6.
10. Olsen KM, Chew FS. Tumoral calcinosis: pearls, polemics, and alternative possibilities. *Radiographics* 2006;26(3):871-85.
11. Martinez S, Vogler JB 3rd, Harrelson JM, Lyles KW. Imaging of tumoral calcinosis: new observations. *Radiology* 1990;174(1):215-22.
12. Laskin WB, Miettinen M, Fetsch JF. Calcareous lesions of the distal extremities resembling tumoral calcinosis (tumoral calcinosislike lesions): clinicopathologic study of 43 cases emphasizing a pathogenesis-based approach to classification. *Am J Surg Pathol* 2007;31(1):15-25.
13. Senol U, Karaal K, Cevikol C, Dincer A. MR imaging findings of recurrent tumoral calcinosis. *Clin Imaging* 2000;24(3):154-6.
14. Vilanova JC, Dolz JL, Maestro de Leon JL, Aparicio A, Aldomà J, Capdevila A. MR imaging of a malignant schwannoma and an osteoblastoma with fluid-fluid levels. Report of two new cases. *Eur Radiol* 1998;8(8):1359-62.
15. Niall DM, Fogarty EE, Dowling FE, Moore DP. Spontaneous regression of tumoral calcinosis in an infant: a case report. *J Pediatr Surg* 1998;33(9):1429-31.
16. Fujii T, Matsui N, Yamamoto T, Yoshiya S, Kurosaka M. Solitary intra-articular tumoral calcinosis of the knee. *Arthroscopy* 2003;19(1):E1.
17. Ovali GY, Tarhan S, Serter S, Bayindir P, Okcu G, Demireli P, et al. A rare disorder: idiopathic tumoral calcinosis. *Clin Rheumatol* 2007;26(7):1142-4.
18. Savaci N, Avunduk MC, Tosun Z, Hoşnüter M. Hyperphosphatemic tumoral calcinosis. *Plast Reconstr Surg* 2000;105(1):162-5.

Tumoral Calcinosis: *case report*

Farhad Tafaghodi M.D.¹
Ali Zamani M.D.^{2*}
Seyede Sabereh Mousavi
M.D.²

1- Department of Radiology, Imam Khomeini Hospital Complex, Tehran University of Medical Sciences, Tehran, Iran.

2- Department of Pediatrics, Vali-e-Asr Hospital, Imam Khomeini Hospital Complex, Tehran University of Medical Sciences, Tehran, Iran.

* Corresponding author: Department of Pediatrics, Vali-e-Asr Hospital, Imam Khomeini Hospital Complex, Keshavarz Blvd., Tehran, Iran.
Tel: +98- 21- 66581596
E-mail: azamani@tums.ac.ir

Abstract

Received: 27 Aug. 2014 Accepted: 28 Jan. 2015 Available online: 24 Feb. 2015

Background: Tumoral calcinosis is a hereditary disorder of metabolic dysfunction of phosphate regulation. It is an idiopathic calcinosis that characterized by the deposition of calcium phosphate in periarticular tissues that causes typically lobulated, well demarcated calcification around large joints particularly the extensor surfaces. It is usually painless. It is common in puberty age and adolescents. The involvement of the hand phalanges is very rare that can make a mistake in diagnosis if it is infected.

Tumoral calcinosis is seen the same in both sexes. The electrolyte levels of calcium and phosphorus is normal and sometimes is hyperphosphatemia. It is the first report of tumoral calcinosis in Iran.

Case report: A 7-year-old girl presented with redness, yellowish discharge and painful swelling of the left hip and the third web space of left hand admitted to Vali-e-Asr Hospital, Tehran, Iran, in 2013. The onset of the disease was 3.5 years ago. She did not mention the family history of the disease. The pain was at the left hip first. Six months later the third and fourth phalanges of the left hand was swollen. Physical examination revealed an erythematous mass in the extensor surfaces of the third and fourth metacarpals of the left hand. It was tender in palpation. The smear and culture of discharge was staphylococcus aureus. X-rays revealed calcification of the third and fourth metacarpals of the left hand. The entire lesion was managed by surgical excision. Successful post-operative medical management in the form of low calcium and low phosphorus diet and oral cloxacillin was performed.

Conclusion: Tumoral calcinosis involves rarely the interphalangeal joints of hand. Because of its compression over adjacent nerves, it is painful. Sometimes it has a sterile discharge and rarely superimposed infections may occur. Radiologists can play a major role in early diagnosis and probable complications.

Keywords: calcium, case reports, child, hyperphosphatemia, Iran, metacarpal bones, phosphorus, tumoral calcinosis.