

بررسی جایگاه آناتومیکی آپاندیس در اجساد ارجاع شده به سالن تشریح پزشکی قانونی تهران در سال ۱۳۹۲: گزارش کوتاه

چکیده

دریافت: ۱۳۹۳/۱۱/۰۷ پذیرش: ۱۳۹۳/۱۱/۲۸ آنالین: ۱۳۹۴/۰۲/۲۰

زمینه و هدف: اطلاع داشتن از موقعیت آناتومیکی آپاندیس در تشخیص دقیق تر آپاندیسیت و درمان به موقع کمک کننده می باشد.

روش بررسی: این مطالعه مقطعی، از فروردین تا شهریور سال ۱۳۹۲ بر روی ۲۰۰ جسد ارجاع شده به سالن تشریح پزشکی قانونی تهران انجام گرفت. داده های مورد نیاز جمع آوری و مورد تجزیه و تحلیل آماری قرار گرفت.

یافته ها: ۱۷۳ (۸۶/۵٪) نفر مرد و ۲۶ (۱۳٪) زن با میانگین سنی $31 \pm 9/96$ سال بودند. میانگین طول آپاندیس $76 \pm 1/78$ cm بود که این میانگین در مردان مورد مطالعه $79 \pm 1/86$ cm و در زنان مورد مطالعه $56 \pm 1/30$ cm بود. از نظر جایگاه آپاندیس، (۶۰٪) موقعیت خلفی (رتروسکال)، (۲۴٪) موقعیت پلویک (لگنی) و (۱۶٪) موقعیت خارجی (ساب سکال) دیده شد.

نتیجه گیری: شایعترین موقعیت آپاندیس در جمعیت مورد مطالعه خلفی (رتروسکال) بود. آگاهی از موقعیت آپاندیس در جمعیت های مختلف می تواند در تشخیص زودتر و تفکیک علایم آپاندیسیت کمک کننده باشد.

کلمات کلیدی: پژوهش های مقطعی، آپاندیس، آپاندکتومی، پیش آگهی درمان، ایران.

آزاده معماریان^۱

شایسته اشرفی اصفهانی^۱

شاهرخ مهرپیشه^۲

آتوسا مهدوی سعیدی^۳

کامران آقاخانی^{*۱}

۱- گروه پزشکی قانونی، دانشگاه علوم پزشکی ایران، تهران، ایران.

۲- گروه نوزادان، دانشگاه علوم پزشکی قزوین، قزوین، ایران.

۳- جراح عمومی، تهران، ایران.

* نویسنده مسئول: تهران، خیابان ستارخان، بیمارستان حضرت رسول اکرم (ص) تلفن: ۰۲۱-۶۶۵۵۱۲۰۱ E-mail: k_aghakhani@yahoo.com

مقدمه

می توانند بر موقعیت آپاندیس مؤثر باشند.^۳ میزان مرگومیر ناشی از آپاندیسیت غیر پرفوره ۰/۱٪ است که این میزان بالاتر از میزان مرگومیر ناشی از بیهوشی عمومی است. میزان مرگومیر ناشی از آپاندیسیت پرفوره حدود ۳٪ می باشد که این میزان در جمعیت پیر به ۱۵٪ هم می رسد.^۶

نتایج یک مطالعه تنوع گسترده آپاندیس ورمی فرم را نشان داد که با فاکتورهای دیگر (سن، جنس و فاز معاینه در آپاندیسیت حاد) ارتباط داشته است.^۷ تشخیص آپاندیسیت به وسیله معاینه و ارزیابی های بالینی است و هیچ تست آزمایشگاهی یا روش تصویربرداری قطعی ای برای تشخیص آن وجود ندارد.^۸ آگاهی از مکان درست آپاندیس در تشخیص آپاندیسیت بسیار سودمند است.

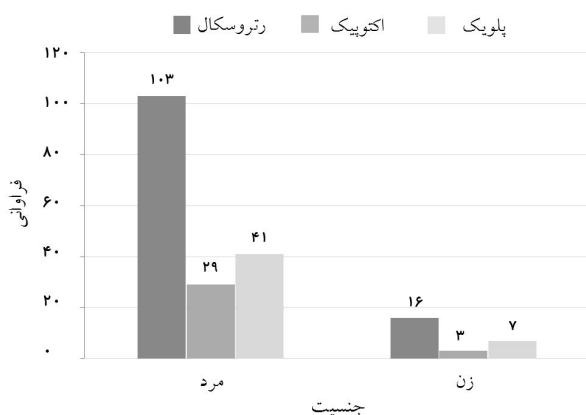
موقعیت های مختلف آپاندیس موجب تصمیم گیری های اشتباه پزشکان در تشخیص بیماری، تشخیص دیررس آن و یا پرفوراسیون

آپاندیس یا روده کور، زایده ای کوچک و انگشتی شکل است که از روده بزرگ منشعب می شود. در جدار این عضو بافت لنفاوی فراوانی موجود است.^۱ طول آپاندیس بین ۲۰-۲ cm متغیر است و قطر آن نیز بین ۸-۶ mm است. عفونت و التهاب در آن منجر به آپاندیسیت می شود.^۲ اگرچه قاعده ای آپاندیس با سکوم در ارتباط است ولی سر آپاندیس می تواند در موقعیت های مختلفی قرار بگیرد و بر حسب محل استقرارش وضعیت هایی شامل رتروسکال (خلفی)، پلویک (لگنی)، ساب سکال (خارجی)، پره ایلتال، رتروایلتال و اکتوییک را دارا باشد.^{۳-۵} آپاندیسیت شایعترین عامل شکم حاد در افراد جوان است، اگرچه در هر سنی می تواند دیده شود.^۴ پاره ای از پژوهش ها نشان داده اند که عوامل مختلفی مانند سن، جنسیت، نژاد، مکان جغرافیایی و رژیم غذایی

یافته‌ها

داده‌های به‌دست‌آمده از اتوپسی اجساد ارجاع‌شده به مرکز پزشکی قانونی تهران بررسی و در آن ۲۰۰ جسد به‌صورت کامل اتفاقی انتخاب و مورد مطالعه قرار گرفتند. براساس نتایج حاصل ۱۷۳ (۸۶/۵٪) جسد مرد و ۲۶ (۱۳٪) زن بودند. میانگین سنی افراد مورد مطالعه، (SD) ۳۹/۹۶±۱۶/۳۱ سال بود؛ بیشترین سن ۹۰ و کمترین هفت سال بود. میانگین سنی مردان (SD) ۳۹/۹۸±۱۶/۱۴ و میانگین سنی زنان (SD) ۶۵/۳۹±۱۸/۰۱ بود که بین دو گروه اختلاف معناداری وجود نداشت (P=۰/۰۹۲).

طبقه‌بندی اجساد مورد مطالعه براساس وزن بدین‌صورت بود که ۲۹ مورد (۱۴/۵٪) چاق، ۳۰ (۱۵٪) لاغر و ۱۴۱ (۷۰/۵٪) وزن متوسط داشتند. ارتباط آماری معناداری بین گروه‌های مختلف وزنی با جنسیت وجود نداشت (P=۰/۲۷). میانگین طول آپاندیس (SD) ۹/۷۸±۱/۷۶ بود که این میانگین در مردان (SD) ۹/۸۶±۱/۷۹ و در زنان (SD) ۹/۳۰±۱/۵۶ بود که این میانگین بین دو گروه مرد و زن تفاوت آماری معناداری نداشت (P=۰/۱۳). از نظر موقعیت آپاندیس، در ۱۲۰ مورد (۶۰٪) موقعیت رتروسکال (خلفی) دیده شد، و در ۴۸ مورد (۲۴٪) پلویک (لگنی) و در ۳۲ (۱۶٪) موقعیت خارجی دیده شد. در ۱۰۳ مورد (۵۹/۵٪) از مردان و ۱۶ (۶۱/۵٪) از زنان موقعیت خلفی دیده شد، ۲۹ (۱۶/۸٪) از مردان و سه (۱۱/۵٪) از زنان دارای موقعیت خارجی بودند و در ۴۱ (۲۳/۷٪) از مردان مورد مطالعه و هفت مورد (۲۶/۹٪) از زنان مورد مطالعه موقعیت آپاندیس لگنی دیده شد (نمودار ۱).



نمودار ۱: فراوانی موقعیت‌های مختلف آپاندیس براساس جنس (P=۰/۷۸)

آپاندیس خواهد شد که می‌تواند منجر به ایجاد آبه یا پرتونیت شود. بنابراین آگاهی از جایگاه درست آناتومیکی آپاندیس می‌تواند در تشخیص دقیق‌تر و سریع‌تر آپاندیسیت و پیش‌آگهی بهتر آن کمک‌کننده باشد.

برای نمونه اگر موقعیت آپاندیس، لگنی باشد درد ممکن است پایین‌تر و در ناحیه سوپراپوبیک و عمق لگن احساس شود که گاه با دردهای با منشأ تخمدانی اشتباه می‌شود و اگر موقعیت آپاندیس میانی باشد، بیشینه درد در ناحیه RLQ نخواهد بود و ممکن است به‌سمت مقابل کشیده شود و اگر جایگاه آپاندیس به‌سمت خلفی و فوقانی باشد، درد ممکن است با دردهای کلیوی مانند سنگ‌کلیه اشتباه شود که گاه ممکن است به‌علت تحریک آپاندیسیت بر روی حالب، هم‌چوری میکروسکوپی نیز مشاهده شود.^۲ از این‌روی، این مطالعه با هدف بررسی جایگاه آناتومیکی آپاندیس در اجساد ایرانی انجام شد.

روش بررسی

این پژوهش مقطعی، در سال ۱۳۹۲ و بر روی ۲۰۰ جسد ارجاع‌شده به سالن تشریح مرکز پزشکی قانونی تهران انجام شد. انتخاب نمونه‌ها به‌طور کامل اتفاقی بود. تمامی اجساد مورد مطالعه، جزو مواردی بودند که جهت تعیین علت فوت تحت اتوپسی قرار گرفته بودند.

معیارهای ورود به مطالعه شامل ایرانی اصل بودن اجساد و نیاز به انجام اتوپسی جهت تعیین علت فوت بود. همچنین موارد ناشناس، غیرایرانی، اجساد با سوختگی شدید، از هم پاشیده و دچار جمود شدید، آنومالی‌های مادرزادی، اجساد که تحت جراحی‌های شکمی قرار گرفته بودند، موارد با سابقه پرتونیت، دیستانسیون روده و یا هر عامل دیگری که منجر به تغییر جایگاه آپاندیس می‌شد، از مطالعه خارج شدند. داده‌های مورد نیاز شامل، سن، جنس، وزن و قد اجساد، طول آپاندیس و موقعیت قرارگیری آن توسط یکی از اعضای پژوهش وارد چک‌لیست‌های از پیش طراحی شده گردید.

داده‌ها با SPSS software, version 16 (Chicago, IL, USA) مورد تجزیه و تحلیل آماری قرار گرفت. P<۰/۰۵ معنادار در نظر گرفته شد. لازم به یادآوری است که در این مطالعه کلیه مفاد عهدنامه هلسینکی رعایت گردید.

آپاندیس را از طریق درمان لاپاراتومی بررسی کرده بودند، شایعترین محل آپاندیس لگنی گزارش شد.^{۱۶-۱۸}

همچنین مطالعه ما نشان داد که میانگین طول آپاندیس $9/78$ (SD=۱/۷۶) بود که این طول در مردان بیشتر از زنان بود که با نتایج مطالعه Katzarski^{۱۰}، Golalipour^{۱۱} و Ajmani^{۱۴} نیز که طول آپاندیس را در مردان بیشتر از زنان گزارش کرده بودند همخوانی دارد ولی با پژوهش‌های Bakheit^۹ و Rahman^{۱۲} که طول آپاندیس در زنان را بیشتر از مردان گزارش کردند متفاوت است که می‌تواند ناشی از نژاد افراد مورد بررسی باشد.

براساس نتایج این مطالعه، شایعترین موقعیت آپاندیس در جمعیت زنان و مردان مورد مطالعه، خلفی بود به طوری که $5/59/0$ مردان و $5/61/0$ زنان موقعیت خلفی آپاندیس را داشتند. با توجه به آمار مختلفی که در پژوهش‌های زیادی در رابطه با موقعیت‌های متفاوت آپاندیس در جمعیت‌های مختلف، جهت تشخیص زودتر آپاندیسیت و پیشگیری از عوارض ناشی از عدم تشخیص به موقع لازم به نظر می‌رسد.

در این مطالعه شایعترین موقعیت قرارگیری آپاندیسیت با فراوانی $60/0$ در موقعیت خلفی بود ولی در $16/0$ آپاندیس خارجی و در $24/0$ لگنی بود که این امر هوشیاری هرچه بیشتر پزشکان در خصوص تشخیص آپاندیسیت با توجه به موقعیت قرارگیری این عضو و علائم ناشی از التهاب آن در موقعیت‌های مختلف را می‌طلبد، به گونه‌ای که براساس نتایج این پژوهش در یک‌چهارم مبتلایان به آپاندیسیت در جامعه ما امکان دارد که درد در ناحیه سوپراپوبیک و عمق لگن احساس شود، بنابراین اگر پزشکان توجه کافی به فراوانی موقعیت‌های قرارگیری آپاندیس در جامعه ایرانی داشته باشند بی‌گمان تشخیص آسانتر و سریعتر صورت خواهد گرفت.

سپاسگزاری: از تمام کسانی که ما را در این پژوهش یاری کردند و پرسنل محترم سالن تشریح کهریزک نهایت سپاسگزاری را داریم.

موقعیت آپاندیس بین دو گروه مردان و زنان از نظر آماری اختلاف معناداری نداشت ($P=0/78$). جایگاه قرارگیری آپاندیس با گروه‌های مختلف وزنی، ارتباط آماری معناداری نداشت ($P=0/47$). از طرف دیگر بین موقعیت قرارگیری آپاندیس با گروه‌های مختلف قدی در اجساد نیز ارتباط آماری معناداری وجود نداشت ($P=0/47$).

بحث

این مطالعه نشان داد که بیشترین جایگاه آپاندیس در اجساد مورد بررسی در موقعیت خلفی با فراوانی $60/0$ بود و پس از آن موقعیت لگنی با فراوانی $24/0$ و سپس موقعیت خارجی با فراوانی $16/0$ بود. مطالعه‌ای توسط Wakeley با هدف تعیین جایگاه آپاندیس انجام شد که براساس نتایج آن، آپاندیس در وضعیت رتروسکال $65/3/0$ ، پلویک $31/0$ ، ساب سکال $2/3/0$ و ایلئوسکال $1/4/0$ گزارش شد که بر این اساس موقعیت آپاندیس در وضعیت رتروسکال شیوع بیشتری دارد.^۹

در مطالعه ما نیز آپاندیس در وضعیت خلفی بیشترین درصد را تشکیل می‌داد که با نتایج مطالعه Wakeley همخوانی دارد. همچنین در مطالعه دیگری نیز که توسط Solanke انجام شد، نتایج نشان داد که موقعیت آپاندیس پلویک در $21/5/0$ ، ایلئوسکال در $27/4/0$ ، رتروسکال در $45/6/0$ و ساب کال در $5/4/0$ وجود دارد. در این بررسی نیز وضعیت رتروسکال بیشترین میزان را دارد.^۹

در پژوهش‌های انجام شده توسط Rahman, Ojeifo, Katzarski و Paul، موقعیت آپاندیس لگنی بیشترین شیوع را داشت.^{۱۱-۱۳} همچنین پژوهش‌های Ajmani, Clegg-Lampthey و همکارانشان شایعترین جایگاه آپاندیس را رتروسکال و لگنی گزارش کردند.^{۱۴} به نظر می‌رسد که فاکتورهای مختلفی از جمله نژاد در تعیین موقعیت آپاندیس تأثیر داشته باشند. از سوی دیگر در پژوهش‌های انجام شده توسط Golalipour در ایران که بیماران بخش جراحی را مورد بررسی قرار دادند و Yabunaka که به بررسی ساینز آپاندیس توسط سونوگرافی پرداخته بودند و همچنین مطالعه Ahmed که ساینز

References

1. McMinn RMH. Last's Anatomy: Regional and Applied, 8th ed. Edinburgh: Churchill Livingstone, 1990.
2. Singh IB, editor. B D Chaurasia's Human Anatomy: Regional and Applied. New Delhi: Indian; 1999. p. 223-5.

3. Schwartz SJ, Shires GT, Spencer FC, Daly JM, Fischer JE, Galloway AC. The appendix. In: Schwartz SI, Shires GT, editors. *Schwartz's Principles of Surgery*. 7th ed. Philadelphia: McGraw-Hill; 1999. p. 1383-5.
4. Sabiston DC, Courtney M. Sabiston's Textbook of Surgery. The Biological Basis of Modern Surgical Practice. 16th ed. Philadelphia, PA: WB Saunders; 2001. p. 918.
5. Wakeley CPG. The Position of the vermiform appendix as ascertained by an analysis of 10,000 cases. *J Anat* 1933;67(Pt 2):277-83.
6. Longo DL, Fauci AS, Kasper DL, Hauser SL, Jameson JL, Loscalzo J, editors. *Harrison's Principles of Internal Medicine*. 18th ed. New York, NY: McGraw-Hill; 2011.
7. Denjalic A, Delic J, Delic-Custendil S, Muminagic S. Variations in position and place of formation of appendix vermiformis found in the course of open appendectomy. *Med Arh* 2009;63(2):100-1.
8. Kumar S. Right-sided low inguinal pain in young women. *R Coll Surg Edinb* 1996;41(2):93-4.
9. Solanke TF. The position, length and content of the vermiform appendix in Nigerians. *Br J Surg* 1970;57(2):100-2.
10. Katzarski M, Gopal Rao UK, Brady K. Blood supply and position of the vermiform appendix in Zambians. *Med J Zambia* 1979;13(2):32-4.
11. Ojeifo JO, Ejiwunmi AB, Iklaki J. The position of the vermiform appendix in Nigerians with a review of the literature. *West Afr J Med* 1989;8(3):198-204.
12. Rahman MM, Khalil M, Rahman H, Mannan S, Sultana SZ, Ahmed S. Anatomical positions of vermiform appendix in Bangladeshi people. *J Bangladesh Soc Physiol* 2006;1:5-9.
13. Paul UK, Naushaba H, Begum T, Alamq M, Alim A, Akther J. Position of vermiform appendix: a postmortem study. *Bangladesh J Anat* 2009;7(1):34-6.
14. Ajmani ML, Ajmani K. The position, length and arterial supply of vermiform appendix. *Anat Anz* 1983;153(4):369-74.
15. Clegg-Lamprey JN, Armah H, Naaeder SB, Adu-Aryee NA. Position and susceptibility to inflammation of vermiform appendix in Accra, Ghana. *East Afr Med J* 2006;83(12):670-3.
16. Golalipour MJ, Arya B, Azarhoosh R, Jahanshahi M. Anatomical variations of vermiform appendix in South-East Caspian Sea (Gorgan, Iran). *J Anat Soc India* 2003;52(2):141-3.
17. Yabunaka K, Katsuda T, Sanada S, Fukutomi T. Sonographic appearance of the normal appendix in adults. *J Ultrasound Med* 2007;26(1):37-43; quiz 45-6.
18. Ahmed I, Asgeirsson KS, Beckingham IJ, Lobo DN. The position of the vermiform appendix at laparoscopy. *Surg Radiol Anat* 2007;29(2):165-8.
19. Bakheit MA, Warille AA. Anomalies of the vermiform appendix and prevalence of acute appendicitis in Khartoum. *East Afr Med J* 1999;76(6):338-40.

Evaluation of the anatomical position of the vermiform appendix in Iranian cadavers in 2013: *brief report*

Abstract

Received: 27 Jan. 2015 Accepted: 17 Feb. 2015 Available online: 10 May 2015

Azadeh Meamarian M.D.¹
Shayesteh Ashrafi Esfahani M.D.¹
Shahrokh Mehrpishch M.D.²
Atoosa Mahdavi Saeedi M.D.³
Kamran Aghakhani M.D.^{1*}

1- Department of Forensic Medicine, Iran University of Medical Sciences, Tehran, Iran.
2- Department of Neonatology, Ghazvin University of Medical Sciences, Ghazvin, Iran.
3- General Surgeon, Tehran, Iran.

Background: The relationship of the base of appendix to the cecum remains constant, whereas the tip can be found in a retrocecal, pelvic, subcecal, preileal, or right pericolic position. These anatomic considerations have significant clinical importance in the context of acute appendicitis. The knowledge about the correct anatomical position of appendix may facilitate in generating an accurate diagnosis of appendicitis as well as assist in achieving a better prognosis and early treatment. The present study aimed to determine the anatomical location of the appendix in Iranian cadavers.

Methods: This descriptive cross-sectional study was conducted on 200 cadavers who were referred to the Forensic Center of Tehran from March to September 2013. The data including age, sex, weight, and appendix length and position were collected and analyzed using SPSS software, version 16 (SPSS, Inc., Chicago, IL, USA).

Results: In the present study, 200 cadavers were evaluated accidentally, of which 173 (86.5%) were males and 26 (13%) were females, and the mean age was 39.96 years±16.31 (SD). The mean wall thickness of the appendix was 9.78 cm±16.31 (SD). The mean appendix length was 9.86 cm±1.79 (SD) in men and 9.30 cm±1.56 (SD) in women. The appendix height was long in 20 cadavers (10%), short in 3 cadavers (1.5%), and moderate in 177 cadavers (88.55%) cadavers. The appendix position was posterior in 120 (60%), ectopic in 32 (16%), and pelvic in 48 (24%) cadavers.

Conclusion: Majority of appendices examined in the present study were positioned at the posterior (Retrocecal) of pelvis. According to different positions of appendices in different populations and different races, the knowledge of appendix position in various populations is necessary for early diagnosis and treatment and fewer complications for related disease.

Keywords: appendectomy, appendix, cross-sectional studies, Iran, treatment outcome.

* Corresponding author: Sattarkhan St., Hazrat Rasoul Akram Hospital, Tehran, Iran.
Tel: +98-21-66551201
E-mail: k_aghakhani@yahoo.com