

## خارج‌سازی جسم خارجی مشکل از داخل برونش به کمک کاتتر فوگارتی (گزارش موردی)

### چکیده

**زمینه و هدف:** برای درآوردن جسم خارجی از تراشه و برونش روش‌های متعددی وجود دارد با این حال موارد غیرممکن نیز دارد که به یک جراحی بزرگ می‌انجامد. آشنایی با روش‌ها و تجربیات گوناگون به پزشک امکان تصمیم‌گیری بهتر می‌دهد. **معرفی بیمار:** کودک ۱۷ ماهه با سابقه آسپیراسیون جسم خارجی و عفونت ریوی طولانی مدت که در برونکوسکوپی جسم گرد و سفتی داشت که با روش‌های متداول خارج نشد و به‌وسیله کاتتر فوگارتی در آورده شد. نتیجه‌گیری: استفاده از کاتتر فوگارتی برای اجسام گرد و سفت که با فورسپس‌های استاندارد قابل خارج کردن نیستند، می‌تواند کمک‌کننده باشد.

**کلمات کلیدی:** جسم خارجی تراشه و برونش، کاتتر فوگارتی

شهریار اربابی<sup>۱\*</sup>، بهار اشجعی<sup>۲</sup>،

ستاره ممیشی<sup>۳</sup>

۱- گروه بیهوشی

۲- گروه جراحی

۳- گروه کودکان

دانشگاه علوم پزشکی تهران بیمارستان مرکز طبی کودکان

\*نویسنده مسئول، نشانی: تهران انتهای بلوار کشاورز

بیمارستان مرکز طبی کودکان، تلفن: ۰۹۱۲-۱۳۸۹۵۳۶

email: sharbabi@sina.tums.ac.ir

### مقدمه

درمان قرار گرفت ولی برونکوسکوپی نشده بود. از یک ماه قبل از مراجعه مجدداً دچار خس‌خس سینه و تنگی نفس توام با سرفه‌های شدید شد که گهگاه با کبودی نیز همراه بوده است. در سمع ریه خشونت صدای دو طرفه منتشر در هر دو سمت داشت و در قسمت میانی راست ویزینگ شنیده می‌شد. در گرافی ریه کناره چپ قلب محو بوده و پنومونی لوب لینگولا و پارا هیلر راست گزارش شده بود (شکل ۱). بیمار با تشخیص پنومونی ناشی از آسپیراسیون جسم خارجی کاندید برونکوسکوپی شد. پس از القا بیهوشی به روش استنشاقی و رسیدن بیمار به عمق کافی بیهوشی برونکوسکوپی به وسیله یک برونکوسکوپ Storz (Storz Medical GmbH) به طول ۳۰ سانتیمتر و به قطر چهار میلیمتر انجام گردید. در انتهای برونکوس راست جسم خارجی گرد و براق به رنگ روشن دیده می‌شد که در وسط آن یک سوراخ وجود داشت که با توجه به شکل ظاهری مانند یک دانه تسبیح یا یک دانه زیتنی بود. برای خارج کردن آن از انواع فورسپس‌های جسم خارجی استاندارد استفاده شد ولی علی‌رغم تلاش‌های مکرر به دام انداختن آن امکان‌پذیر نبود. ساکشن جسم خارجی با استفاده از نلاتونی که انتهای آن بریده شده بود نیز موفقیت‌آمیز نبود. با توجه به وجود مجرای مرکزی درون جسم

آسپیراسیون جسم خارجی (foreign body aspiration) یکی از مشکلات و اورژانس‌های شایع شیرخواران و اطفال می‌باشد که طیف آن از سرفه و اسپاسم شدید تا خفگی متنوع است<sup>۱</sup>. درمان فوری خفگی روش‌های استاندارد خود را شامل می‌شود ولی درمان عوارض غیر حاد آن بسیار متنوع می‌باشد. علی‌رغم وجود انواع برونکوسکوپ و فورسپس جسم خارجی و برونکوسکوپ Hopkins، خارج کردن اجسام کروی و گرد از معضلات درمان این بیماران به حساب می‌آید که در بسیاری موارد چاره‌ای جز توراکتومی باقی نمی‌گذارد. آشنایی با تجربیات و روش‌های کمیاب موجب می‌شود پزشک در شرایط حاد بتواند سریعتر و صحیح‌تر به ارزیابی و تصمیم‌گیری بپردازد<sup>۲</sup>. در این گزارش سعی بر آن است تا استفاده از کاتتر فوگارتی برای خارج نمودن جسم‌های خارجی گرد و سفت که با فورسپس‌های معمولی امکان‌پذیر نیست شرح داده شود و به عوارض احتمالی نیز اشاره شود.

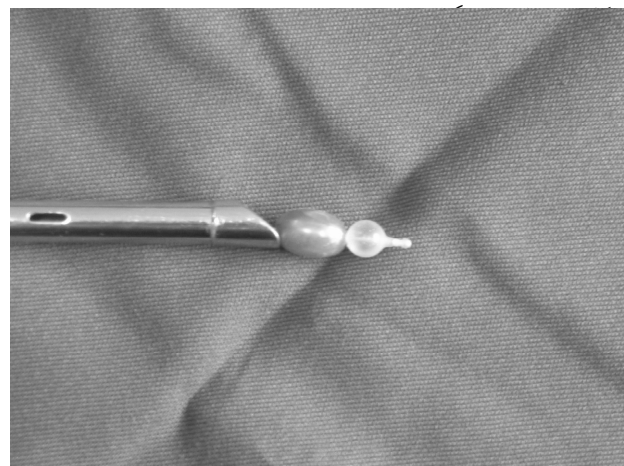
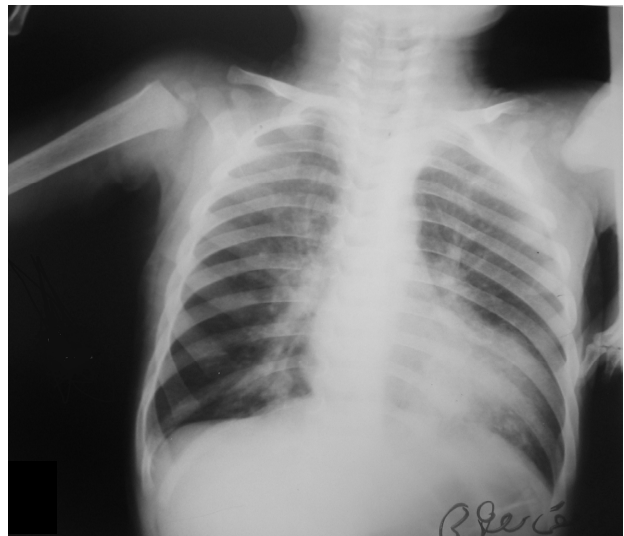
### معرفی بیمار

بیمار پسر بچه ۱۷ ماهه‌ای بود که شش ماه قبل به‌دلیل آسپیراسیون جسم خارجی مراجعه پزشکی داشته که در بررسی‌های به‌عمل آمده بر اساس گرافی قفسه صدی با تشخیص پنومونی تحت

حاصل گردد. بیمار یک شب در بخش مراقبت ویژه اطفال تحت نظر قرار گرفت و پس از رفع علائم عفونت ریوی و گرافی قفسه صدری کنترل با حال عمومی رضایتبخش از بیمارستان مرخص گردید.

### بحث

در این گزارش یک مورد موفق استفاده از کاتتر فوگارتی برای خارج کردن جسم خارجی برونکیال در خردسال‌ترین بیماری که تاکنون مورد انجام گرفته است معرفی می‌شود. آسپیراسیون جسم خارجی از علل مهم مرگ و عوارض در دوران شیرخوارگی و خردسالی به شمار می‌رود. علائم اولیه جسم خارجی در تراشه و برونش می‌تواند بسیار پر سر و صدا باشد با این حال در بسیاری از موارد به فراموشی سپرده می‌شود. آسپیراسیون فوراً موجب سرفه و اسپاسم شدید می‌شود اگر جسم خارجی آنقدر کوچک باشد که موجب انسداد کامل راه‌های هوایی اصلی نشود و در لحظات اولیه به سیانوز و مرگ نیانجامد و رستپورهای راه هوایی به سرعت به وجود این جسم خارجی عادت می‌کنند. و پس از آن علائم ثانویه بروز می‌کنند که اگر از مواد آلی باشند در مدت کوتاهی باعث بروز پنومونی می‌شود و چنانچه پلاستیکی یا فلزی باشند حتی ممکن است تا سالها بدون علائم و فقط با یک ویز یک طرفه بمانند.<sup>۱-۳</sup> بیمار مورد بحث یک دانه تزینی شبیه به مروارید را آسپیره کرده بود که اگرچه والدین آن را به خاطر می‌آوردند ولی به دلیل رفع علائم پنومونی اولیه حتی پزشکان معالج نیز بر انجام برونکوسکپی اصرار نکرده بودند. جسم خارجی مورد بحث به دلیل داشتن مجرا داخلی موجب انسداد کامل راه هوایی دیستال به خود نشده بود و علی‌رغم وجود پنومونی، موجب آتلکتازی نشده بود. اگر چه در کودکان تا ۱۵ سالگی زاویه برونش‌های اصلی راست و چپ مساوی است و شانس ورود جسم خارجی تا سن شش سالگی برای هر دو طرف مساوی است ولی تا سن چهار سالگی قطر برونش اصلی راست به‌طور قابل توجهی از سمت چپ بیشتر است<sup>۴</sup> به نظر می‌رسد در مورد بیمار مورد بحث همین عامل (اندازه دانه تزینی) موجب شده است که دانه تزینی به سمت برونش اصلی راست برود به‌صورت طولی در آن قرار گیرد و مجرای مرکزی آن در امتداد با مجرای برونش قرار گیرد و احتمالاً حتی در آن جایجا شود و علائم متغیری را در لوب‌های مختلف ریه ایجاد کند و در هر دو ریه پنومونی ایجاد کند.<sup>۵</sup> شکل بیضوی و اندازه



شکل - ۲: نحوه قرارگیری جسم خارجی بین بالن کاتتر فوگارتی و سر برونکوسکپ

خارجی برای خروج آن از کاتتر Fogarty اندازه سه French سبز رنگ از شرکت Perouse (Perouse Laboratory) استفاده شد. ابتدا با عبور کاتتر فوگارتی از کنار جسم خارجی و باد کردن بالن آن جسم خارجی به داخل تراشه آورده شد سپس با چند تلاش دیگر کاتتر فوگارتی از سوراخ میانی عبور داده شد بالن آن با ۰/۱ میلی‌لیتر آب مقطر پر شد و سپس کاتتر و برونکوسکپ همزمان به‌طور واحد به عقب کشیده شدند و جسم خارجی که یک دانه تزینی بود (شبیه به یک مروارید و یا دانه تسبیح بیضوی Elliptical به طول ۱۰ میلی‌متر و حداکثر قطر ۵ میلی‌متر) بین نوک برونکوسکپ و بالن کاتتر فوگارتی گیر کرده و بیرون آمد (شکل ۲). بیمار مجدداً تحت برونکوسکوپ قرار گرفت تا از عدم وجود باقیمانده یا جسم خارجی دیگر اعتماد

امکان تهویه کافی از اطراف و همچنین مجرای میانی وجود داشت به طوری که در طی انجام این اقدامات هیچگاه بیمار دچار کاهش در اشباع اکسیژن شریانی نشد و در صورت بروز چنین اتفاقی معمولاً توصیه می‌شود جسم خارجی مجدد به عقب و به داخل یکی از برونش‌ها رانده شود.<sup>۹-۱۲</sup> در هنگام عبور از تارهای صوتی نیز با مشکلی مواجه نشدیم که علت آن می‌تواند تجویز پیش داری مناسب جهت کاهش ترشحات و ادم ناشی از دستکاری مکرر باشد،<sup>۱۳،۱۴</sup> در صورت بروز این مشکل توصیه می‌شود با تجویز شل‌کننده عضلانی کوتاه اثر شرایط مناسبی ایجاد شود تا جسم خارجی از میان طناب‌های صوتی عبور کند. به نظر می‌رسد اقدام به توراکتومی باید برای مواردی انجام شود که استفاده از کاتتر برای آن میسر نیست و یا به دلیل تشخیص دیررس و عفونت طولانی مدت ریه منجر به ایجاد فیستول شده باشد.<sup>۱۵-۱۸</sup> نکته مهم دیگر استفاده از کاتتر با اندازه مناسب می‌باشد که برای کودکان کمتر از ۴ سال کاتتر شماره سه و برای سنین بیشتر از کاتتر شماره چهار استفاده شود زیرا اندازه بالن کاتتر فوگارتی خود می‌تواند عاملی برای گیر کردن در داخل برونش، انسداد کامل تراشه یا عدم امکان عبور از میان طناب‌های صوتی باشد. ضمن آنکه پزشک معالج باید از حداکثر حجم مایع که مجاز است به داخل کاتتر تزریق کند مطلع باشد (۰/۲ میلی‌لیتر برای کاتتر ۳ و ۰/۳ برای کاتتر ۴) مواردی از آسیب به برونش و یا پاره شده بالن کاتتر گزارش شده است.<sup>۱۹</sup> این عمل با Basket اورولوژی که برای درآوردن سنگ مورد استفاده قرار می‌گیرد نیز انجام شده است.<sup>۲۰</sup> تغییر وضعیت بیمار جهت جلوگیری از تغییر محل جسم خارجی در مواردی مورد استفاده قرار گرفته است.<sup>۱۹ و ۱۸</sup>

این دانه زینتی موجب شد تلاش‌های اولیه با فورسپس‌های استاندارد که طول بازوهای گیرنده آنها حدود پنج میلی‌متر می‌باشد ناموفق بماند در چنین مواردی حتی استفاده از فورسپس‌های Hopkins که امکان دید مستقیم و بزرگنمایی را نیز فراهم می‌آورد تضمین‌کننده موفقیت نمی‌باشد. استفاده از نلاتون متصل به ساکشن نیز به دلیل وجود مجرای مرکزی مانع از چسبیدن کامل نوک نلاتون به بدنه دانه شده و مانع از جابجا شدن دانه تریینی می‌شد. از کاتتر فوگارتی برای اولین بار در سال ۱۹۶۸ استفاده شده<sup>۷</sup> و تاکنون در موارد بسیار کمی مورد استفاده موفق قرار گرفته است و قبل از بیمار ما کم‌سن‌ترین بیماری که با این روش مورد معالجه قرار گرفته کودک ۱۲ ساله‌ای بوده است که جسم خارجی او با روش مذکور ابتدا ثابت نگهداشته شده<sup>۸</sup> و سپس با انجام توراکتومی بیرون آورده شد. بنابراین بیمار ما کم‌سن‌ترین بیماری است که تاکنون به این روش مورد درمان قرار گرفته است ضمن آن که بدون اقدام به توراکتومی جسم خارجی به خارج از برونش و تراشه هدایت شده است. در بیماران قبلی دو نکته موجب شده پزشکان به روش‌های تهاجمی‌تر روی بیاورند اول آن که انتقال جسم خارجی به تراشه می‌توانست با انسداد کامل تراشه و ممانعت از تهویه کافی همراه باشد که در صورت بروز می‌تواند به هیپوکسی بیمار و عوارض مغزی منجر شود. مشکل بعدی آنست که به دلیل لارنگوسکپی و برونکوسکپی راه هوایی شامل طناب‌های صوتی و مدخل گلوت می‌تواند دچار ادم شوند و امکان عبور جسم خارجی از میان آنها مقدور نباشد. خوشبختانه ما در ابتدا توانستیم جسم خارجی مذکور را به سمت تراشه به بالاتر از کارینا هدایت کنیم در داخل تراشه نیز جسم خارجی به صورت طولی قرار گرفت و

method	Year	نویسنده
با استفاده از فوگارتی جسم خارجی که یک تپله شیشه‌ای بوده از برونش بیمار ۵۰ ساله خارج شده است	۱۹۷۷	<sup>۷</sup> Hunsicker
با استفاده از فوگارتی جسم خارجی در برونش بیمار ۱۲ ساله نگهداشته شده و سپس با توراکتومی خارج شده است	۱۹۹۸	<sup>۸</sup> Good
با استفاده از فوگارتی جسم خارجی که یک دانه تسبیح بوده از برونش بیمار ۲۴ ساله خارج شده است.	۱۹۷۶	<sup>۹</sup> Saylam
با استفاده از فوگارتی جسم خارجی که دانه گرد و سفت بوده خارج شده است	۱۹۸۲	<sup>۱۰</sup> Kosloske AM-
در حین استفاده از فوگارتی برای درآوردن جسم خارجی کاتتر فوگارتی پاره شده و خود مانند جسم خارجی طی عملیاتی خارج شده است	۱۹۸۱	<sup>۱۱</sup> Carpenter RJ
در حین استفاده از فوگارتی برای درآوردن جسم خارجی، جسم خارجی داخل تراشه رها شده است	۲۰۰۰	Dilip

## References

1. Rovin JD, Rodgers BM. Pediatric foreign body aspiration. *Pediatr Rev* 2000; 21: 86-90.
2. Skoulakis CE, Doxas PG, Papadakis CE, Proimos E, Christodoulou P, Bizakis JG, et al. Bronchoscopy for foreign body removal in children. A review and analysis of 210 cases. *Int J Pediatr Otorhinolaryngol* 2000; 53: 143-8.
3. Babin E, Sigston E, Bigeon JY, Doppia MA, Edy E. How we do it: management of tracheobronchial foreign bodies in children. *Clin Otolaryngol Allied Sci* 2004; 29: 750-3.
4. Cleveland RH. Symmetry of bronchial angles in children. *Radiology* 1979; 133: 89-93.
5. Tan GM, Tan-Kendrick AP. Bronchial diameters in children: use of the Fogarty catheter for lung isolation in children. *Anaesth Intensive Care* 2002; 30: 615-8.
6. Singhal P, Sonkhya N, Srivastava SP. Migrating foreign body in the bronchus. *Int J Pediatr Otorhinolaryngol* 2003; 67: 1123-6.
7. Hunsicker RC, Gartner WS Jr. Fogarty catheter technique for removal of endobronchial foreign body. *Arch Otolaryngol* 1977; 103: 103-4.
8. Good GM, Deutsch ES. Method for removing endobronchial beads. *Ann Otol Rhinol Laryngol* 1998; 107: 291-2.
9. Saylam A, Yener A, Tanriverdi B, Aytaç A. Fogarty balloon catheter: a technical aid in the removal of tracheo-bronchial foreign bodies. *Turk J Pediatr* 1976; 18: 107-9.
10. Kosloske AM. The Fogarty balloon technique for the removal of foreign bodies from the tracheobronchial tree. *Surg Gynecol Obstet* 1982; 155: 72-3.
11. Carpenter RJ 3rd, Snyder GG 3rd. A complication in the use of a Fogarty catheter for foreign body removal during bronchoscopic management. *Otolaryngol Head Neck Surg* 1981; 89: 998-1000.
12. Kosloske AM. Tracheobronchial foreign bodies in children: back to the bronchoscope and a balloon. *Pediatrics* 1980; 66: 321-3.
13. Hirai T, Yamanaka A, Fujimoto T, Shiraishi M, Fukuoka T. Bronchoscopic removal of bronchial foreign bodies through the laryngeal mask airway in pediatric patients. *Jpn J Thorac Cardiovasc Surg* 1999; 47: 190-2.
14. Kumar S, Saxena AK, Kumar M, Rautela RS, Gupta N, Goyal A. Anesthetic management during bronchoscopic removal of a unique, friable foreign body. *Anesth Analg* 2006; 103: 1596-7.
15. Litman RS, Ponnuri J, Trogan I. Anesthesia for tracheal or bronchial foreign body removal in children: an analysis of ninety-four cases. *Anesth Analg* 2000; 91: 1389-91.
16. Farrell PT. Rigid bronchoscopy for foreign body removal: anaesthesia and ventilation. *Paediatr Anaesth* 2004; 14: 84-9.
17. Pawar DK. Dislodgement of bronchial foreign body during retrieval in children. *Paediatr Anaesth* 2000; 10: 333-5.
18. Ramírez-Figueroa JL, Gochicoa-Rangel LG, Ramírez-San Juan DH, Vargas MH. Foreign body removal by flexible fiberoptic bronchoscopy in infants and children. *Pediatr Pulmonol* 2005; 40: 392-7.
19. Treen DC Jr, Falterman KW, Arensman RM. Complications of the Fogarty catheter technique for removal of endobronchial foreign bodies. *J Pediatr Surg* 1989; 24: 613-5.
20. Surgical Basket for Kidney Stones Used for Clearing Pediatric Upper Airway Obstructions. 2005 29 May. Available from: [http://www.medicalnewstoday.com].

## Fogarty catheter for a difficult bronchial foreign body removal: (case report)

### Abstract

Arbabi SH.<sup>1\*</sup>  
Ashjaei B.<sup>2</sup>  
Mamishi S.<sup>3</sup>

1- Department of  
Anesthesiology  
2- Department Pediatric  
Surgery  
3- Department of Pediatrics

Tehran University of Medical  
Sciences, Children's Medical  
Center.

**Background:** There are many methods for removal of tracheobronchial foreign bodies but there are many situations where removal of a foreign body seems impossible and may require a major surgical procedure. Familiarity with each method improves physician decision making.

**Case:** A 17 months old baby with a history of foreign body aspiration suffered from long term pneumonia. There was a round shape foreign body in bronchoscopic view that could not be removed with standard methods, but was removed by application of Fogarty catheter

**Conclusion:** Removal of round, spherical foreign bodies may be performed by Fogarty Catheter preventing surgical intervention.

**Key words:** Endobronchial, foreign bodies, fogarty catheter,

\* Corresponding author: Keshavarz  
Blvd., Tehran.  
Tel: 09121389536  
email: sharbabi@sina.tums.ac.ir