

تصویربرداری با MRI تا چه حد می‌تواند پاسخ به درمان کمورادیاسیون نئوآدجونت را در تومورهای موضعی پیشرفته رکتوم پیش‌گویی کند؟

چکیده

دریافت: ۱۳۹۴/۰۳/۰۴ پذیرش: ۱۳۹۴/۰۷/۱۳ آنلاین: ۱۳۹۴/۰۹/۲۰

زمینه و هدف: هدف از این مطالعه بررسی میزان تطابق یافته‌های حاصل از MRI پس از کمورادیاسیون در کانسر موضعی پیشرفته رکتوم با یافته‌های حاصل از بررسی بافت‌شناسی نمونه جراحی است.

روش بررسی: در این بررسی آینده‌نگر ۶۳ بیمار مبتلا به کانسر موضعی پیشرفته رکتوم که از مهر ۱۳۹۰ تا مهر ۱۳۹۲ به انستیتو کانسر بیمارستان امام‌خیمینی (ره) ارجاع شده بودند، پس از دریافت رضایت‌نامه کتبی تحت کمورادیاسیون نئوآدجونت قرار گرفتند. پیش از درمان کمورادیاسیون مرحله‌بندی (Staging) تومور (T) و لنف‌نود (N) توسط یک رادیولوژیست مجرب بر اساس تصاویر MRI انجام شد و پس از کمورادیاسیون به بیماران توصیه شد بار دیگر MRI را انجام دهند. سپس بیماران تحت عمل جراحی قرار گرفتند. یافته‌های MRI پس از کمورادیاسیون با یافته‌های حاصل از بررسی آسیب‌شناسی پس از جراحی توسط رادیولوژیست مورد مقایسه قرار گرفت. کاهش مرحله سرطان به شکل حداقل یک مرحله کاهش در T یا N در پاتولوژی پس از عمل نسبت به MRI پیش از عمل به شرط عدم پیشرفت تومور تعریف شد.

یافته‌ها: در این بررسی ۳۲ نفر از بیماران دچار کاهش مرحله تومور و ۳۶ نفر دچار کاهش مرحله لنف‌نود شدند.

نتیجه‌گیری: با مقایسه تصاویر MRI پس از کمورادیاسیون و گزارش پاتولوژی پس از جراحی دقت MRI در مرحله‌بندی تومور رکتوم پس از انجام کمورادیاسیون ۵۵/۵٪ بوده است. از مورفولوژی لنف‌نود برای تشخیص درگیری آن استفاده شده و دقت MRI در تشخیص آن ۴۲/۸٪ بوده است. دقت MRI در هر دو مورد تا حدودی کمتر از مطالعات پیشین بود.

کلمات کلیدی: مطالعه آینده‌نگر، پاتولوژی، مرحله‌بندی تومور، گرید تومور، کانسر رکتوم، MRI، کمورادیاسیون.

افسانه علی‌خاصی^۱
منیر سادات میرایی آشتیانی*^۲
فرشید فرهان^۲
مهدی عقیلی^۲
محمد صادق فاضلی^۳
محمد بابایی^۲
افسانه مداح صفایی^۲
پیمان حداد^۲

۱- گروه رادیولوژی، دانشگاه علوم پزشکی تهران، تهران، ایران.

۲- گروه رادیوتراپی انکولوژی، دانشگاه علوم پزشکی تهران، تهران، ایران.

۳- گروه جراحی کولورکتال، دانشگاه علوم پزشکی تهران، تهران، ایران.

* نویسنده مسئول: تهران، انتهای بلوار کشاورز، انستیتو کانسر، بیمارستان امام‌خیمینی، بخش رادیوتراپی
تلفن: ۰۲۱-۶۱۱۹۲۰۵۵
E-mail: mo.miraie@gmail.com

مقدمه

و کاهش عود موضعی را در پی داشته باشد.^۱ بررسی داده‌های ثبت شده درباره کارسینوم کولورکتال در ارلانگن (Erlanger Registry of Colorectal Carcinoma, ERCC) نشان داده است که پیش‌آگهی بیماران با گسترش تومور به کمتر یا بیشتر از ۵ mm از حد خارجی لایه عضله مخاطی متفاوت است.^۲ Shirogou و همکارانش گسترش مزورکتال (Distance Mesorectal Extension, DME) ۴mm را به‌عنوان نقطه برش (Cut off point) مشخص کرده‌اند، که بیشترین اثر

جراحی کامل مزورکتوم (Total Mesorectal Excision, TME) اساس درمان سرطان پیشرفته رکتوم (LARC) است. کمورادیاسیون (CRT) نئوآدجونت می‌تواند منافعی چون پاسخ کامل در پاتولوژی (Pathologic Complete Response, PCR)، تنزل مرحله بیماری (Stage)، امکان انجام جراحی حفظ اسفنکتر (Sphincter Saving Surgery, SSS)

متأانیلیز اخیر نشان داده است که MRI می‌تواند وسیله‌ای دقیق در پیش‌گویی پاسخ پس از کمورادیاسیون پیش از جراحی باشد و نوع سه تسلا را پیشنهاد کرده است.^{۱۱}

در این پژوهش دقت MRI در بررسی مرحله بیماری پس از کمورادیاسیون را مورد بررسی قرار دادیم. این امر با مقایسه نتایج MRI با گزارش آسیب‌شناسی انجام گرفت.

روش بررسی

این مطالعه آینده‌نگر روی ۶۳ بیمار مبتلا به کارسینوم پیشرفته رکتوم انجام شد که طی دو سال از مهر ۱۳۹۰ تا ۱۳۹۲ به درمانگاه رادیوتراپی-انکولوژی انستیتو کانسر بیمارستان امام‌خمينی (ره) مراجعه کردند. مطالعه توسط کمیته اخلاق پزشکی دانشکده پزشکی دانشگاه علوم پزشکی تهران تایید و از تمامی بیماران پیش از ورود به مطالعه رضایت‌نامه کتبی دریافت شد.

معیارهای ورود به مطالعه شامل این موارد بودند: قرارگرفتن تومور در محدوده ۱۵ cm از لبه آنال، عمق نفوذ تومور در حد چربی دور رکتوم (cT3-4) یا وجود درگیری لنفاوی (N+)، سن ۸۰ سال به پایین، وضعیت سلامت عمومی (Performance status, PS) با معیار WHO در حد صفر تا دو،^{۱۲} CBC طبیعی، تست‌های عملکرد کبد و کلیه طبیعی، عدم انجام هرگونه اقدام درمانی پیشین برای این بیماری. تمام بیمارانی که طی این مدت مراجعه کرده و معیارهای ورود و رضایت به شرکت در این بررسی را نیز داشتند وارد مطالعه شدند. سپس بیماران درمان کمورادیاسیون را دریافت کردند که شامل ۴۶-۴۵، در ۲۳ تا ۲۵ جلسه، با فوتون ۱۸-۱۰، رادیوتراپی خارجی به تومور و نواحی لوکورژینال شامل غدد لنفاوی ایلپاک داخلی و پره‌ساکرال با بوسست تا حداکثر دوز ۵۰/۴ Gy به تومور، و همزمان کپسیتابین ۸۲۵ mg/sqm دو بار در روز با یا بدون آگزالنی پلاتین هفتگی ۶۰ mg/sqm تا حداکثر پنج یا شش سیکل بود. به بیماران پیشنهاد شد شش تا هشت هفته پس از خاتمه کمورادیاسیون تحت عمل جراحی قرار گیرند.

تمام بیماران پیش از کمورادیاسیون MRI از لگن را انجام دادند. از این MRI جهت مرحله‌بندی تومور و لنف‌نود در تمام بیماران استفاده و به آنها توصیه شد یک MRI لگنی پیش از عمل نیز انجام

را بر بقای عاری از عود (Recurrence free survival) داشته است (P=۰/۰۰۳). شانس متاستاز دوردست در مارژین $\geq 4 \text{ mm}$ ، ۱/۶۷٪ بیشتر بوده است (P=۰/۰۰۱) ولی این امر با شانس عود منطقه‌ای ارتباط نداشته است.^۳

اکنون دیگر MRI با استفاده از کویل داخل رکتوم (Endorectal coil) روش تصویربرداری برتر برای تعیین مرحله کانسر رکتوم نمی‌باشد، زیرا قرار دادن مارپیچ در تومورهای بالای رکتوم یا موارد تنگی رکتوم ناشی از تومور مشکل است. همچنین به دلیل کوچک بودن منطقه دید مناطق دور از مارپیچ به خوبی قابل بررسی نیست، بلکه Phased array MRI بدون کویل روش برتر می‌باشد. تهیه تصویر در حالی که بیمار به پشت دراز کشیده است و بدون نیاز به آماده‌سازی روده از پیش و استفاده از مواد اسپاسمولیتیک امکان دارد.^۴ انجام MRI به این روش لبه حلقوی برداشت (Circumferential resection margin, CRM) را با دقت بیشتری مشخص می‌کند و می‌توان با استفاده از آن بیماران در معرض خطر بیشتر برای عود را که از رادیوتراپی پیش از جراحی یا جراحی یا هر دو سود می‌برند مشخص کرد.^۵ پس از درمان کمورادیاسیون نیز با استفاده از MRI می‌توان روش جراحی مناسب را انتخاب و پیش‌آگهی بیماران را نیز تخمین زد.^۶

اگر بتوانیم پیش از جراحی بیمارانی را که خوب به درمان پاسخ داده‌اند مشخص کنیم شاید بتوانیم جراحی محدودتر از TME را برای آنها در نظر بگیریم. بررسی‌ها نشان می‌دهند که استفاده از MRI برای این کار با خطا همراه است.^{۷-۹} بر پایه یک بررسی، بین MRI پس از درمان کمورادیاسیون و مرحله‌بندی پاتولوژیک تطابق ضعیف و در اکثر موارد مرحله بیماری بیش از آنچه بوده است تخمین زده شده است. دلیل این امر شاید ناشی از عدم توانایی آن در افتراق کامل فیروز از سلول زنده تومور باشد.^۵

جایگزینی تومور با موسین هم دقت را کاهش می‌دهد.^{۱۰} وجود موسین در تومور باعث می‌شود که در فاز TI تومور سیگنال متوسط به بالا داشته باشد که پس از کمورادیاسیون کمتر دچار تغییر شود.^۷ البته باقی ماندن سلول تومورال در زیر ساختار نرمال جدار پس از کمورادیاسیون می‌تواند سبب کم تخمین زدن مرحله بیماری شود.^۸ از بین یافته‌های حاصل از MRI آنچه بیشتر با شواهد حاصل از جراحی مرتبط بوده است. پیش‌گویی برای CRM می‌باشد.^۷ یک

باقی مانده ضروری بود. فیروز سیگنال پایین و لبه نامنظم تری نسبت به تومور دارد ولی تومور به شکل لبه فشارنده یا ندولر در محل تومور قبلی دیده می‌شود.

داده‌های پاتولوژی مربوط به مرحله تومور و لنف‌نود بر اساس کمیته الحاقی امریکایی سرطان (American Joint Committee on Cancer)، کیفیت جراحی مزورکتوم (بر اساس Quirke با مقیاس خوب، متوسط یا ضعیف)^۴، درجه تمایز تومور (Grade) و مارژین‌های دیستال و پروگزیمال ثبت گردید. لبه برداشت حلقوی رکتوم در گزارش آسیب‌شناسی وقتی که خارجی‌ترین قسمت تومور یا لنف‌نود بزرگ شده یا ضایعه تومورال خارج از جدار بیش از یک میلی‌متر با لبه مزورکتال فاصله داشت پاک در نظر گرفته شد. درجه پسرفت تومور (Tumor Regression Grade, TRG) در چهار سطح و بر اساس کالج پاتولوژیست‌های امریکا (College of American Pathologists, CAP) مشخص گردید.

TRG بر اساس CAP بدین صورت تعریف شد: درجه صفر یا پاسخ کامل پاتولوژیک (Pathologic Response Complete (PCR) به صورت عدم وجود سلول زنده سرطانی، درجه یک یا پاسخ متوسط به معنای سلول‌های منفرد، درجه دو یا حداقل پاسخ به معنای افزایش حجم سرطان با فیروز و درجه سه یا پاسخ ضعیف به معنای افزایش فیروز همراه با باقی مانده سرطان.

تنزل مرحله سرطان با حداقل یک مرحله کاهش در T یا N در پاتولوژی پس از عمل نسبت به MRI پیش از عمل و به شرط عدم پیشرفت تومور مشخص گردید.

مرحله تومور و لنف‌نود و نیز لبه برداشت حلقوی در MRI پس از درمان با نتایج پاتولوژی با استفاده از kappa weighted linear statistics مورد مقایسه قرار گرفت. آنالیز آماری با SPSS software, version 20 (SPSS, Inc., Chicago, IL, USA) انجام شد.

یافته‌ها

از ۶۳ بیماری که وارد مطالعه شدند، تصویربرداری MRI انجام شد. سپس تحت کمورادیاسیون نئوآدجوانت قرار گرفتند. تحمل بیماران با دوز ۴۶ تا ۵۰/۴ گری به همراه کموتراپی همزمان خوب بود. جدول ۱ ویژگی‌های عمومی بیماران را نشان می‌دهد. متوسط فاصله

دهند، ولی این بررسی اجباری نبود. MRI با استفاده از دستگاه ۱/۵ تسلا Avante با Pelvic phased-array coil بدون کویل داخل رکتوم انجام شد. پیش از تصویربرداری از مواد مسهل استفاده نشد. تصویر در حالت سوپاین از بیماران تهیه می‌شد. ابتدا محل تومور مشخص و سپس تصاویر اکسیال و کورونال و ساژیتال در سکانس‌های T1 و T2 تهیه گردید. سطح مقطع برای تهیه تصاویر اکسیال عمود بر محور طولی رکتوم بود.

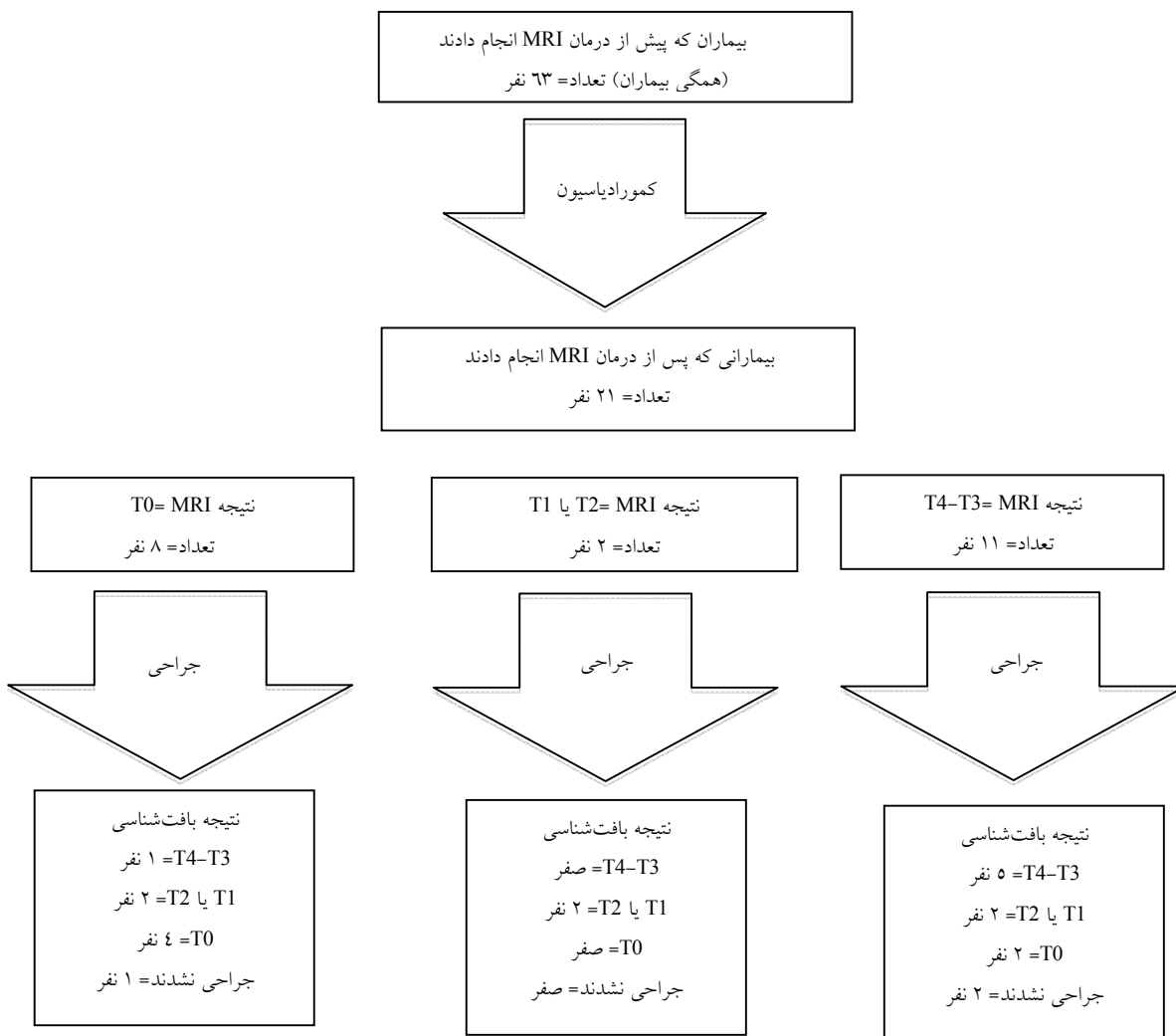
از سطح پروموتوری ساکروم تا لبه آنال در فیلد تصویربرداری قرار گرفت و فاصله بین برش‌ها ۳ mm بود. تصاویر MRI بدون آگاهی از نتایج پاتولوژی توسط یک رادیولوژیست زبردست مورد بررسی قرار گرفتند و در فرم‌های استاندارد گزارش شدند.

متغیرها: در MRI تمام داده‌ها در مورد کیفیت تصاویر شامل، شکل تومور (زخمی یا اولسراتیو، حلقوی یا آنولر، پولیپوید) لبه تومور (غیرمهاجم فشارنده ارتشاحی خراشنده) موسینوس بودن تومور و تهاجم آن به وریدهای خارج از جدار روده گزارش شدند. همچنین مرحله سرطان از نظر عمق (T) و لنف‌نود (N) بر اساس کاردستور جامعه اروپایی مدیکال انکولوژی (European Society of Medical Oncology, ESMO)^{۱۳} توصیف شد.

بر پایه این کاردستور T0 به معنای عدم مشاهده تومور، T1 نشان دهنده تهاجم تومور با سیگنال متوسط به زیر مخاط و T2 تهاجم به Muscularis propria (MP) است. T3 تهاجم تومور را به فراتر از MP نشان می‌دهد (شامل، T3a<5mm, T3b=1-5mm, T3c=5-15 mm, T3d>15 mm). T4a تهاجم تومور را به پریتون و T4b تهاجم تومور را به اعضای مجاور نشان می‌دهد.

مرحله لنف‌نود در حالت N0 به معنی عدم مشاهده لنف‌نود یا وجود لنف‌نود با لبه صاف و سیگنال هوموژن است. N1 نشان‌دهنده وجود یک تا سه لنف‌نود با سیگنال مختلط یا لبه نامنظم یا تومورال است و N2 به معنی وجود چهار لنف‌نود با سیگنال مختلط یا لبه نامنظم یا تومورال است. در صورتی که خارجی‌ترین قسمت تومور یا لنف‌نود بزرگ شده یا ضایعه تومورال خارج از جدار بیش از پنج میلی‌متر با لبه مزورکتال فاصله داشت پاک در نظر گرفته شد. وجود ضایعات اقماری، غدد لنفاوی مشکوک در لگن، درگیری اسفنکتر فاصله تومور از لبه مقعد و طول تومور ثبت گردید.

مقایسه MRI پیش و پس از درمان برای افتراق فیروز از تومور فعال



شکل ۱: بیماران شرکت‌کننده در این مطالعه

غیرقابل جراحی تشخیص داده شدند و پنج بیمار جراحی را نپذیرفتند، که یکی از آنها در کولونوسکوپی‌های یک و سه ماه پس از اتمام رادیوتراپی تومور قابل تشخیصی نداشت و هر دو بار در نمونه‌برداری پاسخ کامل در پاتولوژی (PCR) داشت. ما داده‌های مربوط به یک بیمار را نیز از دست دادیم. بنابراین در نهایت داده‌های هیستوپاتولوژیک ۵۲ بیمار را در اختیار داشتیم که در جدول ۲ آمده است. کل تعداد لنف‌نودهای درگیر بر داشته شده ۳۷ عدد بود. تمام بیماران

بین MRI پیش از شروع درمان تا آغاز درمان ۵۸/۱۲ روز (حداکثر ۶۴ روز) متوسط فاصله خاتمه کمورادیاسیون تا MRI پس از آن ۴۳/۴ روز (هشت تا ۱۲۰ روز) بود. در نهایت ۵۳ بیمار تحت اکسزیون کامل مزورکتوم (TME) قرار گرفتند که همگی به شکل برداشت قدامی تحتانی (Low Anterior Resection, LAR) بود. دو بیمار دچار متاستاز دوردست شدند، دو بیمار پیشرفت موضعی داشتند و غیرقابل جراحی شدند، دو بیمار به دلایل طبی

جدول ۱: ویژگی‌های بیماران هنگام ورود به مطالعه

ویژگی‌های بیماران هنگام ورود به مطالعه	
سن (سال)	متوسط ۹۲/۵۶
دامنه	۲۷-۸۰
جنس	زن ۲۰ (۳۱/۷٪) مرد ۴۳ (۶۸/۳٪)
وضعیت عملکردی (WHO)	صفر ۴۹ (۷۷/۸٪) ۱-۲ ۱۴ (۲۲/۲٪)
CEA	متوسط ۴/۹۰ دامنه ۰/۴۴ تا ۴۵
مرحله تومور بر اساس MRI	T2 ۵ (نفر) T3a ۳ T3b ۱۹ T3c ۲۵ T3d ۵ T3 ۲ T4a ۲ T4b ۲
مرحله لنفی بر اساس MRI	N0 ۷ N1 ۲۴ N2 ۳۲
لبه برداشت حلقوی (CRM) طبق MRI	مثبت ۲۹ منفی ۳۴
مرحله بیماری	II ۷ III ۵۶
لنف‌نود لگن	عدم وجود لنف‌نود ۴۳ لنف‌نود هوموژن با لبه صاف ۱ لنف‌نود دارای تومور با سیگنال مختلط با لبه نامنظم ۱۳ نامشخص ۶
فاصله تومور از لبه آتال (mm)	متوسط ۶۱/۶۵

جدول ۲: یافته‌های حاصل از بررسی آسیب‌شناسی بیماران

یافته‌های پاتولوژی	
کاهش مرحله تومور T	۳۲ نفر ۵۰/۷٪
کاهش مرحله لنفی N	۳۶ نفر ۵۷/۱٪
درجه پسرقت تومور	صفر (پاسخ کامل) ۱۵ (۲۳/۸٪) یک (تعداد اندک سلول تومور) ۳ (۴/۸٪) دو (فیبروز بیش از تومور) ۶ (۹/۵٪) سه (سلول تومورال بیش از فیبروز دیده می‌شود) ۲۹ (۴۶٪)
نامشخص	۱۰ (۱۵/۹٪)
لبه حلقوی برداشت (CRM)	مثبت ۲ (۳/۲٪) منفی ۵۰ (۷۹/۴٪) نامعلوم ۱۱ (۱۷/۵٪)

در ابتدا MRI را انجام دادند ولی به دلیل عدم اجبار در تکرار آن ۲۱ بیمار پس از کمورادیاسیون و پیش از جراحی آن را تکرار کردند. سپس ۱۹ نفر از این ۲۱ بیمار تحت جراحی قرار گرفتند. بنابراین ما توانستیم یافته‌های تصویری و آسیب‌شناسی این ۱۹ بیمار را مورد مقایسه قرار دهیم.

طبق MRI پیش از شروع درمان مورفولوژی تومورها شامل ۳۴ تومور پولیپوئید (۵۳/۹٪)، ۱۴ تومور انولر (۲۲/۲٪) و پنج عدد اولسراتیو (۹/۷٪) بود. در چهار بیمار تومورها از نوع موسینوس بودند (پیش از کمورادیاسیون). پس از کمورادیاسیون دو بیمار تومور موسینوس داشتند و البته هیچ بیماری نبود که پیش از کمورادیاسیون غیرموسینوس و پس از آن موسینوس بوده باشد. بر اساس مقایسه تصاویر MRI پیش از درمان و یافته‌های آسیب‌شناسی، ۳۲ بیمار (۵۰/۷۹٪) کاهش مرحله تومور و ۳۶ بیمار (۵۷/۱۴٪) کاهش مرحله لنف‌نود داشتند و البته در هیچ یک مرحله بیماری پیشرفت نداشت. از بین ۱۱ بیماری که برپایه‌ی MRI پس از کمورادیاسیون در مرحله T3-4 بودند، ۹ نفر جراحی شدند که با بررسی بافت‌شناسی پنج نفر از آنها در مرحله T3-4، دو نفر در مرحله T1-2 و دو نفر هم پاسخ کامل یعنی در مرحله T0 بودند.

جدول ۳: مقایسه یافته‌های بافت‌شناسی مربوط به تومور با یافته‌های MRI پس از کمورادیاسیون

مرحله بافت‌شناسی						مرحله تومور در MRI				
T (عدم مشاهده تومور)	T2-T1 (تهاجم به MP)	T3a (تومور با فاصله از ۱mm > (MP)	T3b (تومور با فاصله از ۱-۵ mm= (MP)	T3c (تومور با فاصله از ۵-۱۵ mm= (MP)	T3d (تومور با فاصله بیشتر از ۱۵ mm (MP)	T4 (تهاجم تومور به اعضای مجاور پارگی پریتون)				
۴		۱	۱							T0
۲	۲		۲							T2-T1
۱		۲	۱	۱						T3
		۱								T4

MP: Muscularis propria

جدول ۴: مقایسه یافته‌های بافت‌شناسی مربوط به لنف‌نود با یافته‌های MRI پس از کمورادیاسیون

مرحله لنف‌نود در بافت‌شناسی				مرحله لنف‌نود در MRI		
Nx	N0	N1	N2	Nx	N0	N1
۱						۶
	۸				۳	۱
		۱				

وسیع‌تر بی‌مورد جلوگیری کرد. اکنون دیگر درمان‌های پیش از جراحی به‌عنوان بخشی استاندارد از درمان این بیماران مورد استفاده قرار می‌گیرد ولی ممکن است دقت روش‌های مرحله‌بندی با تصویر پیش از جراحی را تحت تاثیر قرار دهد. با این‌که امروزه MRI روش مناسب برای مرحله‌بندی کانسر موضعی پیشرفته رکتوم است، هنوز انجام آن پس از کمورادیاسیون مورد شک است.

بررسی Allen و همکارانش تطابق خوبی را در تعیین مرحله تومور پس از کمورادیاسیون نشان داده است^۷ و بررسی Chen و همکارانش دقت ۵۲٪ در تعیین مرحله تومور داشته است.^۸ در این بررسی MRI پس از کمورادیاسیون در بیماران به فواصل متفاوت از پایان آن انجام شده است و نه الزاماً در فاصله شش تا هشت هفته (زمانی که فیروز خوب شکل می‌گیرد و سیگنال آن کاهش می‌یابد) این امکان وجود داشته است که فیروز به شکل افزایش ضخامت جدار درآید و تمایز T0-1 را از T2 مشکل سازد.

از بین هشت بیماری که بر اساس MRI پس از کمورادیاسیون در مرحله T0 (عدم مشاهده تومور) بودند، هفت بیمار جراحی شدند که با بررسی بافت‌شناسی چهار بیمار در مرحله T0، دو نفر در مرحله T1-2 و یک بیمار هم در مرحله T3-4 بود. جدول ۳ نشان می‌دهد که در هر مرحله تومور از نظر آسیب‌شناسی و تصویر چه تعداد بیمار وجود دارد. جدول ۴ هم نشان‌دهنده تعداد بیماران در هر مرحله لنف‌نود از نظر آسیب‌شناسی و تصویری است.

بحث

در بیماران مبتلا به کانسر موضعی پیشرفته رکتوم جراحی، درمان اصلی است و اگر بتوان پیش از تصمیم‌گیری در مورد وسعت جراحی بیماران را شناسایی کرد که در آنها جراحی محدودتر پیش‌آگهی بدتری از سایرین نداشته باشند می‌توان از انجام اعمال جراحی

است (۹ بیمار از ۲۱ بیمار). از این نظر دقت کمتری نسبت به مطالعات پیشین داشته است.^{۱۰}

حساسیت MRI برای تعیین مرحله لنفی ۵۰٪ و ویژگی آن ۶۶/۶٪ بوده است. ارزش پیشگویی کننده مثبت ۲۰٪ و ارزش پیشگویی کننده منفی ۸/۸۸٪ بوده است. همچنین MRI برای تعیین لبه برداشت حلقوی پاک دقیق تر به نظر می رسد به طوری که ویژگی آن ۹۴/۴٪ بوده است و ارزش پیشگویی کننده منفی حدود ۱۰۰٪ بوده است.

از جمله محدودیت های این بررسی می توان به تعداد کم نمونه ها به دلیل عدم اجباری بودن انجام MRI پس از کمورادیاسیون اشاره کرد که بی شک بر نتایج اثر خواهد داشت. محدودیت دیگر دامنه بزرگ فاصله MRI پس از کمورادیاسیون با انجام کمورادیاسیون است که به دلیل اثر بر شکل گرفتن فیروز بر تفسیر نتایج تاثیر می گذارد. کم بودن تعداد بیماران در مرحله T4 نیز نتیجه گیری درباره آنها را دچار اشکال می کند (به همین دلیل T3 و T4 را در یک گروه با هم مورد بررسی قرار داده ایم). از سوی دیگر تعداد کم لئف نودهای برداشته شده هم می تواند بر نتایج مربوط به لئف نود اثر منفی بگذارد. در بررسی های آتی می باید این نقایص مورد توجه باشد و برطرف شود. امید است که بار دیگر با تجربه کنونی تعداد بیشتر بیماران با توزیع مناسب تر مورد بررسی قرار گیرد.

سپاسگزاری: این مقاله حاصل از پایان نامه و طرح تحقیقاتی با عنوان "کازازمایی تصادفی اثر افزودن اگزالی پلاتین بر درمان نئودجونت کمورادیاسیون تومور پیشرفته موضعی رکتوم در کاهش مرحله بیماری بر روی بیمارانی که از شهریور ۱۳۹۱ الی ۱۳۹۳ به درمانگاه رادیوتراپی انکولوژی انستیتو کانسر بیمارستان امام خمینی (ره) مراجعه می کنند" در مقطع تخصصی رادیوتراپی انکولوژی در سال ۱۳۹۳ و کد ۱۵۹۹/۱۳۰/۹۱/د می باشد که با حمایت دانشگاه علوم پزشکی تهران و شرکت ریبوزفارم اجرا شده است.

بر پایه ی این مطالعه به طور کلی دقت MRI در تعیین مرحله تومور ۵۵/۵٪ بوده است. حساسیت MRI برای تعیین مرحله تومور ۳۳/۳ تا ۸۳/۳٪ متغیر بود (برای T3-4 ۸۳/۳٪ برای T0 ۶۶/۶٪) حساسیت برای T1-2 ۳۳/۳٪ یعنی کمتر از سایر مراحل بوده است که از نظر کمتر یا بیشتر تخمین زدن (Under staging یا Over staging) مرحله تومور تفاوت نداشته است. به طوری که در MRI ۳۳٪ موارد تومورهای T1-2 در مرحله T0 و در ۳۳٪ موارد هم در مرحله T3-4 تشخیص داده شده اند. از این نظر با مطالعه Chen که در آن MRI بیشتر به افزایش مرحله تومور تمایل دارد هماهنگ می باشد.^۵ خطای مرحله بندی بیشتر در T1-2 بود. ویژگی MRI بیشتر از حساسیت به نظر می رسد و در کل بیشتر از ۶۶/۶٪ بوده است (برای T3-4 کمترین مقدار یعنی ۶۶/۶٪ برای T0 ۷۵٪ و برای T1-2 بیشترین مقدار است). ارزش پیشگویی کننده مثبت (Predictive positive value, PPV) بیشتر از ۵۵/۵٪ و ارزش پیشگویی کننده منفی (Negative predictive value, NPV) بیشتر از ۷۵٪ بوده است.

در این بررسی طول تومور در MRI تطابق خوبی با گزارش آسیب شناسی دارد و از این نظر با بررسی Therasse, Miller و همکارانشان همخوانی دارد.^{۱۵} در این بررسی پیش از شروع کمورادیاسیون، چهار بیمار در تصاویر MRI تومور موسینوس داشته اند که با کمورادیاسیون به دو نفر کاهش یافت. وجود دریاچه های موسینی در تومور سبب باقی ماندن سیگنال افزایش یافته در فاز T2 می شود. موسین در فاز T1 سیگنال متوسط تا بالا دارند که پس از کمورادیاسیون کمتر دچار تغییر می شود. در نتیجه تفسیر درباره تومور باقیمانده دچار مشکل می شود.

در این بررسی از مورفولوژی و سایز (Short axis diameter) بزرگ تر از ۲ mm) لئف نود برای تشخیص درگیری لئف نود استفاده شده است. دقت MRI در تشخیص درگیری لئف نود ۴۲/۸٪ بوده

References

1. Benson AB 3rd. NCCN Clinical Practice Guidelines in Oncology, Rectal Cancer. Version 2, 2012.
2. Merkel S, Mansmann U, Siassi M, Papadopoulos T, Hohenberger W, Hermanek P. The prognostic inhomogeneity in pT3 rectal carcinomas. *Int J Colorectal Dis* 2001;16(5):298-304.
3. Beets-Tan RG, Beets GL, Vliegen RF, Kessels AG, Van Boven H, De Bruine A, et al. Accuracy of magnetic resonance imaging in prediction of tumour-free resection margin in rectal cancer surgery. *Lancet* 2001;357(9255):497-504.
4. Beets-Tan RG, Beets GL. Local staging of rectal cancer: a review of imaging. *J Magn Reson Imaging* 2011;33(5):1012-9.
5. Chen CC, Lee RC, Lin JK, Wang LW, Yang SH. How accurate is magnetic resonance imaging in restaging rectal cancer in patients receiving preoperative combined chemoradiotherapy? *Dis Colon Rectum* 2005;48(4):722-8.

6. Nagtegaal ID, Quirke P. What is the role for the circumferential margin in the modern treatment of rectal cancer? *J Clin Oncol* 2008;26(2):303-12.
7. Allen SD, Padhani AR, Dzik-Jurasz AS, Glynne-Jones R. Rectal carcinoma: MRI with histologic correlation before and after chemoradiation therapy. *AJR Am J Roentgenol* 2007;188(2):442-51.
8. Kuo LJ, Chern MC, Tsou MH, Liu MC, Jian JJ, Chen CM, et al. Interpretation of magnetic resonance imaging for locally advanced rectal carcinoma after preoperative chemoradiation therapy. *Dis Colon Rectum* 2005;48(1):23-8.
9. Vliegen RF, Beets GL, Lammering G, Dresen RC, Rutten HJ, Kessels AG, et al. Mesorectal fascia invasion after neoadjuvant chemotherapy and radiation therapy for locally advanced rectal cancer: accuracy of MR imaging for prediction. *Radiology* 2008;246(2):454-62.
10. Barbaro B, Fiorucci C, Tebala C, Valentini V, Gambacorta MA, Vecchio FM, et al. Locally advanced rectal cancer: MR imaging in prediction of response after preoperative chemotherapy and radiation therapy. *Radiology* 2009;250(3):730-9.
11. Shihab OC, Moran BJ, Heald RJ, Quirke P, Brown G. MRI staging of low rectal cancer. *Eur Radiol* 2009;19(3):643-50.
12. Oken MM, Creech RH, Tormey DC, Horton J, Davis TE, McFadden ET, et al. Toxicity and response criteria of the Eastern Cooperative Oncology Group. *Am J Clin Oncol* 1982;5(6):649-55.
13. Glimelius B, Tiret E, Cervantes A, Arnold D; ESMO Guidelines Working Group. Rectal cancer: ESMO Clinical Practice Guidelines for diagnosis, treatment and follow-up. *Ann Oncol* 2013;24 Suppl 6:vi81-8.
14. Quirke P, Steele R, Monson J, Grieve R, Khanna S, Couture J, et al. Effect of the plane of surgery achieved on local recurrence in patients with operable rectal cancer: a prospective study using data from the MRC CR07 and NCIC-CTG CO16 randomised clinical trial. *Lancet* 2009;373(9666):821-8.
15. Miller AB, Hoogstraten B, Staquet M, Winkler A. Reporting results of cancer treatment. *Cancer* 1981;47(1):207-14.
16. Therasse P, Arbuck SG, Eisenhauer EA, Wanders J, Kaplan RS, Rubinstein L, et al. New guidelines to evaluate the response to treatment in solid tumors. European Organization for Research and Treatment of Cancer, National Cancer Institute of the United States, National Cancer Institute of Canada. *J Natl Cancer Inst* 2000;92(3):205-16.

How accurate is MRI to predict response to neoadjuvant chemoradiation in locally advanced rectal cancer?

Abstract

Received: 25 May. 2015 Accepted: 05 Oct. 2015 Available online: 11 Dec. 2015

Afsaneh Alikhasi M.D.¹
Monir Sadat Mirai Ashtiani
M.D.^{2*}
Farshid Farhan M.D.²
Mehdi Aghili M.D.²
Mohammad Sadegh Fazeli
M.D.³
Mohammad Babaei M.D.²
Afsaneh Maddah-Safai M.D.²
Peiman Haddad M.D.²

1- Department of Radiology, Cancer Institute, Tehran University of Medical Sciences, Tehran, Iran.

2- Department of Radiation Oncology, Cancer Institute, Tehran University of Medical Sciences, Tehran, Iran.

3- Department of Colorectal Surgery, Tehran University of Medical Sciences, Tehran, Iran.

* Corresponding author: Department of Radiation Oncology, Cancer Institute, Tehran University of Medical Sciences, Tehran, Iran.
Tel: +98 21 61192585
E-mail: mo.miraie@gmail.com

Background: This study investigated compatibility between post chemoradiation magnetic resonance images and histologic findings after operation and chemoradiation in patients with locally advanced rectal cancer.

Methods: In this prospective study, 63 patients referred to Cancer Institute of Emam Khomeini Hospital, Tehran, Iran, from October 2011 to October 2013 with locally advanced rectal cancer receiving neoadjuvant chemoradiation (50.4 Gy external beam radiation with concomitant capecitabine 825 mg/m² PO twice a day with or without 60 mg/m² oxaliplatin weekly). Patients had an MRI before chemoradiation and MRI assessment were used to identify Tumor (T) and lymph node (N) staging by an experienced radiologist. Patients were recommended to repeat MRI after surgery but it was not obligatory. Findings of post chemoradiation MRI and histopathologic reports were compared. Downstaging was defined as at least one stage decrease in T or N in histopathologic report comparing to their first MRI, on condition of no sign of disease progression.

Results: 32 patients (50.79%) had T downstaging and 36 of them (57.14%) showed N downstaging: none had disease progression. In this study MRI had an accuracy of 55.5% for rectal tumor (T) restaging after chemoradiation comparing to pathology. MRI sensitivity for T restaging was 33.3% to 83.3%. There was a higher possibility to have errors in restaging of T1-2 stages. Specificity of MRI for T restaging was higher than its sensitivity, 66.6%. In this study lymph node involvement (N) was determined according to morphology and size. MRI has an accuracy of 42.8% for detecting lymph node involvement. Its sensitivity and specificity for N restaging were 50% and 66.6% respectively. All patients had MRI before chemoradiation, although 21 of them repeated MRI after chemoradiation since it was not mandatory. 19 of these 21 patients underwent surgery.

Conclusion: Although MRI is a suitable imaging for staging locally advanced rectal cancer its use for restaging after chemoradiation is under question. According to this study, MRI accuracy rates for both T and N restaging were below the rates of previous studies.

Keywords: chemoradiotherapy, magnetic resonance imaging, neoplasm grading, neoplasm staging, pathology, prospective studies, rectal neoplasms.