

انسفالیت هرپسی در بارداری: گزارش یک مورد مرگ مادر

چکیده

دریافت: ۱۳۹۴/۱۰/۱۲ ویرایش: ۱۳۹۵/۰۲/۲۸ پذیرش: ۱۳۹۵/۰۲/۲۹ آنلاین: ۱۳۹۵/۰۲/۳۰

زمینه: انسفالیت هرپسی شایع‌ترین علت انسفالیت کشنده است. در این مطالعه یک مورد مرگ مادر ناشی از انسفالیت هرپسی گزارش شد.

معرفی بیمار: زن باردار ۱۶ ساله‌ای با حاملگی ۳۶ هفته به علت تشنج تونیک-کلونیک ژنرالیزه و فشارخون $140/90$ mmHg با تشخیص اکلامپسی به اورژانس زنان بیمارستان قائم اعزام شد. بیمار به علت دیسترس جنینی با تشخیص اکلامپسی دور از زایمان سزارین شد. پس از شش ساعت به علت بروز تب و تداوم اختلال هوشیاری، تصویربرداری مغزی با MRI انجام شد که نرمال بود. با تشخیص احتمالی مننگوآنسفالیت ویرال آسیکلوویر وریدی تجویز شد. واکنش زنجیره‌ای پلیمرز در بررسی مایع مغزی-نخاعی از نظر ویروس هرپس سیمپلکس نوع یک، مثبت و بیمار با تشخیص انسفالیت هرپسی و انفارکت دو طرفه در زمینه تشنج‌های مکرر پس از ۳۵ روز فوت شد.

نتیجه‌گیری: بروز تشنج در زنان حامله و تشخیص اولیه اکلامپسی نباید مانع از توجه پزشک به سایر تشخیص‌های افتراقی‌های مهم و کشنده شود.

کلمات کلیدی: حاملگی، اکلامپسی، تشنج، انسفالیت هرپسی.

لیلا پورعلی^۱، آزاده خزاعی^۱
صدیقه آیتی^{۱*}، پروانه لایق^۲
سلمه دادگر^۱، فاطمه میرزاملجانی^۱
احسان اسماعیل‌پور^۲

۱- گروه زنان و زایمان، مرکز تحقیقات سلامت زنان، دانشکده پزشکی، دانشگاه علوم پزشکی مشهد، مشهد، ایران.

۲- گروه رادیولوژی، دانشکده پزشکی، دانشگاه علوم پزشکی مشهد، مشهد، ایران.

* نویسنده مسئول: مشهد، خیابان احمدآباد، بیمارستان قائم، دفتر گروه زنان
تلفن: ۰۵۱۳۸۴۱۲۴۷۷
E-mail: ayatis@mums.ac.ir

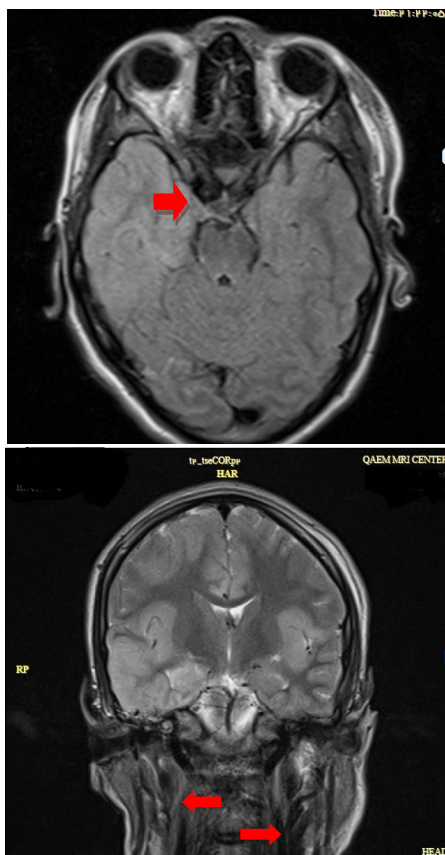
مقدمه

انسفالیت هرپسی شایع‌ترین علت انسفالیت اسپورادیک کشنده است که بیشتر با علائم تب ناگهانی، سردرد، تشنج، علائم فوکال عصبی و اختلال هوشیاری بروز می‌کند.^۱ تشخیص این بیماری با انجام واکنش زنجیره‌ای پلیمرز بر روی مایع مغزی-نخاعی می‌باشد که حساسیت و اختصاصیت بالایی دارد. تصویربرداری با تشدید مغناطیسی (MRI) نیز به تایید تشخیص کمک می‌کند.^{۲-۵} پژوهش کنونی به بررسی یک مورد مرگ مادر ناشی از انسفالیت هرپسی می‌پردازد.

معرفی بیمار

بیمار زن باردار ۱۶ ساله‌ای بود که با حاملگی ۳۶ هفته به علت چهار

نوبت تشنج تونیک-کلونیک ژنرالیزه از صبح روز مراجعه با یک نوبت فشارخون $140/90$ در فاز پست ایکتال و با GCS: 13/15 (مقیاس هوشیاری گلاسکو) از مرکز بهزیستی با تشخیص اکلامپسی به اورژانس زنان بیمارستان قائم، دانشگاه علوم پزشکی مشهد اعزام و بستری شد. با توجه به تشخیص اولیه اکلامپسی سولفات منیزیم تجویز شده بود. بیمار هیچ‌گونه شرح حالی از سابقه تشنج، بروز علائمی مثل تب، سردرد و فشارخون بالا در طی بارداری و پیش از بستری نداشت. در بدو مراجعه علائم حیاتی پایدار (درجه حرارت: 37°C ، فشارخون: $110/70$ mmHg، ضربان قلب: ۱۰۰ در دقیقه، تعداد تنفس: ۱۴ در دقیقه) بود. بیمار به صدا واکنش نشان می‌داد ولی ارتباط کلامی برقرار نمی‌کرد و علائم فوکال عصبی نداشت. در آزمایشات اولیه شمارش کامل سلول‌های خونی و آزمایشات کبدی و کلیوی نرمال بود و نمونه ادرار از نظر پروتئینوری مثبت بود (+۱).



شکل ۱: تصاویر FLAIR و کرونال T2W شواهد افزایش سیگنال در لوب تمپورال راست (هیپوکامپ و پاراهیپوکامپ ژيروس) همراه با درگیری اینسولا در دو طرف به صورت آسیمتریک مشهود است.

حمایتی قرار گرفت و ۳۵ روز پس از بستری با تابلوی بالینی شوک سبتیک مقاوم به درمان دارویی با افت فشارخون و برادیکاردی احیا ولی متاسفانه فوت شد. نوزاد وی از نظر ابتلا به هرپس منفی بود و با حال عمومی خوب ترخیص شد.

بحث

اکلامپسی به عنوان عارضه پره اکلامپسی شدید یک تشخیص افتراقی مهم است که می‌تواند با تشنج‌های شدید و حتی کما بروز پیدا کند. در این بیماران افزایش فشارخون و معیارهای آزمایشگاهی

برای بیمار در صبح روز بستری به علت دیسترس جنینی با تشخیص اکلامپسی دور از زایمان سزارین اورژانس انجام شد و نوزاد با آپگار ۵-۷ و وزن ۳۳۰۰ g متولد شد.

شش ساعت پس از سزارین به علت بروز تب ۳۹ درجه و تداوم اختلال هوشیاری، بیمار با تشخیص احتمالی پورپورای ترمبوتیک ترومبوسایتوپنی (TTP) و جهت رد سایر بیماری‌های عفونی و ترومبوز سینوس کاورنوس با مقیاس هوشیاری گلاسکو ۱۵-۱۳ (GCS)، به واحد مراقبت‌های ویژه منتقل شد. بلافاصله آنتی‌بیوتیک وسیع طیف وریدی (مروپنم- وانکویاسین و کلیندامایسین) تجویز شد. تصویربرداری مغزی با MRI در عصر روز پذیرش انجام شد که نرمال بود. لام خون محیطی شیتوسیتیت نداشت و در آزمایشات سریال انجام شده، آئمی و افت پلاکت نشان داده نشد. صبح روز پس از سزارین حین دریافت سولفات منیزوم، بیمار چندین نوبت تشنج فوکال داشت که داروی کاربامازپین نیز اضافه شد.

در روز دوم بستری به علت ادامه تب و کاهش پیشرونده هوشیاری، نمونه‌گیری از مایع مغزی-نخاعی انجام و تصویربرداری مغزی با تشدید مغناطیسی تکرار شد که افزایش سیگنال در بازال گانگلیای دو طرف مشهود بود و در Diffusion-weighted magnetic resonance imaging (DW-MRI) شواهد رستریکشن مشاهده شد (شکل ۱). بنابراین با تشخیص احتمالی مننگوآنسفالیت ویرال آسیکلوویر وریدی با دوز ۱۰ mg/kg هر هشت ساعت تجویز شد.

در روز چهارم بستری با وجود دریافت داروی ضد تشنج، بیمار یک نوبت تشنج تونیک-کلونیک ژنرالیزه داشت و فنی‌توین نیز به داروهای دیگر اضافه شد. در روز پنجم بستری به علت مقیاس هوشیاری گلاسکو (GCS=3) و میدریاز شدن مردمک‌ها و عدم وجود رفلکس بلع، بیمار اینتوبه شد.

آزمایشات پره اکلامپسی نرمال و کشت خون و ادرار منفی بود. در سیر بستری با وجود آنتی‌بیوتیک‌های وسیع طیف و آسیکلوویر، تب ادامه داشت. در بررسی مایع مغزی-نخاعی تعداد گلبول‌های قرمز و سفید صفر بود، مایع نخاع شفاف و کشت نیز منفی بود ولی واکنش زنجیره‌ای پلیمرز مایع مغزی-نخاعی از نظر ویروس هرپس سیمپلکس نوع یک (HSV1) مثبت شد.

بیمار با تشخیص آنسفالیت هرپسی و انفارکت دو طرفه مغزی در زمینه تشنج مکرر تحت درمان ۲۱ روزه با آسیکلوویر وریدی و اقدامات

اختصاصیت بالایی دارد (به ترتیب ۹۸ و ۱۰۰٪). هر چند در مراحل اولیه تا ۵٪ احتمال منفی کاذب نیز وجود دارد (کمتر از سه روز از شروع علائم بالینی)، در بیمار بیان شده، واکنش زنجیره‌ای پلیمرز مایع مغزی-نخاعی از نظر ویروس هرپس سیمپلکس نوع یک (HSV1) مثبت شده بود.

خط اول درمان در این بیماری آسیکلوویر وریدی با دوز ۱۰ mg به‌ازای هر کیلوگرم وزن بدن (۱۰ mg/kg) هر هشت ساعت است که در بیماران با ایمنی مناسب به‌مدت ۱۴ روز و در بیماران ضعف ایمنی به‌مدت ۲۱ روز کامل تجویز می‌شود. طول مدت درمان باید کامل باشد زیرا قطع زودتر آن ریسک عود بیماری را بالا می‌برد. در بیماران باردار نیز درمان با آسیکلوویر وریدی انجام می‌شود و در مواردی که وضعیت بالینی مادر یا جنین ناپایدار است، سزارین نیز مد نظر قرار می‌گیرد.^{۱۰} در مورد گزارش شده ما نیز سزارین به‌علت دیسترس جنینی و اختلال هوشیاری مادر انجام شد و آسیکلوویر وریدی حدود ۳۶ ساعت پس از شروع علائم برای بیمار تجویز شد (که به‌نظر می‌رسد به‌علت مدنظر نداشتن تشخیص آنسفالیت هرپسی به‌عنوان تشخیص افتراقی دیگر غیر از اکلامپسی، درمان با آسیکلوویر تاخیری انجام شده است).

در گزارشات موردی سال‌های ۱۹۷۲ تا ۲۰۱۵ (۱۸ مورد) تمامی بیماران باردار مبتلا که تحت درمان با آسیکلوویر وریدی قرار گرفته بودند بهبودی کامل داشتند و نوزادان آنها نیز بدون هیچ عارضه‌ای مرخص شده بودند (جدول ۱).^۹ متأسفانه در بیمار گزارش شده به‌علت عدم تشخیص و درمان زودرس آنسفالیت هرپسی، مادر دچار موربیدیتی شدید و در نهایت فوت شد.

باید نسبت به عوارض ثانویه بیماری نظیر پنومونی، ترمبوز وریدهای عمقی (DVT) و افزایش فشار داخل مغزی نیز آگاه بود که در مورد گزارش شده ما نیز با وجود دریافت ۲۱ روز کامل آسیکلوویر وریدی بیمار به‌علت بروز پنومونی و شوک سپتیک ناشی از آن فوت شد.

بروز تشنج در زنان حامله و تشخیص اولیه اکلامپسی نباید مانع از توجه پزشک به سایر تشخیص افتراقی‌های مهم و کشنده مانند آنسفالیت، ترومبوز سینوس کاورنوس و یا اختلالات متابولیک شود. بدون شک در نظر داشتن اولیه این تشخیص‌ها منجر به تشخیص و درمان سریع‌تر و پیش‌آگهی بهتر بیمار خواهد شد.

پره‌اکلامپسی وجود دارد. در بیماران باردار که تشنج آنها به‌دنبال سردرد بوده و علائم افزایش فشار اینتراکرانیا را نیز دارند بایستی تصویربرداری با تشدید مغناطیسی انجام شود. هپاتیت حاد، مالاریا، سکنه ایسکمیک مغزی و پورفیری حاد هم از تشخیص افتراقی‌های دیگر هستند.^{۱۱}

در مورد گزارش شده ما، علامت اولیه بیماری تشنج‌های تونیک-کلونیک ژنرالیزه و تغییر سطح هوشیاری و در ادامه پس از زایمان بروز تب و تشنج‌های فوکال بود. در مطالعه‌ای که آنسفالیت هرپسی در یک زن باردار ۲۹ ساله با حاملگی ۳۸ هفته گزارش شده است مشابه مورد گزارش شده ما، کاهش سطح هوشیاری و تب پس از سزارین بروز کرده است.^۷

در بارداری عفونت‌های ویروسی بالقوه برای مادر و جنین مضر هستند و از آنجایی که بروز آنسفالیت هرپسی در بارداری نادر است بنابراین عدم تشخیص صحیح و به‌موقع آن در بارداری شایع است. بیشترین زمان بروز آنسفالیت هرپسی در طی بارداری در اواخر تریمستر دوم و شروع تریمستر سوم است (مانند مورد گزارش شده ما) و عفونت در این زمان می‌تواند منجر به اختلال رشد جنین و لیبر زودرس و از دست دادن جنین شود.^۸

تصویربرداری با تشدید مغناطیسی و بررسی مایع مغزی-نخاعی دو روش تشخیصی اصلی در موارد مشکوک به آنسفالیت‌های ویرال هستند. حساسیت تصویربرداری با MRI در تشخیص بسیار بیشتر از سی‌تی‌اسکن است. DW-MRI می‌تواند ادم سیتوتوکسیک را از ادم وازوژنیک مغزی افتراق دهد و در تشخیص بیماری در مراحل اولیه بسیار دقیق‌تر از تصویربرداری با تشدید مغناطیسی استاندارد است.^{۲-۵} در مطالعه‌ای، موردی مشابه معرفی شده است. زن ۳۷ ساله با بارداری ۳۳ هفته مشکوک به آنسفالیت هرپسی بوده است. تصویربرداری با تشدید مغناطیسی اولیه نرمال بوده ولی در تکرار تغییراتی به‌صورت افزایش سیگنال در لوب تمپورال چپ و ادم سیتوتوکسیک مشاهده شده است.^۹ در مورد گزارش شده اخیر نیز تصویربرداری با تشدید مغناطیسی اولیه نرمال بود ولی در تصویربرداری با تشدید مغناطیسی دوم که به‌صورت DWI-MRI انجام شد شواهد پاتولوژیک مشاهده گشت. استاندارد طلایی برای تشخیص آنسفالیت هرپسی بررسی DNA ویروس در مایع مغزی-نخاعی به‌روش واکنش زنجیره‌ای پلیمرز است که حساسیت و

جدول ۱: گزارش‌های موردی آنسفالیت هرپسی در حاملگی

نویسنده، سال	سن (سال)	سن حاملگی (هفته)	نوع ویروس هرپس	علامه بدو مراجعه	سی تی اسکن / تصویربرداری با تشدید مغناطیسی	درمان	نتایج
Dodd, ۲۰۱۵	۳۷	۳۳	۱	سردرد، استفراغ، ترس از نور، اسهال، توهم بینایی، گیجی، تشنج	تصویربرداری با تشدید مغناطیسی ابتدا طبیعی و سپس افزایش سیگنال در لوب گیجگاهی به همراه ادم	آسیکلوویر وریدی ۱۰ mg به ازای هر کیلوگرم وزن بدن سه بار در روز، قطع دارو پس از ۱۶ روز	سزارین الکتیو در ۳۹ هفته، مادر و نوزاد با شرایط خوب پس از پنج ماه
Pascal, ۲۰۱۲	۳۱	۳۳	۱	تب، استفراغ، سردرد، سفتی گردن، ترس از نور و صدا، علامه بینایی و شنوایی	تصویربرداری با تشدید مغناطیسی -ادم در لوب گیجگاهی راست	آسیکلوویر وریدی ۱۰ mg به ازای هر کیلوگرم وزن بدن سه بار در روز، قطع دارو پس از ۲۱ روز	زایمان واژینال در ۳۹ هفته، مادر و نوزاد با شرایط خوب پس از ۱۵ ماه
Mesker, ۲۰۱۳	۳۰	۳۷	۱	سردرد، تب، تغییر وضعیت مغزی و کاهش سطح هوشیاری	تغییرات غیرطبیعی در لوب گیجگاهی سمت راست	آسیکلوویر وریدی ۷۵۰ mg سه بار در روز، (مدت درمان نامشخص) دگزامتازون ۱۰ mg چهار بار در روز به مدت چهار روز	سزارین در ۳۷ هفته، نوزاد سالم و وضعیت بیمار بهبود یافت، اختلال در درک فضایی در زمان ترخیص

References

- Hanley DF, Johnson RT, Whitley RJ. Yes, brain biopsy should be a prerequisite for herpes simplex encephalitis treatment. *Arch Neurol* 1987;44(12):1289-90.
- McCabe K, Tyler K, Tanabe J. Diffusion-weighted MRI abnormalities as a clue to the diagnosis of herpes simplex encephalitis. *Neurology* 2003;61(7):1015-6.
- Heiner L, Demaerel P. Diffusion-weighted MR imaging findings in a patient with herpes simplex encephalitis. *Eur J Radiol* 2003;45(3):195-8.
- Tyler KL. Herpes simplex virus infections of the central nervous system: encephalitis and meningitis, including Mollaret's. *Herpes* 2004;11 Suppl 2:57A-64A.
- Boivin G. Diagnosis of herpesvirus infections of the central nervous system. *Herpes* 2004;11 Suppl 2:48A-56A.
- Beach RL, Kaplan PW. Seizures in pregnancy: diagnosis and management. *Int Rev Neurobiol* 2008;83:259-71.
- Godet C, Beby-Defaux A, Agius G, Pourrat O, Robert R. Maternal Herpes simplex virus type 2 encephalitis following Cesarean section. *J Infect* 2003;47(2):174-5.
- Roman-Campos G, Navarro de Roman LI, Toro G, Vergara I. Herpes encephalitis in pregnancy. *Am J Obstet Gynecol* 1979;135(1):158-9.
- Dodd KC, Michael BD, Solomon T. Herpes simplex virus encephalitis in pregnancy: a case report and review of reported patients in the literature. *BMC Res Notes* 2015;8:118.
- Rose JW, Stroop WG, Matsuo F, Henkel J. Atypical herpes simplex encephalitis: clinical, virologic, and neuropathologic evaluation. *Neurology* 1992;42(9):1809-12.

Herpes encephalitis during pregnancy: a case report of maternal death

Leila Pourali M.D.¹
Azadeh Khazae M.D.¹
Sedigheh Ayati M.D.^{1*}
Parvaneh Layegh M.D.²
Salmeh Dadgar M.D.¹
Fateme Mirza Marjani M.D.¹
Ehsan Esmaeelpour M.D.²

1- Department of Obstetrics and Gynecology, Women's Health Research Center, School of Medicine, Mashhad University of Medical Sciences, Mashhad, Iran.

2- Department of Radiology, School of Medicine, Mashhad University of Medical Sciences, Mashhad, Iran.

* Corresponding author: Department of Obstetrics and Gynecology, Ghaem Hospital, Ahmadabad St., Mashhad, Iran.
Tel: +98 5138412477
E-mail: ayatis@mums.ac.ir

Abstract

Received: 02 Jan. 2016 Revised: 17 May 2016 Accepted: 18 May 2016 Available online: 19 May 2016

Background: Herpes encephalitis is the most common cause of fatal encephalitis in the world which often presents with sudden fever, headache, seizure, focal neurologic symptoms, and consciousness loss. The aim of this study was to report a case of maternal death caused by herpes encephalitis which appropriate antibiotic therapy delayed because of early diagnosis of eclampsia.

Case Presentation: A 16-year-old pregnant woman at 36th weeks of gestation was referred to gynecology emergency department of Ghaem Hospital, Mashhad University of Medical Sciences in 2016. She was admitted due to 4 times of generalized tonic-clonic seizures and blood pressure of 140/90 mmHg with diagnosis of eclampsia. Cesarean section was performed for fetal distress and eclampsia remote from delivery. 6 hours after cesarean section because of higher than 39 °C and reduction in consciousness status, she was transferred to intensive care unit (ICU). The first brain magnetic resonance imaging (MRI) was normal. Lumbar puncture (LP) was performed and brain MRI was repeated that increased signal was observed in two sides of basal ganglia. Intravenous acyclovir was administered by possible diagnosis of viral meningoencephalitis. Cerebrospinal fluid (CSF) was positive in terms of herpes simplex virus type 1 (HSV-1). Unfortunately, the patient died 35 days after hospitalization by diagnosis of HSV-1 encephalitis and bilateral infarction with frequent seizures and clinical manifestation of septic shock refractory to treatment.

Conclusion: Although the first diagnosis for generalized convulsion during pregnancy is eclampsia, but in case of recurrent and specially atypical seizures and low consciousness level, other diagnosis like meningoencephalitis, brain lesions and cavernous sinus thrombosis (CVT) must be considered and ruled out.

Keywords: eclampsia, encephalitis, herpes, pregnancy, seizures.