

بررسی نتایج بالینی و رادیوگرافی عمل جراحی استئوتومی به‌روش پمبرتون در کودکان مبتلا به دیسپلازی تکاملی مفصل هیپ

چکیده

دریافت: ۱۳۹۵/۰۲/۰۲ ویرایش: ۱۳۹۵/۰۵/۲۶ پذیرش: ۱۳۹۵/۰۶/۲۸ آنلاین: ۱۳۹۵/۰۷/۰۵

سید سعید طباطبایی

عبدالسلام رزاقی*

گروه ارتوپدی، بیمارستان رازی، دانشگاه علوم پزشکی جندی‌شاپور اهواز، اهواز، ایران.

زمینه و هدف: دیسپلازی تکاملی مفصل هیپ (Developmental dysplasia of the hip, DDH) طیفی از اختلالات وابسته به تکامل غیرطبیعی هیپ را در برمی‌گیرد که ممکن است در هر زمانی (دوره جنینی، شیرخوارگی و یا کودکی) نمایان گردد. هدف از این مطالعه بررسی نتایج بالینی و رادیوگرافی بیماران مبتلا به دیسپلازی تکاملی هیپ پس از درمان با جاناندازی باز، کپسولورافی و استئوتومی به‌روش پمبرتون می‌باشد.

روش بررسی: مطالعه به‌صورت آینده‌نگر بر روی ۱۳ کودک مبتلا به دیسپلازی تکاملی هیپ در بیمارستان رازی اهواز در سال‌های ۹۳-۱۳۹۱ انجام شد. معیارهای ورود شامل محدوده سنی ۱۸ ماه تا هشت سال و شاخص استابولار بالاتر یا مساوی ۴۰ درجه بودند. معیارهای خروج شامل بیماری‌های بافت همبند، دررفتگی ثانویه به‌علت عفونت پیشین و دیسپلازی استابولوم در زمینه سندرم خاص بودند. بیماران پیش از جراحی و حداقل یک سال پس از عمل به لحاظ بالینی، میزان Dislocation یا Subluxation مفصل هیپ، Congruity مفصل هیپ و یافته‌های رادیوگرافی به‌ترتیب بر اساس معیارهای McKay، Tonnis grading، Severin و شاخص استابولار مورد ارزیابی قرار گرفتند.

یافته‌ها: شاخص استابولار پس از عمل کاهش معناداری در مقایسه با پیش از عمل داشت ($P=0/002$). بر اساس تقسیم‌بندی Tonnis grading، پس از عمل ۹۱/۶٪ بیماران در کلاس I-II قرار داشتند. بر اساس معیار ارزیابی McKay، ۶۶/۶٪ بیماران نتایج عالی و خوب را پس از عمل نشان دادند. در بررسی یافته‌های رادیوگرافی پس از عمل بر اساس معیار Severin، ۸۳/۲٪ بیماران در کلاس I-III قرار گرفتند. معیارهای ارزیابی McKay، Tonnis grading و Severin بهبود چشمگیری از نظر آماری را در بیماران نسبت به پیش از عمل نشان دادند.

نتیجه‌گیری: استئوتومی پمبرتون می‌تواند یک روش موثر در درمان بیماران مبتلا به دیسپلازی تکاملی هیپ باشد که در سنین بالا و با تاخیر مراجعه می‌کنند و می‌تواند همراه با سایر روش‌های جراحی انجام شود.

کلمات کلیدی: مطالعات آینده‌نگر، دیسپلازی تکاملی هیپ، استئوتومی، کودک.

* نویسنده مسئول: اهواز، خیابان فلسطین، روبه‌روی فرمانداری، امانیه
تلفن: ۰۶۱-۳۳۳۳۳۰۵۰
E-mail: drrazzaghi1@gmail.com

مقدمه

ناکامل است که می‌توان برای بیماران با نقص دیواره آنترولترال هیپ در محدوده سنی ۴-۲ ساله با ایندکس استابولوم بالاتر از ۴۰ درجه یا در محدوده سنی ۶-۴ ساله با ایندکس استابولوم بالاتر از ۳۵ درجه انجام داد.^{۱،۲} استئوتومی پری‌کپسولار ایلوم توسط Paul A. Pemberton توصیف شد و برای برگرداندن تغییرات پاتولوژیک استابولوم در درمان دیسپلازی تکاملی هیپ انجام می‌شود. هدف از این جراحی افزایش عمق و Sphericity استابولوم برای حفظ سر فمور در

دیسپلازی استابولوم یک عامل شناخته شده استئوآرتروز زودرس مفصل هیپ است. استئوتومی‌های لگن فشار وارده بر لبه استابولوم‌های کم‌عمق را با افزایش سطح تماس و نرمال کردن نیروهای وارده بر مفصل هیپ در حین وزن‌گذاری، کاهش می‌دهند.^{۱،۲} استئوتومی پری‌کپسولار (Pemberton pericapsular osteotomy, PPO) پمبرتون یک استئوتومی

مراجعه‌کننده به بیمارستان رازی اهواز بین سال‌های ۹۳-۱۳۹۱ انجام شد. مطالعه مورد تایید کمیته اخلاق دانشگاه علوم پزشکی اهواز قرار گرفت (کد اخلاق: IR.AJUMS.REC.1394.632). همه بیماران فرم رضایت آگاهانه را امضا کردند. بیماران مورد مطالعه شامل کودکان مبتلا به DDH با حداقل سن ۱۸ ماه و حداکثر سن هشت سال با ایندکس استابولوم بالاتر یا مساوی ۴۰ درجه می‌باشد. در صورت ایندکس استابولوم کمتر از ۴۰، سن کمتر از ۱۸ ماه یا بیش از هشت سال، بیماری‌های بافت همبند، دررفتگی ثانویه به علت عفونت پیشین و دیسپلازی استابولوم در زمینه سندرم خاص از مطالعه خارج شدند. تمام بیماران دارای شرایط ورود به مطالعه ابتدا به صورت بالینی و بر اساس معیارهای معاینات McKay^{۱۴} (جدول ۱) و از نظر وجود درد هیپ، لنگش بیمار، محدوده حرکت مفصل هیپ و وجود یا عدم وجود علامت ترندلبرگ تحت معاینه بالینی قرار گرفته و در آخرین ویزیت پیگیری که حداقل پس از یک سال می‌باشد هم بر همین اساس معاینه و نتایج ثبت شدند.

گرافی پیش از عمل برای تمام بیماران انجام شده و Acetabular index (AI)، میزان Dislocation یا Subluxation مفصل هیپ بر اساس سیستم رتبه‌بندی Tonnis^{۱۵} و Congruity مفصل هیپ بر اساس تقسیم‌بندی Severin^{۱۶} برای هر بیمار ثبت شد. در آخرین زمان پیگیری (حداقل پس از یک سال)، بیماران با معیارهای بالینی McKay مورد ارزیابی قرار گرفتند. جهت تعیین AI و میزان در رفتگی مفصل هیپ بر اساس سیستم ارزیابی رتبه‌بندی Tonnis از آخرین گرافی تهیه شده در زمان پیگیری استفاده شد. بررسی نتایج رادیوگرافی درمان بر اساس تقسیم‌بندی Severin نیز با توجه به آخرین گرافی پیگیری بیماران انجام گرفت. برای بررسی وجود استئونکروز سر فمور بر اساس معیار تقسیم‌بندی Macewen^{۱۷} و Kalamchi^{۱۸} در طول

استابولوم می‌باشد.^{۱۹} هدف دیگر درمانی آن، به دست آوردن جاناندازی هم‌مرکز (Concentric) و حفظ آن تا پایان درمان است.^۹ درمان دیسپلازی تکاملی هیپ (DDH) بر اساس سن بیماران متفاوت می‌باشد. برای بیماران زیر سه ماه، درمان ترجیحی پاولیک هارنس (Pavlik harness) یا ارتز دینامیک هیپ، برای بیماران ۳-۱۸ ماه (با یا بدون آرتروگرافی) جاناندازی باز و بسته رایج‌تر است، برای ۱۸ ماه و بالاتر استئوتومی لگن استفاده می‌شود.^۷ انجام PPO با جاناندازی باز برای درمان بیماران دیسپلازی تکاملی هیپ بالاتر از ۱۸ ماه ممکن است کافی باشد اما انجام استئوتومی فمور (Femoral shortening osteotomy) بیشتر همراه با استئوتومی لگن برای بیماران بالای سه سال ضروری است.^۸ نشان داده شده است که استئوتومی فمور باعث کاهش عوارض مانند نکروز سر فمور و در رفتگی دوباره می‌شود.^۷ نتایج مورد انتظار PPO در کودکان بزرگ‌تر به دلیل کاهش قابلیت بازسازی (Remodeling) استابولوم، سر فمور و میزان انعطاف‌پذیری کمتر Triradiate cartilage ممکن است کمتر از میزان مطلوب قابل انتظار باشد.^{۱۰،۹} انجام جاناندازی باز، کپسولورافی، استئوتومی فمور و استئوتومی لگن در یک مرحله از جراحی با نتایج موافق همراه بوده است.^{۱۱-۱۳}

پژوهش کنونی با هدف مقایسه نتایج بالینی و رادیوگرافی پیش و پس از عمل در بیماران مبتلا به دیسپلازی تکاملی هیپ که تحت درمان با جاناندازی باز، کپسولورافی و استئوتومی به روش پمبرتون قرار گرفته‌اند، انجام شد.

روش بررسی

این مطالعه به صورت آینده‌نگر بر روی ۱۳ بیمار مبتلا به DDH

جدول ۱: معیارهای McKay برای ارزیابی بالینی

عالی	پایدار، بدون درد، بدون لنگش، علامت ترندلبرگ منفی، عدم محدودیت حرکت مفصل
خوب	پایدار، بدون درد، لنگش جزئی، کاهش مختصر در محدوده حرکت
متوسط	پایدار، بدون درد، ترندلبرگ مثبت، لنگش دارد، وجود محدودیت حرکت و با ترکیبی از این‌ها
ضعیف	ناپایدار، هیپ ناپایدار یا دردناک یا هر دو، ترندلبرگ مثبت

مطالعه خارج شده و ۱۰ بیمار (۱۲ هیپ) مورد بررسی و مطالعه قرار گرفتند. داده‌های دموگرافیکی بیماران در جدول ۲ خلاصه شده است. سه بیمار (۳۰٪) پسر و ۷ (۷۰٪) دختر بودند. متوسط سن بیماران ۳۸/۹۲±۱۲/۳۷ ماه (محدوده: ۶۵-۲۴ ماه) بود. دو بیمار (۲۰٪) سابقه خانوادگی مثبت دیسپلازی تکاملی هیپ داشته و نیمی از بیماران دستاورد زایمان طبیعی و نیمی سزارین بودند.

چهار (۴۰٪) درگیری سمت راست، ۳ (۳۰٪) درگیری سمت چپ و ۳ مورد (۳۰٪) دچار درگیری دوطرفه بودند، که یکی از این سه مورد دوطرفه فقط یک هیپ آن تحت استئوتومی پمبرتون قرار گرفت و سمت دیگر آن به روش دیگری عمل شد. درحالی‌که دو بیمار دیگر با درگیری دوطرفه، هر دو هیپ با عمل پمبرتون درمان شده و مورد مطالعه قرار گرفتند.

یافته‌های معاینات بالینی و رادیوگرافی پیش و پس از عمل در جدول ۳ خلاصه شده‌اند. ایندکس استابولوم پیش از عمل به‌طور میانگین ۳۷/۵±۳/۱۹ درجه بوده درحالی‌که در گرافی پس از عمل به‌طور میانگین به ۱۹/۸۳±۱۸/۵ درجه (محدوده: ۱۰-۳۲ درجه) کاهش یافت. میزان کاهش ایندکس استابولوم نسبت به پیش از عمل از لحاظ آماری چشمگیر بود (P=۰/۰۰۲).

میزان در رفتگی مفصل هیپ پیش از درمان بر اساس معیار ارزیابی Tonnis grading از مجموع ۱۲ هیپ، پنج مورد (۴۱/۶) در class III و هفت مورد (۵۸/۳) در Class IV بودند درحالی‌که پس از عمل ۹ مورد (۷۵٪) Class I، دو مورد (۱۶/۶) Class II و یک مورد (۸/۳) در Class IV بودند. این نتایج بهبود قابل ملاحظه‌ای را نسبت به پیش از عمل نشان دادند (P=۰/۰۰۲).

در بررسی بالینی بر اساس معیار ارزیابی McKay از مجموع ۱۲ هیپ، هفت مورد (۵۸/۳٪) در گروه متوسط و پنج مورد (۴۱/۶٪) در گروه ضعیف قرار داشتند. در حالی‌که در آخرین معاینه بالینی به‌عمل‌آمده در آخرین ویزیت پس از عمل پنج هیپ (۴۱/۶٪) در گروه عالی، سه (۲۵٪) در گروه خوب، دو (۱۶/۶٪) در گروه متوسط و دو مورد (۱۶/۶٪) در گروه ضعیف قرار داشتند که گویای بهبود قابل ملاحظه‌ای آماری در وضعیت بالینی بیماران است (P=۰/۰۰۵).

در بررسی نتایج رادیوگرافی بر اساس معیار تقسیم‌بندی Severin، مشاهدات پیش از عمل شامل شش هیپ (۵۰٪) در Class Ivb و

مدت پیگیری تمام گرافی‌های بیماران ارزیابی و نتایج حاصل از آن‌ها ثبت شدند. سایر عوارض هم در طی پیگیری بیماران ثبت شدند.

برای تمام بیماران، جاناندازی باز، کپسولورافی و استئوتومی پمبرتون در یک مرحله انجام شد و در صورت نیاز استئوتومی فمور انجام گردید که تصمیم برای انجام آن هنگام عمل گرفته شد.

در تکنیک جراحی از روش ایلووفمورال قدامی استفاده شد که لیگامنتوم ترس و پولوینار برداشته شد، لیگامان عرضی استابولوم هم آزاد گردید. سپس استئوتومی پمبرتون به‌روش استاندارد آن انجام شد^۱ و گرافت تریکورتیکال در محل استئوتومی قرار داده شد و با توجه به میزان پایداری گرافت در محل استئوتومی و در صورت صلاحدید جراح به‌وسیله یک یا دو عدد پین ثابت شد که در ۹ مورد فیکساسیون مورد نیاز بود. در مطالعه Vedantam و همکاران ۹ مورد از ۱۶ هیپ مورد مطالعه با پیچ و پلاک فیکس شد.^{۱۰} در صورت نیاز و جهت جلوگیری از جاناندازی تحت فشار مفصل هیپ و برای کاهش استئونکروز سر فمور، Femoral shortening هم انجام شد. سپس کپسولورافی انجام شده و گچ اسپایکا به‌مدت هشت هفته گرفته شد.

حداقل مدت پیگیری برای تمام بیماران یک سال بوده و در صورت عدم پیگیری درمان، از مطالعه خارج شدند. سه بیمار جهت پیگیری مراجعه نکردند و از مطالعه خارج شدند. آنالیز آماری با SPSS software, version 22 (IBM SPSS, Armonk, NY, USA) انجام شد. متغیرهای کمی با میانگین و انحراف معیار خلاصه شدند و متغیرهای اسمی و رتبه‌ای به فراوانی مطلق (درصد فراوانی نسبی) ارایه شدند.

برای مقایسه وضعیت پیشین و حداقل یک سال پس از عمل بیماران به لحاظ معیارهای تقسیم‌بندی McKay، Tonnis grading و Severin از آزمون غیرپارامتریک Marginal homogeneity و برای مقایسه وضعیت بیماران در پیش و پس از عمل به لحاظ شاخص استابولار از آزمون غیرپارامتریک Wilcoxon signed rank بهره گرفته شد. سطح معناداری کمتر از ۰/۰۵ در نظر گرفته شد.

یافته‌ها

از مجموع ۱۳ بیمار، سه مورد به‌دلیل عدم پیگیری درمان از مطالعه

جدول ۲: متغیرهای دموگرافیک و بالینی بیماران

متغیر	تعداد بیماران (درصد)
جنسیت	
دختر	۷ (۷۰٪)
پسر	۳ (۳۰٪)
سن (ماه) (حدافل - حداکثر)	۳۸/۹۲ ± ۱۲/۳۷ (۲۴-۶۵)
سابقه خانوادگی	
خیر	۸ (۸۰٪)
بلی	۲ (۲۰٪)
نوع زایمان	
واژینال	۵ (۵۰٪)
سزارین	۵ (۵۰٪)
سمت درگیر	
راست	۴ (۴۰٪)
چپ	۳ (۳۰٪)
دوطرفه	۳ (۳۰٪)

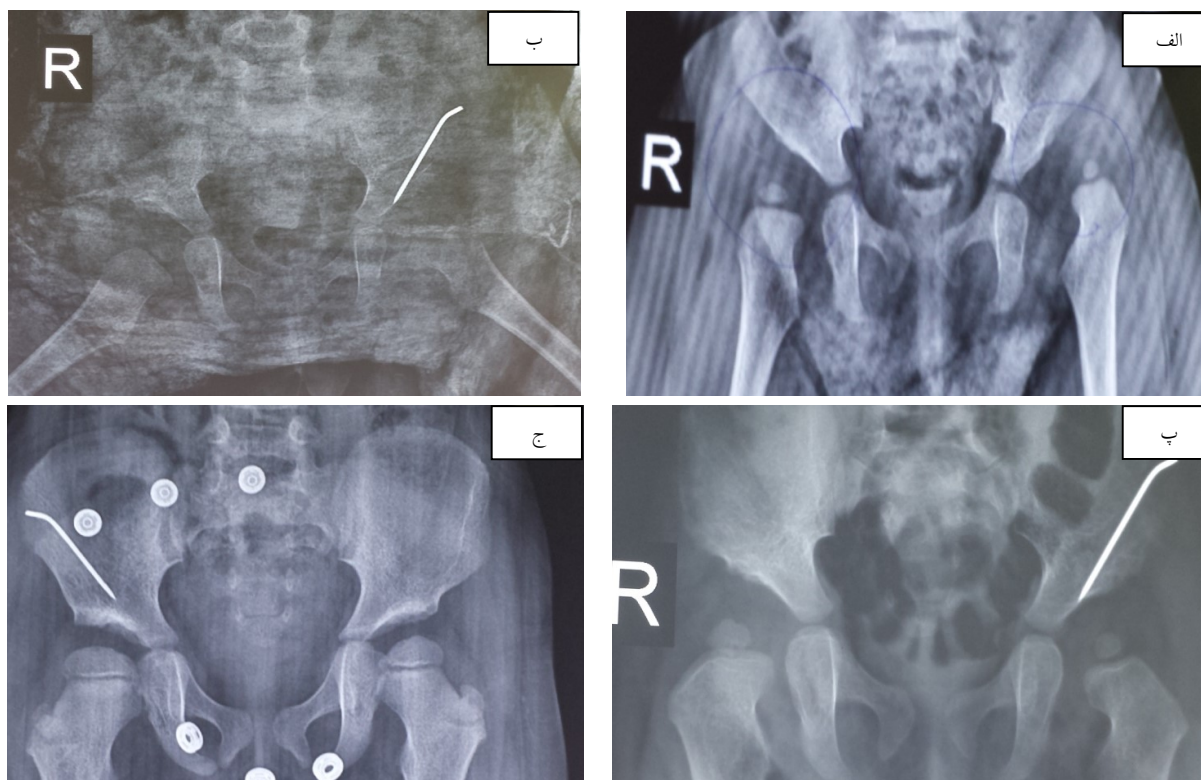
شش هیپ (۵۰٪) در Class V بودند. درحالی که نتایج پس از درمان شامل شش هیپ (۵۰٪) در Class Ia، دو (۱۶/۶٪) در Class Ib، دو (۱۶/۶٪) در Class III، یک (۸/۳٪) در Class IVa و یک مورد (۸/۳٪) در Class V بوده است که بهبود چشمگیری را در نتایج رادیوگرافی نشان داد (P=۰/۰۰۳).

از مجموع ۱۲ هیپ درمان شده، چهار مورد (۳۳/۳٪) افزون بر جاناندازی باز، کپسولورافی و استئوتومی پمبرتون، تحت استئوتومی فمور نیز قرار گرفتند. در شکل ۱ تصاویر مربوط رادیوگرافی دختر ۲۴ ماهه با درگیری دوطرفه الف: پیش از عمل، ب: پس از عمل، پ: شش ماه پس از عمل و ج: دو سال پس از عمل ارائه شده‌اند.

جدول ۳: یافته‌های بالینی و رادیوگرافی مطالعه

معیار	تقسیم‌بندی	قبل	بعد	P*
رتبه‌بندی Tonnis	I	-	۹ (۷۵٪)	۰/۰۰۲
	II	-	۲ (۱۶/۶٪)	
	III	۵ (۴۱/۶٪)		
	IV	۷ (۵۸/۳٪)	۱ (۸/۳٪)	
شاخص استابولار McKay	عالی	-	۱۹/۸۳ ± ۱۸/۵ (۱۰-۳۲)	۰/۰۰۲
	خوب	-	۵ (۴۱/۶٪)	۰/۰۰۵
Severin	متوسط	۷ (۵۸/۳٪)	۳ (۲۵٪)	۰/۰۰۳
	ضعیف	۵ (۴۱/۶٪)	۲ (۱۶/۶٪)	
	Ia	-	۶ (۵۰٪)	
	Ib	-	۲ (۱۶/۶٪)	
	II	-	-	
	III	-	۲ (۱۶/۶٪)	
	IVa	-	۱ (۸/۳٪)	
	IVb	۶ (۵۰٪)	-	
V	۶ (۵۰٪)	۱ (۸/۳٪)		
VI	-	-	-	

* معناداری آماری با آزمون‌های غیرپارامتریک. معناداری آماری برای شاخص استابولار با کمک Wilcoxon signed rank test و برای سایر متغیرهای جدول با کمک Marginal homogeneity test محاسبه گردید. سطح معناداری کمتر از ۰/۰۰۵ در نظر گرفته شد.



شکل ۱: گرافی‌های رخ لگن مربوط به یک دختر ۲۴ ماهه مبتلا به دیسپلازی تکاملی هیپ در پیش از عمل و زمان‌های مختلف پس از عمل

الف: پیش از عمل با درگیری دوطرفه

ب: پس از عمل (تنها سمت چپ با پین ثابت شده و سمت راست به دلیل پایداری گرافت در محل استئوتومی نیاز به فیکساسیون نداشت)

پ: شش ماه پس از عمل

ج: دو سال پس از عمل، رشد مناسب استابولوم و پوشش کامل سر Femur به‌طور دوطرفه را نشان می‌دهد. (به دلیل عدم تمایل بیمار به عمل و مهاجرت بیمار به شهر دیگر، پین بیمار خارج نشده است).

بحث

هدف از درمان دیسپلازی تکاملی هیپ به‌دست آوردن یک پوشش مناسب در محل Acetabular roof است که برای جلوگیری از دررفتگی هیپ در طی رشد و ایجاد یک جاناندازی هم مرکز (Concentric reduction) مفصل هیپ لازم است. نتایج موفق در درمان بیماران دیسپلازی تکاملی مفصل هیپ (DDH) همیشه با استفاده از یک عمل جاناندازی باز یا بسته به‌دست نمی‌آید^{۱۹،۱۸} و تعداد قابل توجهی از بیماران نیاز به استئوتومی Femur یا لگن دارند.^{۱۲}

هر دو استئوتومی ناکامل (پمبرتون) و کامل (سالتر) لگن می‌توانند با نتایج موفقیت‌آمیزی همراه باشند^۹ ولی مزیت استئوتومی پری‌کپسولار

پمبرتون (PPO) در پوشش بهتر سر Femur است.^{۲۰} در مطالعه Ezirmik و همکاران نشان داده شد که نتایج درمان با PPO نسبت به استئوتومی سالتر بهتر و با عوارض کمتری همراه است.^۳ در مطالعه Balioğlu و همکاران که بر روی ۱۴ هیپ انجام شد، نتایج موفق درمان با PPO چه در ارزیابی رادیوگرافی و چه در معاینات بالینی گزارش شد. در این مطالعه شاخص استابولار پیش از عمل به‌طور میانگین ۴۱/۹۲ درجه بوده که به ۱۹/۵ درجه پس از عمل کاهش یافته است و ۱۱ هیپ در تقسیم‌بندی Severin پس از عمل در Class Ia قرار گرفته‌اند.^۷ در مطالعه Wada و همکاران که بر روی ۱۷ هیپ مبتلا به DDH انجام شد، نتایج رادیوگرافی بر اساس تقسیم‌بندی Severin در ۱۳ هیپ، Class I- II گزارش شده است و کاهش شاخص استابولار در

با وجود آنکه پژوهش کنونی بهبود قابل توجه در معیارهای بالینی و نتایج رادیوگرافی بیماران را نشان داد، اما نتایج در دو هیپ (۱/۱۶/۶٪) از نظر بالینی ضعیف و در گروه‌های V و IVa تقسیم‌بندی Severin قرار داشتند که هر دو هیپ مربوط به یک بیمار دو طرفه می‌باشد. در مطالعه‌ای که Wang و همکاران نتایج درمان در بیماران با درگیری یک‌طرفه را با موارد دوطرفه مقایسه کرده‌اند، سن بالا در زمان عمل و درگیری دوطرفه را عوامل خطر برای بروز استئونکروز سر فمور و نتایج بالینی ضعیف گزارش کردند. همچنین Tonnis grading system بالاتر نیز یک عامل خطر برای استئونکروز سر فمور معرفی شده است.^{۳۳} در این مطالعه یک مورد استئونکروز سر فمور مشاهده شد که مربوط به یک بیمار دوطرفه با Tonnis grade IV بود. مطالعه کنونی به‌صورت آینده‌نگر به بررسی نتایج درمان ۱۲ هیپ دچار دیسپلازی تکاملی هیپ پرداخته است و با وجود آنکه نقش موثر استئوتومی پمبرتون را در درمان این بیماران نشان داد، اما به‌دلیل حجم نمونه کم و مدت زمان محدود پیگیری بیماران سوالات زیادی مانند تاثیر درگیری دوطرفه بر نتایج درمان، تاثیر میزان دررفتگی پیش از عمل بر نتایج درمان را بدون پاسخ گذاشته و لازم است در آینده مطالعات با حجم نمونه بیشتر و مدت پیگیری طولانی‌تر انجام شود. همچنین این مطالعات به گونه‌ای طراحی شوند که به سوالات فوق پاسخ دهند. در نهایت نتیجه‌گیری می‌شود که استئوتومی پمبرتون می‌تواند یک روش موثر در درمان بیماران مبتلا به DDH باشد که با تاخیر و در سنین بالا مراجعه می‌کنند و می‌تواند همراه با سایر روش‌های جراحی انجام شود.

سپاسگزاری: این مقاله حاصل پایان‌نامه تحت عنوان "بررسی آینده‌نگر نتایج بالینی و رادیوگرافی عمل جراحی استئوتومی به‌روش پمبرتون در بیماران مبتلا به دیسپلازی تکاملی مفصل هیپ در بیمارستان رازی در سال‌های ۹۳-۱۳۹۱" در مقطع دکترای تخصصی در جراحی ارتوپدی در سال ۱۳۹۴ و با کد IR.AJUMS.REC.1394.632 می‌باشد که با حمایت دانشگاه علوم پزشکی جندی‌شاپور اهواز اجرا شده است.

References

- Gillingham BL, Sanchez AA, Wenger DR. Pelvic osteotomies for the treatment of hip dysplasia in children and young adults. *J Am Acad Orthop Surg* 1999;7(5):325-37.
- Wada A, Fujii T, Takamura K, Yanagida H, Taketa M, Nakamura T. Pemberton osteotomy for developmental dysplasia of the hip in older children. *J Pediatr Orthop* 2003;23(4):508-13.

تمام بیماران در پایان درمان را گزارش داده‌اند.^۲ در مطالعه Aydin و همکاران متوسط شاخص استابولار پیش از عمل ۴۰/۵۳ درجه و پس از عمل ۱۲/۰۴ درجه گزارش شده، که همراه با نتایج بالینی عالی بر اساس معیارهای McKay در ۸۹٪ بیماران بوده است.^۹

در مطالعه Szepesi و همکاران میزان کاهش شاخص استابولار نسبت به پیش از عمل ۱۹ درجه گزارش شده و ۷۹٪ از بیماران بر اساس تقسیم‌بندی Severin در Class I- II (عالی تا خوب) قرار داشته‌اند.^{۲۱} در پژوهش کنونی شاخص استابولار پیش از عمل از ۴۳/۷۵ درجه به‌طور میانگین به ۱۹/۸۳ درجه پس از عمل کاهش یافت. از نظر نتایج رادیوگرافی بر اساس تقسیم‌بندی Severin، ۸ هیپ (۶/۶۶٪) در Class I و ۲ (۱/۱۶٪) در Class III قرار داشتند که بهبود چشمگیری در نتایج رادیوگرافی (P=۰/۰۰۳) و کاهش AI (P=۰/۰۰۲) دیده شد.

در مطالعه Pemberton که در آن برای اولین بار روش خود را پیشنهاد کرد، نتایج خوبی در ۹۴/۳٪ از بیماران گزارش کرده است.^۶ در مطالعه Balioğlu و همکاران در ۱۳ از ۱۴ هیپ مورد مطالعه نتایج بالینی عالی گزارش شده است.^۷ در مطالعه Aydin و همکاران نتایج بالینی عالی بر اساس معیارهای McKay در ۸۹٪ بیماران گزارش شده و در مطالعه Wada و همکاران در ۱۴ (۸۲/۳۵٪) هیپ از ۱۷ هیپ مورد مطالعه نتایج بالینی عالی و خوب گزارش شده است.^۲ در مطالعه کنونی، نتایج بالینی بر اساس معیارهای McKay، ۵ هیپ (۴۱/۶٪) نتایج عالی و ۳ (۲۵٪) نتایج خوب و ۲ مورد (۱/۱۶٪) نتایج متوسط داشته و بهبود عملکرد بالینی در ۱۰ هیپ دیده شد.

در مطالعه Faciszewski و همکاران هیچ موردی از استئونکروز سر فمور در بین ۵۲ بیمار مورد مطالعه گزارش نشده است.^{۲۰} در مطالعه Hamzaoglu و همکاران تنها یک مورد از ۱۴ بیمار مورد مطالعه دچار استئونکروز سر فمور شده است.^{۲۲} در مطالعه ما، ۱ مورد (۸/۳٪) استئونکروز سر فمور تیپ I بر اساس تقسیم‌بندی Kalamchi and MacEwen مشاهده شد که مربوط به یک مورد دوطرفه بود.^{۳۳}

3. Ezirmik N, Yildiz K. Salter innominate osteotomy or Pemberton pericapsular osteotomy in treatment of developmental dysplasia of hip. *Turkish J Med Sci* 2012;42(6):1058-62.
4. Zorer G, Sürel Y, Savran K. Comparison between Salter and Pemberton osteotomies in surgical treatment of acetabular deformations. 13th National Turkish Congress of Orthopedics and Traumatology Book. Nevşehir, Ankara: THK Publications, 1993.
5. Aydin A, Kalali F, Yildiz V, Ezirmik N, Aydin P, Dostbil A. The results of Pemberton's pericapsular osteotomy in patients with developmental hip dysplasia. *Acta Orthop Traumatol Turc* 2012;46(1):35-41.
6. Pemberton PA. Pericapsular osteotomy of the ilium for treatment of congenital subluxation and dislocation of the hip. *J Bone Joint Surg Am* 1965;47:65-86.
7. Balioğlu MB, Öner A, Aykut ÜS, Kaygusuz MA. Mid term results of Pemberton pericapsular osteotomy. *Indian J Orthop* 2015;49(4):418-24.
8. Sankar WN, Tang EY, Moseley CF. Predictors of the need for femoral shortening osteotomy during open treatment of developmental dislocation of the hip. *J Pediatr Orthop* 2009;29(8):868-71.
9. Coleman SS. The incomplete pericapsular (Pemberton) and innominate (Salter) osteotomies; a complete analysis. *Clin Orthop Relat Res* 1974;(98):116-23.
10. Vedantam R, Capelli AM, Schoenecker PL. Pemberton osteotomy for the treatment of developmental dysplasia of the hip in older children. *J Pediatr Orthop* 1998;18(2):254-8.
11. Browne RS. The management of late diagnosed congenital dislocation and subluxation of the hip. *J Bone Joint J* 1979;61(1):7-12.
12. Karakaş ES, Baktir A, Argün M, Türk CY. One-stage treatment of congenital dislocation of the hip in older children. *J Pediatr Orthop* 1995;15(3):330-6.
13. Umer M, Nawaz H, Kasi PM, Ahmed M, Ali SS. Outcome of triple procedure in older children with developmental dysplasia of hip (DDH). *J Pak Med Assoc* 2007;57(12):591-5.
14. McKay DW. A comparison of the innominate and the pericapsular osteotomy in the treatment of congenital dislocation of the hip. *Clin Orthop Relat Res* 1974;(98):124-32.
15. Tönnis D. An evaluation of conservative and operative methods in the treatment of congenital hip dislocation. *Clin Orthop Relat Res* 1976;(119):76-88.
16. Schramm M, Hohmann D, Radespiel-Troger M, Pitto RP. The Wagner spherical osteotomy of the acetabulum. Surgical technique. *J Bone Joint Surg Am* 2004;86-A Suppl 1:73-80.
17. Kalamchi A, MacEwen GD. Avascular necrosis following treatment of congenital dislocation of the hip. *J Bone Joint Surg Am* 1980;62(6):876-88.
18. Kerry RM, Simonds GW. Long-term results of late non-operative reduction of developmental dysplasia of the hip. *J Bone Joint Surg Br* 1998;80(1):78-82.
19. Kershaw CJ, Ware HE, Pattinson R, Fixsen JA. Revision of failed open reduction of congenital dislocation of the hip. *J Bone Joint Surg Br* 1993;75(5):744-9.
20. Faciszewski T, Kiefer GN, Coleman SS. Pemberton osteotomy for residual acetabular dysplasia in children who have congenital dislocation of the hip. *J Bone Joint Surg Am* 1993;75(5):643-9.
21. Szepesi K, Rigó J, Biró B, Fazekas K, Póti L. Pemberton's pericapsular osteotomy for the treatment of acetabular dysplasia. *J Pediatr Orthop B* 1996;5(4):252-8.
22. Hamzaoglu A, Esenkaya I, Dumaz H, Asik M, Aritamur A. Operative treatment of congenital hip dislocation in older ages with "open reduction, shortening, derotation, varisation and Pemberton acetabuloplasty.". *Acta Orthop Traumatol Turc* 1990;24(1):9-12.
23. Kalamchi A, MacEwen G. Avascular necrosis following treatment of congenital dislocation of the hip. *J Bone Joint Surg Am* 1980;62(6):876-88.
24. Wang TM, Wu KW, Shih SF, Huang SC, Kuo KN. Outcomes of open reduction for developmental dysplasia of the hip: does bilateral dysplasia have a poorer outcome?. *J Bone Joint Surg Am* 2013;95(12):1081-6.

Prospective evaluation of clinical and radiographic outcomes of Pemberton osteotomy in patients with developmental dysplasia of hip

Saeid Tabatabai M.D.
Abdossalam Razzaghi M.D.*

Department of Orthopedic, Razi Hospital, Ahvaz Jundishapur University of Medical Sciences, Ahvaz, Iran.

* Corresponding author: Felestin St., Amanieh, Ahvaz, Iran.
Tel: +98 613 3333050
E-mail: drrazzaghi1@gmail.com

Abstract

Received: 21 Apr. 2016 Revised: 16 Aug. 2016 Accepted: 18 Sep. 2016 Available online: 26 Sep. 2016

Background: Acetabular dysplasia is a well-known cause of early osteoarthritis of hip which may appear at any time (perinatal, breast-feeding and childhood). The aim of this study was to evaluate the clinical and radiographic outcomes of children with developmental dysplasia of hip (DDH) after undergoing open reduction, capsulorrhaphy and Pemberton osteotomy procedures.

Methods: This study prospectively conducted on 13 patients with DDH who attended to Razi Hospital at Ahvaz Jundishapur University of Medical Sciences at Ahvaz, Iran, from April 2012 to March 2015. Inclusion criteria were children with age range of 18 months to 8 years and acetabular index ≥ 40 degree. Exclusion criteria were the age less than 18 months or above 8 years, connective tissue diseases, secondary dislocation due to previous infection, and acetabular dysplasia with specific syndrome. All patients were evaluated before surgery and at least one year after surgery in terms of clinical evaluations, dislocation or subluxation of hip, congruity of hip and radiological outcomes according to grading systems of McKay, Tonnis grading system, Severin classification and acetabular index, respectively. All patients underwent open reduction, capsulorrhaphy, and Pemberton's osteotomy in single-stage surgery and if necessary femoral shortening was performed.

Results: Ten patients (12 hips) were evaluated. Of those, 4 patients (40%) had right hip involvement. The mean age score was 38.92 ± 12.37 months (range: 24-65 months). Acetabular index showed significant reduction after surgery in compare to before surgery ($P = 0.002$). According to Tonnis grading, 91.6% of cases were in I-II classes. Moreover, 66.6% of cases at clinical examinations of McKay criteria had excellent and good results after surgery. According to Severin radiographic findings criteria, 83.2% of cases were in I-III classes after surgery. There was statistically significant improvement in patients according to different grading systems.

Conclusion: In conclusion, Pemberton osteotomy could be an effective procedure and also in conjunction with other surgical procedures for the treatment of patients with DDH who presented in higher age and late.

Keywords: child, developmental dysplasia of hip, osteotomy, prospective studies.