

تاثیر سلول‌های بنیادی برگرفته از چربی بر افزایش بقای گرافت غضروفی خرد شده در خرگوش

چکیده

دریافت: ۱۳۹۵/۰۷/۰۵ ویرایش: ۱۳۹۵/۰۹/۱۷ پذیرش: ۱۳۹۵/۰۹/۲۸ آنلاین: ۱۳۹۵/۰۹/۲۹

محمد رضا عبادی^۱، محمد جواد فاطمی^{۲*}فرهاد حافظی^۱، میترا نیازی^۳محمد علی فاطمی^۴

زمینه و هدف: استفاده از گرافت غضروفی خرد شده در سال‌های اخیر در جراحی رینوپلاستی مورد توجه جراحان پلاستیک قرار گرفته است، با این حال امکان جذب غضروف‌ها در درازمدت به‌طور معمول وجود دارد. هدف این مطالعه بررسی تاثیر سلول‌های بنیادی برگرفته از چربی بر بقای گرافت‌های غضروفی خرد شده بود.

روش بررسی: در پژوهش کنونی که یک مطالعه مداخله‌ای بود و در سال ۱۳۹۳ در آزمایشگاه حیوانات بیمارستان حضرت فاطمه (س) انجام شد، ۱۰ خرگوش سفید نیوزلندی، با میانگین وزن ۲۰۰۰ تا ۲۵۰۰ g انتخاب شده و سلول‌های بنیادی از بافت چربی سطح داخلی کشاله ران هر یک از خرگوش‌ها تهیه شد. گرافت‌های غضروفی خرد شده آغشته و غیرآغشته به سلول‌های بنیادی اتولوگ به‌ترتیب در پاکت‌های زیرجلدی طرفین خط وسط پشتی هر یک از خرگوش‌ها قرار داده شد و وزن آن‌ها پیش از ایمپلنتیشن و پس از اکسپلنتیشن اندازه‌گیری و ثبت شد. بررسی‌های مربوط به کندروسیت‌های زنده، ۱۰ هفته پس از ایمپلنتیشن انجام شد.

یافته‌ها: میانگین تفاضل وزن غضروف‌های خرد شده بین دو گروه (سمت مداخله و سمت کنترل) با یکدیگر متفاوت بود، به طوری که این میانگین در سمت مداخله به‌طور معناداری بیشتر از سمت کنترل بود ($P=0/021$). میانگین تعداد کندروسیت‌های زنده در سمت مداخله به‌طور معناداری بالاتر از سمت کنترل بود ($P<0/001$).

نتیجه‌گیری: این یافته‌ها از نقش سلول‌های بنیادی برگرفته از چربی بر افزایش بقای گرافت‌های غضروفی خرد شده حمایت می‌کند، اگرچه مکانیسم واقعی آن تعریف نشده است.

کلمات کلیدی: غضروف، سلول بنیادی، بقای گرافت.

۱- گروه جراحی پلاستیک و ترمیمی، بیمارستان حضرت فاطمه (س)، مرکز تحقیقات سوختگی، دانشگاه علوم پزشکی ایران، تهران، ایران.

۲- مرکز تحقیقات سوختگی، گروه جراحی پلاستیک و ترمیمی، دانشگاه علوم پزشکی ایران، تهران، ایران.

۳- گروه کاردرمانی، مرکز تحقیقات سوختگی، دانشگاه علوم پزشکی ایران، تهران، ایران.

۴- گروه زیست‌شناسی سلولی و مولکولی، مرکز تحقیقات سوختگی، دانشگاه علوم پزشکی ایران، تهران، ایران.

* نویسنده مسئول: تهران، خیابان ولیعصر، بالاتر از میدان ونک، خیابان شهید رشید رشید یاسمی، بیمارستان شهید مطهری، مرکز تحقیقات سوختگی دانشگاه علوم پزشکی ایران
تلفن: ۸۸۸۸۴۲۷۵-۰۲۱
E-mail: mjfatemi41@gmail.com

مقدمه

انواع مختلف بافت‌ها شامل پوست، مو، استخوان، غضروف، چربی و وریدها در اعمال جراحی ترمیمی به‌صورت پیوند به‌کار می‌رود. مزیت بزرگ این پیوندها اتولوگ بودن و استفاده از بافت‌های خود فرد می‌باشد که نگرانی‌های موجود در مورد واکنش‌های رد پیوند را از بین می‌برد.^۱ گرافت‌های غضروفی یک جزء تفکیک‌ناپذیر در زمینه‌های مختلف جراحی پلاستیک به‌خصوص رینوپلاستی شده‌اند و جراحان می‌توانند از منابع مختلفی شامل سپتوم بینی، کونکای گوش و غضروف‌های

نده‌ای استفاده کنند.^۳

غضروف نوعی بافت همبند به‌نسبت ساده ولی بسیار تخصصی است و برخلاف استخوان که قابلیت رژنراسیون وسیعی دارد، غضروف فاقد شبکه عروقی داخلی است و در نتیجه توانایی محدودی جهت ترمیم و بازسازی دارد.^۶

امکان انتقال غضروف جهت ترمیم مناطق دیگر به روش‌های مختلف وجود دارد. برای نمونه می‌توان با شکل‌دهی به غضروف اتولوگ از آن جهت بازسازی ساختمان‌هایی چون گوش و یا پر کردن نقایص و بازگرداندن شکل نواحی مختلف صورت استفاده کرد.^۷

ترابکولار، پروستیوم یا پوشش استخوان و غشای سینوویال قابل اشتقاق است. در سال ۲۰۰۱، بافت چربی نیز به این فهرست اضافه شد.^{۲۴-۲۱}

از آن زمان به بعد، پژوهش‌های بسیاری در مورد ADSCs انجام شد، بیش از ۳۵۰۰ مطالعه در تشریح قابلیت‌های متفاوت ADSCs در شرایط مختلف in-vitro و in-vivo و ۱۷ مطالعه کارآزمایی بالینی تاکنون منتشر شده است.

با طرح و توصیف سلول‌های بنیادی برگرفته از چربی انسانی در سال ۲۰۰۱، جراحی ترمیمی به منبع دیگری از سلول‌های بنیادی دست یافت که امکان انجام بازسازی بافت با کمک آن وجود داشت. از آنجا که ADSCs می‌توانند در بازسازی انواع گسترده‌ای از بافت‌ها همچون پوست، چربی، استخوان و غضروف استفاده شوند، این یک فرصت بسیار خوب برای جراحان زیبایی است.^{۲۵}

پژوهش کنونی با هدف بررسی تاثیر سلول‌های بنیادی بر افزایش بقای گرافت غضروفی خردشده در خرگوش انجام گردید.

روش بررسی

پژوهش کنونی، یک مطالعه مداخله‌ای (Interventional) در حیوانات است که در سال ۱۳۹۳ در آزمایشگاه حیوانات بیمارستان حضرت فاطمه (س) تهران صورت گرفت. در این مطالعه ۱۰ خرگوش سفید نوزلندی با سن ۱۲ تا ۱۶ هفته، نر و با میانگین وزن ۲۰۰۰ تا ۲۵۰۰ g که همگی از نظر بالینی سالم بودند، انتخاب شدند. نگهداری از خرگوش‌ها بر اساس استانداردهای رعایت حقوق حیوانات دانشگاه علوم پزشکی ایران انجام شد. خرگوش‌ها در قفس‌های جداگانه و با ۱۲ ساعت نوردهی روزانه و دسترسی دائم به آب و غذای پلت شده نگهداری شدند. دمای محل نگهداری بین ۲۴ تا ۲۸ °C تنظیم شده بود و جهت ایجاد بیهوشی و بی‌دردی از پروتکل‌های استاندارد زیر نظر متخصص جراحی دامپزشکی استفاده شد. تمام مراحل انجام کار به‌جز تهیه سلول‌های بنیادی از بافت چربی که از پیش انجام شده بود، بقیه در یک روز انجام گرفت.

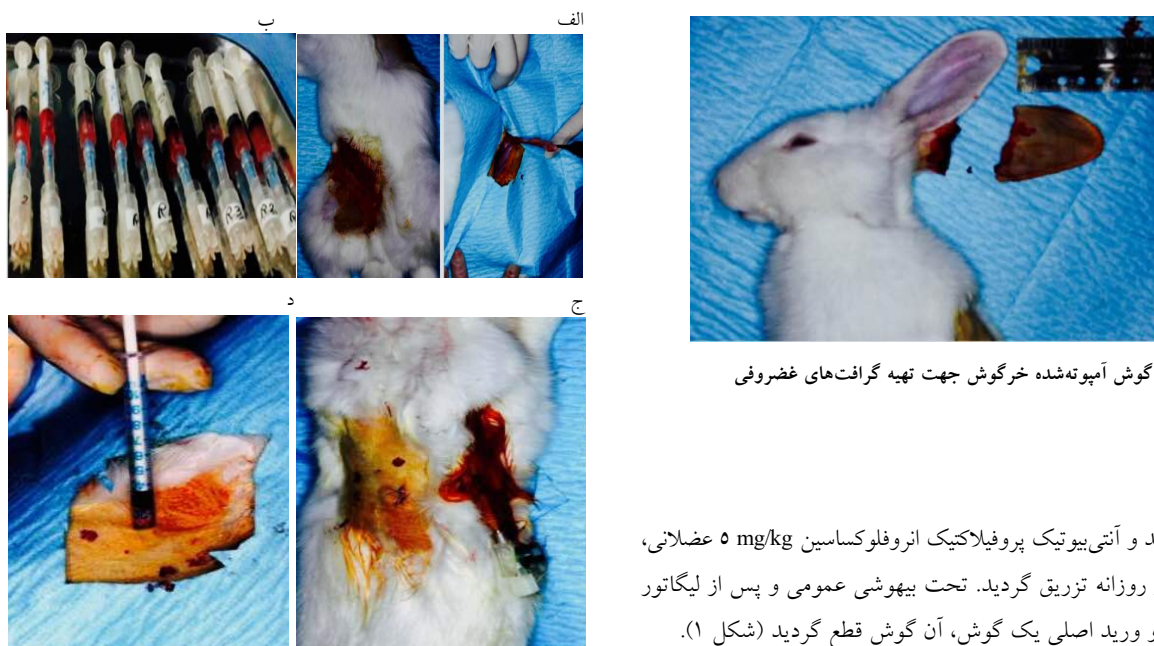بیهوشی عمومی در هر یک از خرگوش‌ها با تزریق عضلانی زایلازین ۵ mg/kg (Xylazine 2%, Alfasan Inc., Woerden, Netherland) و کتامین ۳۵ mg/kg (Ketamin 10%, Alfasan Inc., Woerden, Netherland)

در جراحی پلاستیک به‌ویژه رینوپلاستی، به‌طور معمول غضروف اتولوگ به‌دلیل زیست‌سازگاری و مقاومت نسبی آن به عفونت، به مواد آلوپلاستیک ترجیح داده می‌شود.^۲ اما گرافت‌های غضروفی در طول زمان جذب می‌شوند. گرافت‌های غضروفی خردشده جهت مقاصد و شرایط مورد نیاز ترمیمی به‌راحتی شکل داده می‌شوند به‌طوری که نیاز به بلوک منفرد طولانی غضروفی را برطرف می‌کنند. پیچیدن غضروف خردشده از بی‌نظمی‌ها و بدشکلی‌های آتی پس از عمل که قابل اصلاح نیست، جلوگیری می‌کند، اما مشکل بقای طولانی‌مدت آن تا حد زیادی حل نشده باقی مانده است.^{۱۰،۹،۲} سلول‌های بنیادی برگرفته از چربی (ADSCs) از طریق سه مکانیسم احتمالی می‌توانند بر بهبود نتایج گرافت اثرگذار باشند: ۱- تحریک واسکولوژنز، ۲- افزایش ترشح کلاژن توسط فیبروبلاست‌ها، ۳- تمایز در محیط طبیعی (In-vivo).^{۱۱}

تکنیک‌های کلاسیک اتوژن مانند گرافت‌های غضروفی توپر برای رادیکس بینی یا قرار دادن قسمت استخوانی، غضروفی دنده یا گرافت‌های تمام طول دور سال بینی از کونکا یا غضروف دنده، تکنیک‌های موثری می‌باشند، اما با عوارض آشکار در نواحی دهنده و گیرنده همراه هستند و شایع‌ترین عوارض شامل بدشکلی‌های واضح، در راستای مناسب قرار نگرفتن، تغییر شکل دادن، عفونت گرافت، بیرون زدن آن و در نهایت نتیجه زیبایی نامناسب به‌دلیل هر کدام از موارد بیان‌شده می‌باشد.^{۹-۱۲}

جهت پیشگیری از ایجاد این مشکلات و به‌منظور اصلاح بدشکلی‌ها و تسهیل شکل‌دهی غضروف می‌توان از روش‌هایی برای تسهیل در شکل‌دهی غضروف استفاده کرد که شامل خرد کردن و یا له کردن غضروف می‌باشد.^{۱۳-۱۶} ایده استفاده از غضروف خردشده اولین بار توسط Peer در دهه ۱۹۴۰ معرفی شد. ولی پس از انتشار مقاله Erol که تجربه شخصی خود را در ۲۳۶۵ بیمار با استفاده از تکنیک ترکیب دیپلایت معرفی کرد، مورد توجه جدی قرار گرفت.^{۲۰-۱۷}

سلول‌های بنیادی ابزاری قدرتمند برای جراحان ترمیمی هستند که برای بازسازی و نگهداری بافت‌ها، همراه با کاهش عوارض ثانویه می‌توانند کمک‌کننده باشند. در حالی که منشای سلول‌های بنیادی بلاستوسیت‌های جنین (ESCs) است اما سلول‌های بنیادی بالغ (ASCs) از انواع گسترده‌ای از بافت‌های پس از تولد شامل مغز استخوان، خون بندناف، بافت عصبی، لیگامان پریدونتال، استخوان



شکل ۱: گوش آمپوتنه شده خرگوش جهت تهیه گرافت‌های غضروفی

شکل ۲: الف: برداشت بافت چربی جهت تهیه سلول‌های بنیادی، ب: آماده‌سازی سلول‌های بنیادی برگرفته از چربی برای تزریق، ج: ایجاد پاکت‌های زیرجلدی در طرفین، خط وسط پشت خرگوش‌ها و سوچور گرافت‌های غضروفی در سمت چپ و آماده‌سازی گرافت‌های غضروفی سمت راست جهت تزریق سلول‌های بنیادی، د: تزریق سلول‌های بنیادی برگرفته از چربی به گرافت‌های غضروفی سمت راست

حجمی که محتوی به‌طور تقریبی یک میلیون سلول بنیادی که پیش از شروع مراحل اجرا توسط موسسه رویان ارسال شده بود (۱ تا ۱/۵ ml) و در دمای اتاق قرار داده شده بود، اضافه و با نخ نایلون چهار صفر سوچور شد. در مورد پاکت‌های سمت چپ هر یک از خرگوش‌ها نیز بدون هیچ مداخله و پس از قرار دادن غضروف‌ها، سوچور انجام شد (شکل ۲، ج و د).

پس از ۱۲ هفته خرگوش‌ها به‌طور استاندارد و با استفاده از نسدونال و گاز دی‌اکسیدکربن کشته شدند. بلافاصله غضروف‌ها از پاکت خارج شده، پس از توزین، در محلول فرمالین ۱۰٪ فیکس و جهت بررسی پاتولوژی فرستاده شد.

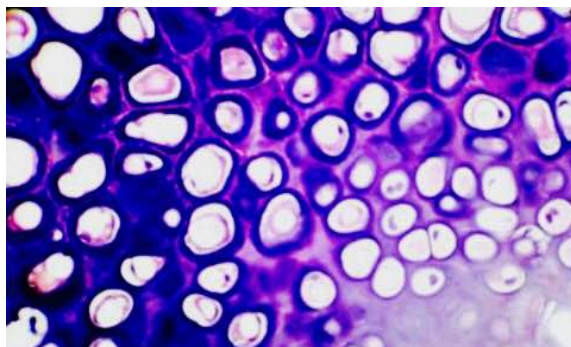
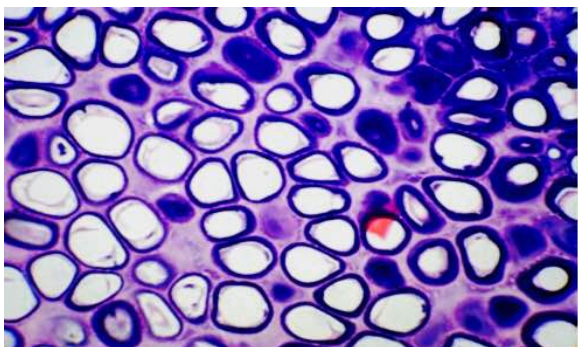
در ادامه نمونه‌ها برش داده شده و رنگ‌آمیزی به‌روش هماتوکسلین و اتوزین انجام شد و نمونه‌ها از نظر وجود کندروسیت‌های زنده توسط پاتولوژیست مورد بررسی قرار گرفت (شکل ۳).

انجام شد و آنتی‌بیوتیک پروفیلاکتیک انروفلوکساسین ۵ mg/kg عضلانی، سه دوز روزانه تزریق گردید. تحت بیهوشی عمومی و پس از لیگاتور شریان و ورید اصلی یک گوش، آن گوش قطع گردید (شکل ۱).

پس از جدا کردن کامل پوست و پری‌کندریوم، غضروف‌ها به دو قطعه مساوی ۲×۲ cm تقسیم شد و با استفاده از بیستوری شماره ۱۱ به قطعات ۰/۵ تا ۱ mm خرد شد. سپس محل آمپوتاسیون گوش با نخ نایلون چهار صفر ترمیم شد (شکل ۲، الف و ب).

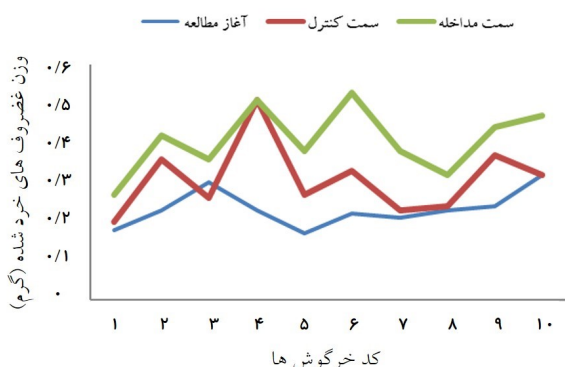برای به‌دست آوردن چربی جهت تهیه سلول‌های بنیادی، ابتدا خرگوش‌ها تحت بیهوشی کامل با استفاده از مخلوطی از کتامین و لیدوکائین عضلانی قرار گرفتند. سپس به‌روش استریل و با استفاده از پرپ و درپ (آماده‌سازی پوست) با محلول بتادین ۱۰٪ و در وضعیت طاق‌باز، با استفاده از ابزار میکروسرجری بافت چربی از سطح داخلی کشاله ران هر یک از خرگوش‌ها برداشته شد و به محلول محیط انتقال که بر اساس نمونه هر یک از خرگوش‌ها شماره‌گذاری شده بود، منتقل شد. این محیط‌ها با استفاده از ظرف پنج به مرکز تحقیقات سلولی پژوهش‌شده رویان منتقل و پس از پنج ساعت محلول حاوی سلول‌های بنیادی اتولوگ در ۱۲ ظرف بر اساس شماره‌گذاری‌های ارسالی، به حجم ۱ تا ۱/۵ ml و حاوی یک میلیون سلول بنیادی تحویل گرفته شد.

پس از اندازه‌گیری وزن غضروف‌ها، در طرفین خط وسط در پشت هر یک از خرگوش‌ها، سمت راست و چپ، پاکت زیرجلدی ایجاد و هر قطعه غضروف با وزن مساوی در یک پاکت گذاشته شد. سپس به غضروف‌های پاکت سمت راست هر یک از خرگوش‌ها،



شکل ۳: نمایش کندروسیت‌های زنده، تصویر سمت راست با سلول‌های بنیادی و تصویر سمت چپ بدون سلول‌های بنیادی

غضروف‌های خردشده از نظر وجود کندروسیت‌های زنده نشان داد که متوسط تعداد این سلول‌ها در سمت مداخله $124/10 \pm 16/58$ مورد بود. در بررسی تاثیر و در سمت کنترل $184/20 \pm 54/86$ مورد بود. در بررسی تاثیر سلول‌های بنیادی بر افزایش بقای گرافت‌های غضروفی خردشده، نتایج نشان داد که میانگین تفاضل وزن غضروف‌های خردشده بین دو گروه (سمت مداخله و کنترل) با یکدیگر متفاوت است، به طوری که این میانگین در سمت مداخله که سلول‌های بنیادی اضافه شده بود به طور معناداری بیشتر از سمت کنترل بود ($P=0/021$) (نمودار ۲). همچنین مشخص شد که میانگین تعداد کندروسیت‌های زنده در سمت مداخله به طور معناداری بالاتر از سمت کنترل بود ($P<0/001$).



نمودار ۲: مقایسه تغییرات وزن گرافت غضروفی خردشده در دو سمت مداخله و کنترل نسبت به وزن پایه آن‌ها

داده‌های مربوطه پس از جمع‌آوری، در SPSS software, version 16 (IBM SPSS, Armonk, NY, USA) وارد گردید. جهت توصیف داده‌ها از شاخص‌های مرکزی و پراکندگی و جهت بررسی‌های تحلیلی با توجه به نوع مطالعه و نقش متغیرهای جمع‌آوری شده، Independent t-test و Mann-Whitney U-test به کار رفت. سطح معناداری $P<0/05$ در نظر گرفته شد.

یافته‌ها

از ۱۲ خرگوش تحت بررسی، دو مورد در حین بیهوشی تلف شده و از مطالعه خارج شدند. بنابراین داده‌های مربوط به ۱۰ نمونه دیگر در آنالیزها وارد گردید.

همان‌طور که در جدول ۱ نشان داده شده است، میانگین وزن غضروف‌های خردشده در ابتدای مطالعه معادل $0/04 \pm 0/23$ بود که این میانگین، ۱۲ هفته پس از ایمپلنتیشن، در مورد پاکت‌های سمت راست (سمت مداخله شامل سلول‌های بنیادی تزریق‌شده) به $0/08 \pm 0/40$ و در مورد پاکت‌های سمت چپ (سمت کنترل) به $0/09 \pm 0/30$ افزایش یافته بود (نمودار ۱).

به عبارت دیگر طی این مدت، میانگین وزن غضروف‌های خردشده در سمت مداخله به طور تقریبی معادل 74% میانگین وزن آن‌ها در ابتدای مطالعه افزایش یافت در حالی که میزان این تغییر در سمت کنترل چیزی به طور تقریبی معادل 30% بود. همچنین بررسی

جدول ۱: میانگین وزن غضروف‌های خردشده و تعداد کندروسیت‌های زنده پیش و پس از مداخله

نام متغیر	مرحله مطالعه**	گروه‌های مطالعه*	تعداد	میانگین \pm انحراف معیار
وزن غضروف‌های خردشده	پیش از مداخله	مداخله	۱۰	0.04 ± 0.23
		کنترل	۱۰	
	پس از مداخله	مداخله	۱۰	0.08 ± 0.40
		کنترل	۱۰	0.09 ± 0.30
تعداد کندروسیت‌های زنده	پس از مداخله	مداخله	۱۰	$54/86 \pm 184/20$
		کنترل	۱۰	$16/58 \pm 124/10$

* گروه مداخله: غضروف‌های خردشده سمت راست خط وسطی پشت خرگوش‌ها به همراه سلول‌های بنیادی برگرفته از چربی

گروه کنترل: غضروف‌های خردشده سمت چپ خط وسطی پشت خرگوش‌ها بدون افزودن سلول‌های بنیادی برگرفته از چربی

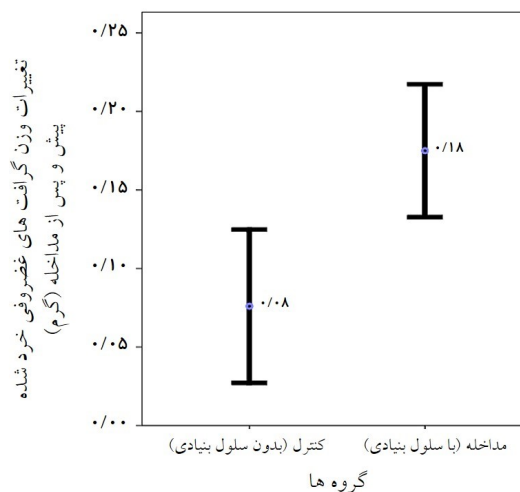
** پیش از مداخله: ابتدای مطالعه، پیش از ایمپلنتیشن

پس از مداخله: ۱۲ هفته پس از ایمپلنتیشن

افزایش می‌دهد.^{۱۳} در مطالعه Orbay و همکاران اثر ترکیبی پیچیدن گرافت غضروفی در فاشیا و سلول‌های بنیادی برگرفته از چربی مورد بررسی قرار گرفت و نتایج نشان داد که سلول‌های بنیادی برگرفته از چربی و پیچیدن گرافت‌ها در فاشیا، بقای گرافت‌ها را افزایش می‌دهد اما در این مطالعه اثر جداگانه سلول‌های بنیادی برگرفته از چربی بر بقای گرافت‌ها تحت بررسی قرار گرفت.^{۱۳} همچنین نتایج مطالعات Zografou و همکاران نشان داد که پیوند سلول‌های بنیادی برگرفته از چربی اتولوگ می‌تواند از طریق تمایز، واسکولوژنز و ترشح فاکتورهای رشد همچون فاکتور رشد اندوتلیال عروقی Vascular endothelial growth factor (VEGF) و فاکتور رشد مبدل بتا Transforming growth factor beta 3 (TGF- β 3)، بقای گرافت پوستی در رت‌ها و نیز رت‌های دیابتیک را افزایش دهد.^{۲۶}

Suartz, Seyhan و همکاران نیز در مطالعه خود توانستند تمایز ادیپوژنیک، استئوژنیک و کندروژنیک سلول‌های بنیادی برگرفته از چربی را القا کنند به طوری که قابلیت‌های سلول‌های بنیادی مزانشیمی در شرایط آزمایشگاهی (in-vitro) را تایید کرد. همچنین اثر سلول‌های بنیادی برگرفته از چربی در افزایش بقای فلپ پوستی رندوم در رت‌ها معنادار گزارش شد.^{۲۷،۲۸}

در مطالعات دیگر و نیز در بررسی دیگری که توسط Karimi و همکاران انجام شد، تاثیر مثبت تزریق موضعی سلول‌های بنیادی



نمودار ۲: مقایسه میانگین تغییرات وزن گرافت‌های غضروفی خردشده بین گروه مداخله و کنترل. نمودارها براساس میانگین تفاضل وزن * گرافت‌های غضروفی خردشده و ۹۵ فاصله اطمینان برای این مقدار به تفکیک گروه‌های مطالعه نمایش داده شده است.

بحث

در پژوهش کنونی از سلول‌های بنیادی برگرفته از چربی جهت افزایش بقای گرافت غضروفی خردشده استفاده شد. همسو با نتایج حاصل از مطالعه Orbay و همکاران، نتایج این مطالعه نیز نشان داد که سلول‌های بنیادی برگرفته از چربی بقای گرافت غضروفی خردشده را

نشده است. از طرفی به دلیل اینکه سلول‌های بنیادی برگرفته از چربی اتولوگ هستند و به راحتی به دست می‌آیند، می‌توان پیشنهاد کرد که مطالعه‌ای با همین روش ولی با مدت پیگیری طولانی‌تر انجام شود. سپاسگزاری: این مقاله حاصل پایان‌نامه تحت عنوان "بررسی تاثیر سلول‌های بنیادی برگرفته از چربی بر افزایش بقای گرافت غضروفی خردشده (Diced) در خرگوش" در مرکز آموزشی درمانی حضرت فاطمه (س) در مقطع فلوشیپی جراحی پلاستیک و ترمیمی در سال ۱۳۹۳ و با کد ۲۰۲۲ می‌باشد که با حمایت دانشگاه علوم پزشکی ایران انجام شده است.

برگرفته از چربی بر تسریع التیام زخم سوختگی در موش نشان داده شد.^{۲۹-۳۲} همچنین نتایج مطالعه نشان داد که سلول‌های بنیادی برگرفته از چربی از طریق افزایش بقای کندروسیت‌ها، بقای گرافت‌ها را افزایش می‌دهد. همچنان‌که نتایج مطالعه Orbay و همکاران نیز نشان داد که سلول‌های بنیادی برگرفته از چربی از طریق افزایش بقای کندروسیت‌ها و القای سنتز پروتئین اسیدی فیبریلاری گلیا و پروتوگلیکان‌ها باعث بهبود بقای گرافت‌های غضروفی می‌شود.^{۱۳} سلول‌های بنیادی برگرفته از چربی می‌توانند بقای گرافت‌های غضروفی خردشده را بهبود بخشند، اگرچه مکانیسم واقعی آن تعریف

References

- Kelly MH, Bulstrode NW, Waterhouse N. Versatility of diced cartilage-fascia grafts in dorsal nasal augmentation. *Plast Reconstr Surg* 2007;120(6):1654-9; discussion 1654-9.
- Daniel RK, Calvert JW. Diced cartilage grafts in rhinoplasty surgery. *Plast Reconstr Surg* 2004;113(7):2156-71.
- Moss MI, Moss-Salentine L. Vertebrate cartilages. In: Hall BK, editor. *Cartilages, Function and Biochemistry*. New York, NY: Academic Press; 1983. P. 1-30.
- Mankin HJ. The response of articular cartilage to mechanical injury. *J Bone Joint Surg Am* 1982;64(3):460-6.
- Hunziker EB. Growth-factor-induced healing of partial-thickness defects in adult articular cartilage. *Osteoarthritis Cartilage* 2001;9(1):22-32.
- Peer LA. Cartilage grafting. *Br J Plast Surg* 1955;7:250-62.
- Mankin HJ, Mow VC, Buckwalter JA, Iannotti JP. Form and function of articular cartilage. In: Simon SR, editor. *Orthopaedic Basic Science*. Rosemont, IL: American Academy of Orthopaedic Surgeons; 1994. P. 1-44.
- Xu JW, Nazzari J, Peretti GM, Kirchoff CH, Randolph MA, Yaremchuk MJ. Tissue-engineered cartilage composite with expanded polytetrafluoroethylene membrane. *Ann Plast Surg* 2001;46(5):527-32.
- Randolph MA, Yaremchuk MJ. Repair, grafting, and engineering of cartilage. In: Mathes SJ, Hentz VR, editors. *Plastic Surgery*. 2nd ed. Philadelphia, PA: Saunders Elsevier; 2006. P. 624-6.
- Fatemi MJ, Hasani ME, Rahimian S, Bateni H, Pedram M, Mousavi SJ. Survival of block and fascial-wrapped diced cartilage grafts: an experimental study in rabbits. *Ann Plast Surg* 2012;69(3):326-30.
- Calvert JW, Brenner K, DaCosta-Lyer M, Evans GR, Daniel RK. Histological analysis of human diced cartilage grafts. *Plast Reconstr Surg* 2006;118(1):230-6.
- Brenner KA, McConnell MP, Evans GR, Calvert JW. Survival of diced cartilage grafts: an experimental study. *Plast Reconstr Surg* 2006;117(1):105-15.
- Orbay H, Tobita M, Hyakusoku H, Mizuno H. Effects of adipose-derived stem cells on improving the viability of diced cartilage grafts. *Plast Reconstr Surg* 2012;129(2):369-77.
- Daniel RK. Diced cartilage grafts in rhinoplasty surgery: current techniques and applications. *Plast Reconstr Surg* 2008;122(6):1883-91.
- Hafezi F, Bateni H, Naghibzadeh B, Nouhi AH, Emami A, Fatemi SJ, et al. Diced ear cartilage with perichondrial attachment in rhinoplasty: a new concept. *Aesthet Surg J* 2012;32(7):825-32.
- Gunter JP, Clark CP, Friedman RM. Internal stabilization of autogenous rib cartilage grafts in rhinoplasty: a barrier to cartilage warping. *Plast Reconstr Surg* 1997;100(1):161-9.
- Guyuron B, Friedman A. The role of preserved autogenous cartilage graft in septorhinoplasty. *Ann Plast Surg* 1994;32(3):255-60.
- Yilmaz S, Erçöçen AR, Can Z, Yenidünya S, Edali N, Yormuk E. Viability of diced, crushed cartilage grafts and the effects of Surgicel (oxidized regenerated cellulose) on cartilage grafts. *Plast Reconstr Surg* 2001;108(4):1054-60; discussion 1061-2.
- Kim HK, Chu LS, Kim JW, Park B, Kim MK, Bae TH, et al. The viability of diced cartilage grafts wrapped in autogenous fascia and AlloDerm® in a rabbit model. *J Plast Reconstr Aesthet Surg* 2011;64(8):e193-200.
- Coskun BU, Seven H, Yigit O, Alkan S, Savk H, Basak T, et al. Comparison of diced cartilage graft wrapped in surgicel and diced cartilage graft wrapped in fascia: an experimental study. *Laryngoscope* 2005;115(4):668-71.
- Hafezi F, Abbaszadeh A, Naghibzadeh B, Ashtiani AK, Fatemi MJ, Nouhi AH. Comparison of outcomes using diced cartilage with or without tensor fascia latae wrapping in rabbits. *Aesthet Surg J* 2014;34(7):NP50-60.
- Hafezi F, Abbaszadeh A, Fatemi MJ, Hossaini S, Mousavi S, Ezadi S, et al. A comparison between the absorption rate of unwrapped and wrapped diced cartilage in rabbit. *Iran J Surg* 2014;22(1):19-27.
- Li AI, Hokugo A, Jarrahy R, Zuk PA. Human adipose tissue as a source of multipotent stem cells. In: Shiffman MA, Di Giuseppe A, Bassetto F. *Stem Cells in Aesthetic Procedures: Art, Science, and Clinical Techniques*. Berlin: Springer; 2014. P. 67-83.
- Kozlik M, Wójcicki P. The use of stem cells in plastic and reconstructive surgery. *Adv Clin Exp Med* 2014;23(6):1011-7.
- Rehman J, Traktuev D, Li J, Merfeld-Clauss S, Temm-Grove CJ, Bovenkerk JE, et al. Secretion of angiogenic and antiapoptotic factors by human adipose stromal cells. *Circulation* 2004;109(10):1292-8.
- Zografou A, Papadopoulos O, Tsigris C, Kavantzias N, Michalopoulos E, Chatzistamatiou T, et al. Autologous transplantation of adipose-derived stem cells enhances skin graft survival and wound healing in diabetic rats. *Ann Plast Surg* 2013;71(2):225-32.
- Seyhan N, Alhan D, Ural AU, Gunal A, Avunduk MC, Savaci N. The effect of combined use of platelet-rich plasma and adipose-derived stem cells on fat graft survival. *Ann Plast Surg* 2015;74(5):615-20.
- Suartz CV, Gaiba S, Franca JP, Aloise AC, Ferreira LM. Adipose-derived stem cells (ADSC) in the viability of random skin flap in rats. *Acta Cir Bras* 2014;29(Suppl 2):6-9.

29. Ohmura Y, Tanemura M, Kawaguchi N, Machida T, Tanida T, Deguchi T, et al. Combined transplantation of pancreatic islets and adipose tissue-derived stem cells enhances the survival and insulin function of islet grafts in diabetic mice. *Transplantation* 2010;90(12):1366-73.
30. Lu F, Mizuno H, Uysal CA, Cai X, Ogawa R, Hyakusoku H. Improved viability of random pattern skin flaps through the use of adipose-derived stem cells. *Plast Reconstr Surg* 2008;121(1):50-8.
31. Zografou A, Tsigris C, Papadopoulos O, Kavantzas N, Patsouris E, Donta I, et al. Improvement of skin-graft survival after autologous transplantation of adipose-derived stem cells in rats. *J Plast Reconstr Aesthet Surg* 2011;64(12):1647-56.
32. Karimi H, Soudmand A, Orouji Z, Taghiabadi E, Mousavi SJ. Burn wound healing with injection of adipose-derived stem cells: a mouse model study. *Ann Burns Fire Disasters* 2014;27(1):44-9.

The effect of adipose-derived stem cells on the increased survival of crushed cartilage graft in rabbits

Mohammad Reza Ebadi M.D.¹
Mohammad Javad Fatemi M.D.^{2*}
Farhad Hafezi M.D.¹
Mitra Niazi M.Sc.³
Mohammad Ali Fatemi B.Sc.
Student⁴

1- Department of Plastic and Reconstructive Surgery, Hazrat Fatemeh Hospital, Burn Research Center, Iran University of Medical Sciences, Tehran, Iran.

2- Burn Research Center, Department of Plastic and Reconstructive Surgery, Iran University of Medical Sciences, Tehran, Iran.

3- Department of Occupational Therapy, Burn Research Center, Iran University of Medical Sciences, Tehran, Iran.

4- Department of Molecular and Cell Biology, Burn Research Center, Iran University of Medical Sciences, Tehran, Iran.

* Corresponding author: Burn Research Center, Shahid Motahari Hospital, Yasemi St., Vali-e-Asr Ave., Tehran, Iran.
Tel: +98 21 88884275
E-mail: mjfatemi41@gmail.com

Abstract

Received: 26 Sep. 2016 Revised: 07 Dec. 2016 Accepted: 18 Dec. 2016 Available online: 19 Dec. 2016

Background: In recent years the use of diced cartilage grafts in reconstructive surgery particularly rhinoplasty have been considered by most plastic surgeons. However, long-term resorption usually occurs. Stem cells are a powerful tool for reconstructive surgery to rebuild and maintain tissue with reduced complications. Since the adipose tissue-derived stem cells (ADSCs) can rebuild a wide variety of tissues such as skin, fat, bone and cartilage are used, this is a very good chance for cosmetic surgery. The aim of this study was to examine the effects of adipose-derived stem cells on the viability of diced cartilage grafts.

Methods: This interventional study was performed on May 2014 in animal laboratory of Hazrat Fatima Hospital on 10 New Zealand white male rabbits, weighing 2000-2500 grams, approximately 12 to 16 weeks of age. Stem cells was harvested from inguinal adipose tissue of each rabbits. After completely removing the skin and perichondrium, cartilage became divided into two equal pieces using a scalpel. Then place the ear amputation was restored by nylon 4 zero. After weighing cartilages, on either side of the center line on the back of each rabbits, left and right, subcutaneous pocket created equal weight and each piece of cartilage was placed in an envelope. Stem cells were injected in one side and the other side was control. The cartilage weights were recorded both before implantation and after explantation. Evaluation of living chondrocytes was conducted 12 weeks after implantation.

Results: The mean difference of cartilage weights was varied between two groups (intervention and control sides), So that the average was significantly higher in stem cell side than that in the control side ($P=0.021$). The average number of live chondrocytes was significantly higher in the intervention side than the control side ($P<0.001$).

Conclusion: Despite the unclear mechanism, these results suggest that adipose-derived stem cells can maintain the viability of diced cartilage. Because adipose-derived stem cells are autologous and easy to harvest, they can be use to improve the long-term outcomes of diced cartilage grafting.

Keywords: cartilage, stem cells, tissue survival.