

## بررسی میزان اثربخشی امپرازول و داکسی‌سیکلین به‌همراه محلول اریترومايسين موضعی در درمان ضایعات آکنه ولگاریس: کارآزمایی بالینی تصادفی

### چکیده

دریافت: ۱۳۹۵/۰۶/۱۵ ویرایش: ۱۳۹۶/۰۱/۲۱ پذیرش: ۱۳۹۶/۰۱/۳۰ آنلاین: ۱۳۹۶/۰۱/۳۱

**زمینه و هدف:** به‌دلیل بروز عوارض و شکست درمانی تلاش جهت یافتن داروهای جدید برای بیماری آکنه ولگاریس کماکان در جریان است. امپرازول دارای اثرات آنتی‌باکتریال و آنتی‌آندروژنی بوده و می‌تواند درمان بالقوه آکنه ولگاریس باشد. پژوهش کنونی با هدف بررسی اثربخشی امپرازول توأم با محلول اریترومايسين در مقایسه با داکسی‌سیکلین طراحی گردید.

**روش بررسی:** در این مطالعه کارآزمایی بالینی، بیماران با آکنه متوسط مراجعه‌کننده به مرکز تحقیقات بیماری‌های پوست و سالک اصفهان از مرداد ۱۳۹۳ تا آبان ۱۳۹۴ به‌طور تصادفی تحت درمان سه ماهه امپرازول به‌همراه محلول اریترومايسين ۴٪، داکسی‌سیکلین به‌همراه محلول اریترومايسين ۴٪، قرار گرفتند. معیارهای ورود شامل آکنه متوسط، عدم حساسیت به مهارکننده‌های پمپ پروتون، نداشتن بیماری فعال کبدی و کلیوی، عدم مصرف وارفارین، فنی‌توین، دیازپام، سن بالاتر از ۱۲ سال بود. بارداری، شیردهی، سابقه حساسیت دارویی، مصرف فرآورده‌های موضعی (مانند رتینوئیدها) و سابقه درمان سیستمیک آکنه یک ماه پیش از مطالعه، الیگومنوره، هیرسوتیسم، مصرف کنتراستپتوهای خوراکی و بیماران با آکنه کنگولوباتا، آکنه فولمینانتو، آکنه بدن به‌تنهایی، معیارهای خروج بودند. پیش از شروع درمان بیماران از نظر هلیکوباکتریلوری آزمایش شدند.

**یافته‌ها:** میزان ضایعات التهابی و غیرالتهابی در هر دو گروه کاهش یافته و با سن ارتباط معکوس داشت ( $P=0/02$ ). تست هلیکوباکتریلوری با کاهش ضایعات ارتباطی نداشت. از لحاظ عوارض درمان و رضایتمندی بین دو گروه درمانی تفاوتی مشاهده نشد. درصد عوارض پوستی در گروه درمانی امپرازول و داکسی‌سیکلین به‌ترتیب ۲۰/۵۸٪ و ۱۱/۴۲٪ و عوارض غیرپوستی ۲/۹۴٪ و ۱۴/۲۸٪ بود.

**نتیجه‌گیری:** امپرازول می‌تواند به‌عنوان یک درمان آلترناتیو موثر در درمان بیماران آکنه ولگاریس متوسط، به‌ویژه ضایعات غیرالتهابی مطرح گردد.

**کلمات کلیدی:** کارآزمایی بالینی، امپرازول، داکسی‌سیکلین، آکنه ولگاریس.

فریبا جعفری<sup>۱</sup>، محمدعلی نیلفروش‌زاده<sup>۲</sup>، هانیبه شریفیان کوپائی<sup>۳\*</sup>، گیتا فقیهی<sup>۴</sup>، سیدمحسن حسینی<sup>۵</sup>، فاطمه سخنوری<sup>۶</sup>، نازلی انصاری<sup>۲</sup>، گیتی صادقیان<sup>۶</sup>

۱- مرکز تحقیقات بیماری‌های پوستی و سالک، دانشگاه علوم پزشکی اصفهان، اصفهان، ایران.

۲- مرکز تحقیقات پوست و سلول‌های بنیادی، دانشگاه علوم پزشکی تهران، تهران، ایران.

۳- محقق، مرکز تحقیقات بیماری‌های پوستی و سالک، دانشگاه علوم پزشکی اصفهان، اصفهان، ایران.

۴- گروه پوست، دانشگاه علوم پزشکی اصفهان، اصفهان، ایران.

۵- گروه اپیدمیولوژی و آمار زیستی، دانشکده بهداشت، دانشگاه علوم پزشکی اصفهان، اصفهان، ایران.

۶- مرکز تحقیقات بیماری‌های پوستی و سالک، دانشگاه علوم پزشکی اصفهان، اصفهان، ایران.

\* نویسنده مسئول: اصفهان، خیابان خرم، مرکز تحقیقات صدفیه طاهره (ص)، مرکز تحقیقات بیماری‌های پوستی و سالک  
تلفن: ۰۳۱-۳۳۳۳۳۳۶  
E-mail: hany.sharifian@gmail.com

### مقدمه

فولیکولار و پوسته‌ریزی غیرطبیعی، افزایش تولید سبوم، تکثیر پروپیونی باکتریوم آکنه و التهاب، چهار عامل کلیدی به‌عنوان هدف جهت درمان دارویی آکنه می‌باشند، استفاده از رتینوئیدهای موضعی، رتینوئیدهای خوراکی، اسید آزالایک، اسید سالیسیلیک و درمان‌های هورمونی جهت درمان تکثیر و پوسته‌ریزی غیرطبیعی فولیکولی، ایزوترتینوئین خوراکی و درمان‌های هورمونی در کاهش تولید سبوم، بنزوییل پراکسید،

آکنه بیماری شایع، مولتی‌فاکتوریال و خود محدودشونده‌ی واحد پیلوسباسه است که می‌تواند ۸۰٪ افراد بین سنین ۱۲ تا ۳۰ سال را درگیر کند.<sup>۱</sup> این بیماری به‌طور چشمگیری تأثیر روانی در عزت نفس داشته و باعث افسردگی و اضطراب افراد می‌گردد.<sup>۲</sup> به‌طورکلی تکثیر

اثرات آنتی‌باکتریال علیه استافیلوکوک اورئوس است و در آکنه نوع التهابی این باکتری از ضایعات جدا شده است. امپرازول ساختار بنزایمیدازولی دارد، یک سری از ترکیبات با این ساختار می‌تواند اثرات آندروژن‌ها را در بعضی از بافت‌ها مانند پروستات و پوست آنتاگونیست کند.<sup>۸،۹</sup> بنابراین امپرازول با این ساختار به‌احتمال بتواند اثرات آندروژن‌ها را در واحدهای پیلوسباسه آنتاگونیست کند. در مورد اثربخشی امپرازول در آکنه، به‌تازگی مطالعه‌ای صورت گرفته که در آن اثر ترکیب اریترومايسين یا کلاریترومايسين، مترونیدازول و یک مهارکننده پمپ پروتون در درمان درماتوزهای التهابی پاپول و پوسچولار، مانند آکنه پوسچولار یا پاپولار و درماتیت‌های اطراف دهان مورد تایید قرار گرفته است.<sup>۹</sup>

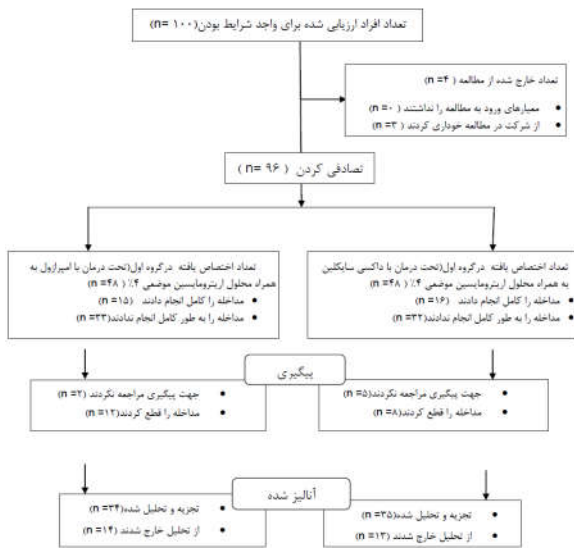همچنین در برخی از مطالعات منتشر شده اثرات امپرازول روی آکنه روزاسه مورد بررسی قرار گرفته و نشان داده شده که این دارو در ترکیب با داروهای دیگر در درمان آکنه روزاسه موثر می‌باشد.<sup>۱۱،۱۲</sup> امپرازول با القای CYP3A4 (آنزیم سیتوکروم P-450) باعث تبدیل تستوسترون به بتا-هیدروکسی تستوسترون می‌گردد. بنابراین با کاهش سطح تستوسترون آزاد خون (Free testosterone)، اثرات فیزیولوژیک ناشی از آن نیز کاهش می‌یابد که می‌تواند مکانیسم احتمالی در توجه اثرات ضد آندروژنی امپرازول باشد. از آنجا که بعضی داروها مانند اسپیرینولاکتون، تنها به‌دلیل اثرات آنتی‌آندروژنی در درمان آکنه مورد استفاده قرار می‌گیرند، صرف اثرات آنتی‌آندروژنی امپرازول نیز می‌تواند توجه‌کننده استفاده از این دارو در درمان آکنه باشد.<sup>۱۳،۱۴</sup> در راستای ارایه راهکار درمانی موثر آکنه، پژوهش کنونی با هدف بررسی اثربخشی درمان امپرازول توام با محلول اریترومايسين ۴٪ در مقایسه با داکسی‌سیکلین طراحی گردید.

## روش بررسی

این مطالعه یک کارآزمایی بالینی تصادفی (Randomized clinical trial) بوده و در مرکز ثبت کارآزمایی بالینی ایران با کد IRCT2016012625916N3 مورد تایید و ثبت قرار گرفت. جمعیت مورد مطالعه، بیماران با ضایعه آکنه نوع متوسط مراجعه‌کننده به مرکز تحقیقات پوست و سالک صدیقه طاهره (س) اصفهان از مرداد ۱۳۹۳ تا آبان ۱۳۹۴ بودند. بیماران با اندیکاسیون درمان خوراکی و موضعی وارد مطالعه

آنتی‌بیوتیک‌های موضعی، خوراکی و اسید آزالایک در کاهش تکثیر پروپونی باکتریوم آکنه و همچنین به‌کارگیری ایزوترتینوین خوراکی، تراسایکلین خوراکی، رتینوئیدها موضعی و اسید آزالایک جهت درمان التهاب تجویز می‌گردند.<sup>۳</sup> از سوی دیگر رویکردهای درمانی کلی آکنه از لحاظ نوع و شدت بیماری، تاکنون به‌صورت زیر بیان شده‌اند: ۱- آکنه غیرالتهابی (Non-inflammatory comedones) رتینوئید موضعی (جایگزین با اسید آزالایک و سالیسیلیک اسید)، ۲- آکنه خفیف (Mild comedones) و آکنه مختلط (Papulopustular): رتینوئید موضعی و آنتی‌بیوتیک موضعی (بنزوئیل پراکسید به‌تنهایی یا بنزوئیل پراکسید همراه با یا بدون آنتی‌بیوتیک موضعی)، ۳- آکنه متوسط (Moderate comedones) و آکنه مختلط (Papulopustular): رتینوئید موضعی و آنتی‌بیوتیک خوراکی و بنزوئیل پراکسید موضعی، ۴- آکنه ندولار متوسط (ندول‌های کوچک ۰/۵ تا ۱ cm): رتینوئید موضعی و آنتی‌بیوتیک خوراکی و بنزوئیل پراکسید موضعی، ۵- آکنه ندولار شدید/ آکنه کانگلوبانه: ایزوترتینوین خوراکی.<sup>۳</sup> در بیماران مبتلا به آکنه‌ی بهبودیافته، درمان طولانی‌مدت با یک رتینوئید موضعی برای حفظ و مراقبت، به‌جای قطع درمان توجیه می‌گردد و برای بیمارانی که در آن‌ها بهبود با رتینوئیدهای موضعی، به‌تنهایی تداوم ندارد، یک عامل آنتی‌بیوتیکی همراه با بنزوئیل پراکسید می‌تواند اضافه شود.<sup>۴</sup>

از جمله داروهای خط اول در درمان آکنه، داکسی‌سیکلین می‌باشد. این دارو دارای عوارض گوناگونی مانند حساسیت تماسی، لوپوس اریتروماتوس سیستمیک، تشدید پُورپوریا و عوارض سیستمیک مانند عوارض آنابولیک، تهوع و استفراغ، می‌باشد. همچنین به‌خاطر نیمه‌عمر پایین باید چندین بار در روز تجویز شود. همچنین بایستی برای مدت چند هفته تا چند ماه مصرف شوند. افزون بر این، داروهای یاد شده دارای عوارض بوده و در مورد آنتی‌بیوتیک‌ها احتمال مقاومت میکروبی وجود دارد که این موارد می‌تواند منجر به شکست درمان شوند.<sup>۱۵</sup> در نتیجه، پژوهش جهت داروهای جدید موثر بر آکنه که در مدت زمان کمتری بتواند بیماری را بهبود بخشد و عوارض کمتری داشته باشد، لازم است. در این پژوهش یکی از این داروها که به‌نظر می‌رسد روی ضایعات آکنه موثر باشد، امپرازول، مورد ارزیابی قرار گرفته است. داروی فوق یک مهارکننده پمپ پروتون (PPT) است که در درمان ریفلاکس اسید معده به مری، زخم معده و دوازدهه و علیه هیلکوباکتریلوری به‌کار می‌رود.<sup>۱۶</sup> امپرازول در محیط آزمایشگاه دارای



شکل ۱: فلوجارت بیماران

اریترومیسین موضعی ۴٪، به مدت سه ماه تحت درمان قرار گرفتند. تمامی بیماران از نظر هلیکوباکتریلوری آزمایش شدند تا پایان مطالعه از نظر ارتباط با درمان مورد بررسی قرار گیرند.

بیماران در هفته‌های دو، چهار، شش، هشت، ۱۰ و ۱۲ مورد ارزیابی قرار گرفتند. ویژگی‌های دموگرافیک بیماران، عوارض جانبی پوستی و غیرپوستی، محل ضایعات، تعداد ضایعات التهابی (پاپول، پوسچول و کمدون)، پاسخ ضایعات التهابی به درمان و میزان رضایت‌مندی بیماران (براساس مقیاس لیکرت (Likert scale) و در پنج Score، ۱= خیلی کم، ۲= کم، ۳= متوسط، ۴= زیاد، ۵= خیلی زیاد) (شکل ۱)، میزان بهبود کلینیکی، نمره شدت آکنه و پاسخ ضایعات التهابی به درمان (۸۰٪ و بالاتر= خوب، بین ۵۰ تا ۷۹٪= متوسط، ۲۰ تا ۴۹٪= ضعیف، ۲۰٪ و پایین‌تر= بدون پاسخ) مورد بررسی قرار گرفت و در پرسشنامه ثبت گردید. متغیرها در دو دسته التهابی و غیرالتهابی قرار گرفتند. متغیرهای کمی، با روش آماری Repeated Measures ANOVA و متغیرهای کیفی، با روش Generalized estimating equation (GEE) SPSS software, version 18 (IBM SPSS, Armonk, NY, USA) مورد تجزیه و تحلیل قرار گرفتند و  $P < 0.05$  به‌عنوان سطح معناداری در نظر گرفته شد.

شدند. معیارهای ورود به مطالعه شامل تشخیص آکنه متوسط که به‌واسطه معیارهای تعیین شدت آکنه (EGSS) Evaluator Global Severity Score، پوست نرمال روشن بدون وجود آکنه، ۱= ضایعات غیرالتهابی (کمدون) محدود مشاهده می‌گردد، ۲= (Mild) در این مرحله افزون بر ضایعات غیرالتهابی (کمدون) ضایعات التهابی (پاپول و پوسچول) به‌صورت محدود مشاهده می‌گردد، ۳= (Moderate) تعداد زیادی ضایعات التهابی و غیرالتهابی مشاهده می‌گردد. اکثریت با ضایعات غیرالتهابی (کمدون) است، ۴= (Severe) در این مرحله ضایعات التهابی آشکارتر شده‌اند. امکان وجود ضایعات ندولر کیستیک به تعداد کم وجود دارد، ۵= (Very severe) تا اندازه زیادی غلبه بر ضایعات التهابی (پاپول و پوسچول) است. تعداد کمدون‌ها در این مرحله مختلف می‌باشد. ضایعات ندولر کیستیک به تعداد زیاد مشاهده می‌گردد (Score EGSS=۳) تعیین گردید،<sup>۱۴</sup> عدم حساسیت به ماکرولیدها و مهارکننده‌های پمپ پروتون، نداشتن بیماری فعال کبدی و کلیوی، عدم مصرف وارفارین، فنی‌توین، دیازپام، سن بالاتر از ۱۲ سال، بیماران دارای ۱۷ تا ۴۰ ضایعه التهابی (پاپول، ندول، پوسچول) و ۲۰ تا ۱۰۰ کمدون بسته یا باز بوده و بیماران دارای معیارهای حاملگی و شیردهی، واکنش‌های حساسیتی به داروهای مصرفی، تشدید بیماری، مصرف فرآورده‌های درمانی موضعی آکنه شامل صابون‌های آنتی‌میکروبیال و محصولات کمدوژنیک شناخته شده به‌مدت دو هفته پیش از درمان، مصرف رتینوئیدهای موضعی، رتینول و درمان‌های سیستمیک آکنه یک ماه پیش از درمان، مصرف رتینوئیدهای سیستمیک شش ماه پیش از درمان، الیگومنوره، هیرسوتیسم، مصرف قرص‌های خوراکی پیشگیری از بارداری، مصرف آنتی‌بیوتیک سیستمیک حداقل یک ماه پیش از درمان، آکنه کنگولوباتا، فولمینانت، آکنه بدن به‌تنهایی، وارد مطالعه نشدند. این مطالعه در کمیته اخلاق مطرح و تصویب شده است. جمعیت مورد مطالعه از مراجعین به مرکز تحقیقات بیماری‌های پوستی و سالک پس از تشخیص آکنه متوسط (Moderate) انتخاب شدند.

۱۰۰ بیمار انتخاب و با نرم‌افزار تصادفی‌ساز به‌صورت کامل تصادفی، به دو گروه ۵۰ نفری تقسیم شدند، ۶۹ بیمار (۶۴ زن و پنج مرد و بیماران ۴۵-۱۳ سال) واجد شرایط بودند (شکل ۱). پس از دریافت رضایت‌نامه کتبی، در گروه اول تعداد ۳۴ بیمار، روزانه ۲۰ mg امپرازول به‌همراه محلول اریترومیسین موضعی ۴٪ و در گروه دوم تعداد ۳۵ بیمار، روزانه ۱۰۰ mg داکسی‌سیکلین به‌همراه محلول

## یافته‌ها

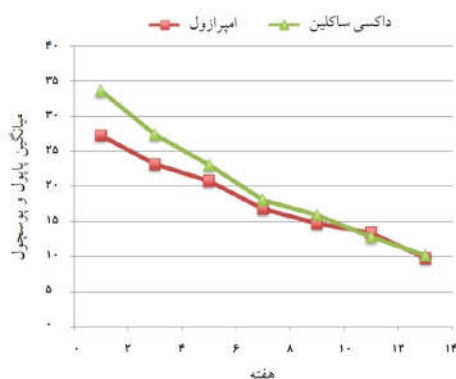
در این تحلیل، ارتباط معناداری بین وجود هلیکوباکتریلوری با کاهش ضایعات التهابی در طول درمان دیده نشد ولی با سن مشاهده شد ( $P=0/031$ ) و افزایش سن، کاهش ضایعات التهابی را به‌همراه داشت.

کاهش بیشتر میانگین تعداد کمدون‌ها و میزان بهبودی در گروه اول به‌شکل معناداری نسبت به گروه دوم بیان شده است. در پروسه بهبود هرچه طول درمان بیشتر شده، کمدون‌ها به‌شکل معناداری کاهش یافته، میانگین کمدون‌ها، در طول درمان و تا پایان هفته دوم به‌طور معناداری کاهش داشته و این کاهش تا هفته ۱۲ ادامه داشت ولی اختلاف معناداری بین هفته ۱۰ و ۱۲ نبوده است. همچنین با افزایش طول درمان، ضایعات التهابی به‌شکل معناداری کاهش یافته، میانگین ضایعات التهابی در کل درمان، سیر نزولی و معناداری داشته، به‌جز آن‌که تفاوت بین میانگین این ضایعات در هفته هشتم در مقایسه با هفته دهم با وجود روند کاهش، معنادار نبوده است ( $P=0/051$ ).

در هر دو گروه، بین سن و بهبودی کلینیکی ارتباط معناداری وجود دارد ( $P=0/04$ ) و نشان می‌دهد، افزایش سن با بهبودی کلینیکی از تباط مستقیم داشته و افزایش زمان درمان با میزان بهبودی ارتباط مثبت و معناداری داشته است.

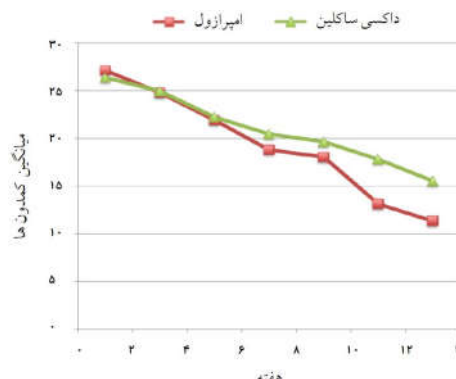
آنالیز نتایج در طول درمان نشان می‌دهد با توجه به مقدار  $(\alpha < 0/05)$  گروه درمانی، سن و تعداد کمدون‌ها پیش از شروع درمان با تغییرات آن در طول درمان ارتباط معنادار دارد (نمودار ۱).

سن با بهبودی ارتباط معنادار معکوسی داشته است ( $P=0/02$ ). در پروسه بهبود، هرچه طول درمان بیشتر شده، کمدون‌ها به‌شکل معناداری کاهش یافت. وجود هلیکوباکتریلوری با کاهش کمدون در طول درمان، ارتباط معناداری نداشت ( $P=0/79$ ). کاهش میانگین تعداد کمدون‌های گروه درمانی اول در مقابل گروه درمانی دوم نشان داد که میزان بهبودی در گروه درمانی اول به‌شکل معناداری بیشتر بوده است ( $P=0/02$ ) ولی در ضایعاتی که شکل پاپول یا پوسچول داشتند، پیش از مداخله، میانگین ضایعات التهابی (پاپول‌ها و پوسچول‌ها) در گروه اول و گروه درمانی دوم، در طول درمان کاهش یافت (نمودار ۲)، البته تفاوت معناداری در مقدار کاهش دو گروه درمانی مشاهده نشد. متغیرهای التهابی در طول درمان به‌شکل معناداری کاهش یافت اما مداخله یا نوع درمان، تفاوت معناداری در کاهش ضایعات التهابی نداشت.



گروه درمانی	شروع مطالعه	هفته ۲	هفته ۴	هفته ۶	هفته ۸	هفته ۱۰	هفته ۱۲	هفته ۱۴
امپرازول - اریترومایسین	۳۳۱۶۵۱-۱۵۹	۳۳۱۶۵۱-۱۵۱	۳۳۱۶۵۱-۱۴۳	۳۳۱۶۵۱-۱۳۵	۳۳۱۶۵۱-۱۲۷	۳۳۱۶۵۱-۱۱۹	۳۳۱۶۵۱-۱۱۱	۳۳۱۶۵۱-۱۰۳
داکسی‌سیکلین - اریترومایسین	۳۳۱۶۵۱-۱۶۷	۳۳۱۶۵۱-۱۵۹	۳۳۱۶۵۱-۱۵۱	۳۳۱۶۵۱-۱۴۳	۳۳۱۶۵۱-۱۳۵	۳۳۱۶۵۱-۱۲۷	۳۳۱۶۵۱-۱۱۹	۳۳۱۶۵۱-۱۱۱

نمودار ۲: مقدار کاهش میانگین ضایعات غیرالتهابی (پاپول‌ها و پوسچول‌ها) بیمار آکنه ولگاریس تحت درمان با داروهای امپرازول و داکسی‌سیکلین در طول درمان سه ماهه (میانگین و انحراف معیار میزان کاهش ضایعات التهابی)



گروه درمانی	شروع مطالعه	هفته ۲	هفته ۴	هفته ۶	هفته ۸	هفته ۱۰	هفته ۱۲	هفته ۱۴
امپرازول - اریترومایسین	۳۳۱۶۵۱-۱۶۷	۳۳۱۶۵۱-۱۵۹	۳۳۱۶۵۱-۱۵۱	۳۳۱۶۵۱-۱۴۳	۳۳۱۶۵۱-۱۳۵	۳۳۱۶۵۱-۱۲۷	۳۳۱۶۵۱-۱۱۹	۳۳۱۶۵۱-۱۱۱
داکسی‌سیکلین - اریترومایسین	۳۳۱۶۵۱-۱۵۹	۳۳۱۶۵۱-۱۵۱	۳۳۱۶۵۱-۱۴۳	۳۳۱۶۵۱-۱۳۵	۳۳۱۶۵۱-۱۲۷	۳۳۱۶۵۱-۱۱۹	۳۳۱۶۵۱-۱۱۱	۳۳۱۶۵۱-۱۰۳

نمودار ۱: مقدار کاهش میانگین ضایعات غیرالتهابی (کمدون‌ها) بیمار آکنه ولگاریس تحت درمان با داروهای امپرازول و داکسی‌سیکلین در طول درمان سه ماهه (میانگین و انحراف معیار میزان کاهش ضایعات غیرالتهابی)

آکنه‌های کم‌دونال، باعث افزایش پرولیزاسیون کراتینوسیت‌ها و پوسته‌ریزی ناشی از انسداد غدد سباسه توسط کراتین‌ها و بازمانده‌های سلولی شد که نشان داد این تغییرات از طریق افزایش تولید IL1 صورت گرفته است.<sup>۱۳</sup> در مطالعه Skidmore و همکاران درمان آکنه متوسط توسط داکسی‌سیکلین در بزرگسالان، با کاهش تعداد ضایعات آکنه همراه بوده و تا شش ماه به‌خوبی تحمل شده است و پس از درمان هیچ اثر ضد میکروبی قابل تشخیص در فلور پوست توسط کشت، در ظهور ارگانسیم‌های مقاوم مشاهده نشده است.<sup>۱۴</sup> همچنین در مطالعه Akamatsu و همکارانش، نتایج نشان داده است که اثربخشی بالینی داکسی‌سیکلین در درمان آکنه التهابی به دلیل اثربخشی آنتی‌اکسیدانی آن در نوتروفیل‌ها است.<sup>۱۵</sup>

مطالعه کنونی، تنها مطالعه‌ای است که اثر امپرازول در درمان آکنه ولگاریس را در مقایسه با داکسی‌سیکلین مورد مطالعه قرار داد. در مورد اثربخشی امپرازول در آکنه به‌تازگی مطالعه‌ای صورت گرفته که در آن اثر ترکیب اریترومیسین یا کلاریترومیسین، مترونیدازول و یک مهارکننده پمپ پروتون (امپرازول) در درمان درماتوزهای التهابی پاپول و پوسچولار، مانند آکنه پوسچولار یا پاپولار و درماتیت‌های اطراف دهان مورد تایید قرار گرفته است.<sup>۹</sup> همچنین در برخی از مطالعات منتشر شده اثرات امپرازول روی آکنه روزاسه مورد بررسی قرار گرفته و نشان داده شده که این دارو در ترکیب با داروهای دیگر در درمان آکنه روزاسه موثر می‌باشد.<sup>۱۰، ۱۱</sup> همچنین در مطالعات Vidillac و Kaszuba-Bartkowiak گزارش شده است که امپرازول در محیط آزمایشگاه، دارای اثرات آنتی‌باکتریال علیه استافیلوکوکوس آرنوس می‌باشد و این باکتری از جمله باکتری‌هایی می‌باشد که از ضایعات التهابی آکنه ولگاریس جدا شده است.<sup>۱۲، ۱۳</sup>

در مطالعه کنونی درصد عوارض پوستی امپرازول بیش از بیماران تحت درمان با داکسی‌سیکلین بود و این عوارض به‌صورت درماتیت، خشکی و قرمزی پوست گزارش شد. همچنین اگرچه ارتباط بین عوارض غیرپوستی و نوع درمان معنادار نبود، اما مانند سایر گزارشات موجود عوارض غیرپوستی داکسی‌سیکلین بیشتر از امپرازول بود.<sup>۱۴</sup> از دیگر نتایج به‌دست‌آمده در مطالعه بالا، ارتباط معنادار معکوس میان سن و میزان بهبودی در هر دو گروه درمانی می‌باشد و این امر با سایر مطالعات آکنه که بیانگر متوسط ظهور آکنه (در سنین دختران نوجوان ۱۵-۱۲ و پسران ۱۸-۱۶ سال و در ۱۰٪ از افراد تا ۴۰ سالگی) است،

نوع درمان ارتباطی بر میزان بهبودی در طول زمان درمان ندارد ( $P=0/16$ ). میزان بهبودی در طول زمان رو به افزایش است و این میزان افزایش طول دوره درمان، به‌جز در هفته هشتم، معنادار می‌باشد. همچنین، نشان می‌دهد که بین عوارض پوستی و غیرپوستی و نوع درمان در این مطالعه، ارتباط معناداری وجود نداشته و درصد عوارض پوستی در گروه درمانی امپرازول و داکسی‌سیکلین به‌ترتیب ۲۰٪ و ۱۱٪ و عوارض غیرپوستی ۳٪ و ۱۴٪ بوده است. در گروه دریافت‌کننده امپرازول در طی درمان، هفت نفر خارش و یک نفر درد معده را گزارش کردند. درحالی‌که در گروه تحت درمان با داکسی‌سیکلین، دو بیمار دچار خارش شدند، درماتیت و قرمزی پوست در دو بیمار مشاهده شد و سه بیمار دچار عوارض گوارشی (درد معده) شدند.

با استفاده از Fisher's exact test بین عارضه پوستی با نوع درمان، ارتباطی وجود نداشت ( $P=0/2$ ). از نظر درصد بروز عوارض تفاوتی نداشته، میزان درصد عوارض پوستی در گروه درمانی با امپرازول، بیشتر بوده است ولی تفاوت بین آن‌ها، معنادار نبوده است ( $P=0/51$ ). همچنین ارتباطی بین عوارض غیرپوستی و نوع درمان مشاهده نشده و تفاوت معنادار نبود.

## بحث

در این مطالعه نتایج قیاس این دو دارو در پایان سه ماه پس از درمان بیانگر این است که دو گروه از نظر میزان بهبودی در ضایعات التهابی تفاوت معناداری نداشت. این نتیجه نشان‌گر آن است که میزان تاثیر امپرازول روی ضایعات آکنه با میزان تاثیر آنتی‌بیوتیک داکسی‌سیکلین یکسان است. امپرازول در بهبود ضایعات غیرالتهابی موثرتر و معنادار بود. از آنجایی که مطالعات انجام‌شده تاثیرات آنتی‌آندروژنی امپرازول را بیان داشته‌اند.<sup>۱۵، ۱۶</sup> این تاثیرات می‌تواند عملکرد امپرازول بر روی ضایعات غیرالتهابی را توجیه کند، در صورتی‌که تاثیرات دارویی داکسی‌سیکلین بیشتر بر پایه اثرات ضد میکروبی و ضدالتهابی آن می‌باشد.

اثر داکسی‌سیکلین در ضایعات التهابی آکنه ممکن است به‌دلیل مهار  $IL1\beta$ ،  $IL6$ ،  $TNF\alpha$  و سایتوکین‌های التهابی در تنظیم پاسخ به آکنه ناشی از پرپیونی باکتریوم باشد.<sup>۱۷، ۱۸</sup> در مطالعه Toyoda، داکسی‌سیکلین، تعداد کم‌دون‌ها را تا ۵۰٪ کاهش داده است و در

میزان اثربخشی امپرازول و داکسی‌سیکلین به‌همراه محلول اریترومیسین موضعی در درمان ضایعات آکنه و لگاریس: کارآزمایی بالینی تصادفی" مصوب دانشگاه علوم پزشکی اصفهان در سال ۱۳۸۸ به کد ۲۸۸۲۸۰ می‌باشد که با حمایت دانشگاه علوم پزشکی اصفهان اجرا شده است. بدین‌وسیله، نویسندگان، مراتب سپاس و قدردانی خود را از خانم دکتر هاجر زرکوب به‌جهت همکاری صمیمانه در انجام طرح، اعلام می‌دارند.

مطابقت دارد.<sup>۲۲</sup> با توجه به نتایج به‌دست‌آمده، از این مطالعه که امپرازول در ضایعات التهابی اثر مشابه داکسی‌سیکلین و در ضایعات غیرالتهابی اثر بیشتری داشته است. امپرازول را می‌توان به‌عنوان یک درمان آلترناتیو در بیماران مبتلا به آکنه و لگاریس خفیف تا متوسط به‌ویژه در افراد با سابقه بیماری‌های گوارشی، مطرح نمود. سپاسگزاری: این مقاله حاصل طرح تحقیقاتی تحت عنوان "بررسی

## References

- Hamilton FL, Car J, Lyons C, Car M, Layton A, Majeed A. Laser and other light therapies for the treatment of acne vulgaris: systematic review. *Br J Dermatol* 2009;160(6):1273-85.
- Yazici K, Baz K, Yazici AE, Köktürk A, Tot S, Demirseren D, et al. Disease-specific quality of life is associated with anxiety and depression in patients with acne. *J Eur Acad Dermatol Venereol* 2004;18(4):435-9.
- Thielitz A, Gollnick H. Topical retinoids in acne vulgaris: update on efficacy and safety. *Am J Clin Dermatol* 2008;9(6):369-81.
- Subramanyan K, Johnson AW. Role of mild cleansing in the management of sensitive skin. Poster presented at the American Academy of Dermatology 61<sup>st</sup> Annual Meeting, San Francisco, CA, March 21, 2004.
- Ascenso A1, Marques HC. Acne in the adult. *Mini Rev Med Chem* 2009;9(1):1-10.
- Olutunmbi Y, Paley K, English JC 3rd. Adolescent female acne: etiology and management. *J Pediatr Adolesc Gynecol* 2008;21(4):171-6.
- Ng RA, Guan J, Alford VC Jr, Lanter JC, Allan GF, Sbriscia T, et al. 2-(2,2,2-Trifluoroethyl)-5,6-dichlorobenzimidazole derivatives as potent androgen receptor antagonists. *Bioorg Med Chem Lett* 2007;17(4):955-58.
- Allegrini A, Nuzzo L, Scaringi AT, Felaco S, Pavone D, Toniato E, et al. Bioequivalence study of two capsule formulations of omeprazole in healthy volunteers. *Arzneimittelforschung* 2008;58(8):385-8.
- Ilechshyn A, Whitecroft IA, inventors. Treatment of inflammatory dermatoses comprising erythromycin or clarythromycin metronidazole and a gastrointestinal hydrogen pump inhibitor. United States patent CA 2413923. 2001 Mar 9.
- Szlachcic A, Sliwowski Z, Karczewska E, Bielański W, Pytko-Polonezyk J, Konturek SJ. Helicobacter pylori and its eradication in rosacea. *J Physiol Pharmacol* 1999;50(5):777-86.
- Gedik GK, Karaduman A, Sivri B, Caner B. Has Helicobacter pylori eradication therapy any effect on severity of rosacea symptoms? *J Eur Acad Dermatol Venereol* 2005;19(3):398-9.
- Coulson M, Gibson GG, Plant N, Hammond T, Graham M. Lansoprazole increases testosterone metabolism and clearance in male Sprague-Dawley rats: implications for Leydig cell carcinogenesis. *Toxicol Appl Pharmacol* 2003;192(2):154-63.
- Rook A, Burns T. Rook's Textbook of Dermatology. 8<sup>th</sup> ed. New York, NY: John Wiley and Sons; 2010. P. 15-38.
- Dréno B, Poli F, Pawin H, Beylot C, Faure M, Chivot M, et al. Development and evaluation of a Global Acne Severity Scale (GEA Scale) suitable for France and Europe. *J Eur Acad Dermatol Venereol* 2011;25(1):43-8.
- Eklund KK, Sorsa T. Tetracycline derivative CMT-3 inhibits cytokine production, degranulation, and proliferation in cultured mouse and human mast cells. *Ann N Y Acad Sci* 1999;878:689-91.
- Kirkwood KL, Golub LM, Bradford PG. Non-antimicrobial and antimicrobial tetracyclines inhibit IL-6 expression in murine osteoblasts. *Ann N Y Acad Sci* 1999;878:667-70.
- Skidmore R, Kovach R, Walker C, Thomas J, Bradshaw M, Leyden J, et al. Effects of subantimicrobial-dose doxycycline in the treatment of moderate acne. *Arch Dermatol* 2003;139(4):459-64.
- Akamatsu H, Asada M, Komura J, Asada Y, Niwa Y. Effect of doxycycline on the generation of reactive oxygen species: a possible mechanism of action of acne therapy with doxycycline. *Acta Derm Venereol* 1992;72(3):178-9.
- Vidaillac C, Guillon J, Arpin C, Forfar-Bares I, Ba BB, Grellet J, et al. Synthesis of omeprazole analogues and evaluation of these as potential inhibitors of the multidrug efflux pump NorA of Staphylococcus aureus. *Antimicrob Agents Chemother* 2007;51(3):831-8.
- Kaszuba-Bartkowiak K, Goś R. The assessment of bacterial flora and antibiotic-sensitivity of bacteria isolated from conjunctival sac, skin of the eyelids and inflammatory lesions in patients with acne vulgaris and rosacea. *Przegl Lek* 2007;64(12):991-6.
- Wandall JH. Effects of omeprazole on neutrophil chemotaxis, super oxide production, degranulation, and translocation of cytochrome b-245. *Gut* 1992;33(5):617-21.
- Dreno B, Poli F. Epidemiology of acne. *Dermatology* 2003;206(1):7-10.

## Omeprazole versus doxycycline combination therapy with topical erythromycin the treatment of acne vulgaris: a randomized clinical trial

Fariba Jaffary M.D.<sup>1</sup>  
Mohammad Ali Nilforoushzadeh M.D.<sup>2</sup>  
Hanieh Sharifian Koupaiee M.Sc.<sup>3\*</sup>  
Gita Faghihi M.D.<sup>4</sup>  
Seyed Mohsen Hosseini Ph.D.<sup>5</sup>  
Fateme Sokhanvari M.D.<sup>3</sup>  
Nazli Ansari M.D.<sup>3</sup>  
Giti Sadeghian M.D.<sup>6</sup>

1- Skin Diseases and Leishmaniasis Research Center, Isfahan University of Medical Sciences, Isfahan, Iran.

2- Skin and Stem Cells Research Center, Tehran University of Medical Sciences, Tehran, Iran.

3- Researcher, Skin Diseases and Leishmaniasis Research Center, Isfahan University of Medical Sciences, Isfahan, Iran.

4- Department of Dermatology, Isfahan University of Medical Sciences, Isfahan, Iran.

5- Department of Epidemiology and Biostatistics, School of Public Health, Isfahan University of Medical Sciences, Isfahan, Iran.

6- Skin Diseases and Leishmaniasis Research Center, Isfahan University of Medical Sciences, Isfahan, Iran.

\* Corresponding author: Skin Diseases and Leishmaniasis Research Center, Sedigheh Tahereh Research Center, Khoram St., Isfahan, Iran.  
Tel: +98 31 33373736  
E-mail: hany.sharifian@gmail.com

### Abstract

Received: 05 Sep. 2016 Revised: 10 Apr. 2017 Accepted: 19 Apr. 2017 Available online: 20 Apr. 2017

**Background:** Acne vulgaris is self-limiting, multifactorial disease involving sebaceous glands. Omeprazole is a proton pump inhibitor with in vitro antibacterial effects against *staphylococcus aureus* and anti-androgen that can be potential treatment of acne vulgaris. This study was designed to evaluate the efficacy of oral omeprazole and erythromycin 4% compared to doxycycline combination therapy in the treatment of acne vulgaris.

**Methods:** In this clinical trial study, patients with moderate acne were referred to Skin Diseases and Leishmaniasis Research Center, Isfahan University of Medical Science, Iran, during August 2014 until November 2015 and were randomized into two groups receiving topical erythromycin 4% plus omeprazole (34 patients) or doxycycline (35 patients) for 3 months. Moderate acne, lack of sensitivity to proton pump inhibitors, lack of warfarin, phenytoin, diazepam consumption, lack of active liver or kidney disease, being older than 12 years, were considered as inclusion criteria. Pregnant or lactating patients, patients with drug allergy history, patients taking oral contraceptives, acne topical medications (including retinoids) or systemic treatment within 30 days of study, patients with oligomenorrhea, hirsutism, acne conglobata, acne fulminant or body acne alone were excluded from the study. All patients were tested for Helicobacter pylori test at the beginning of the study.

**Results:** Both inflammatory and non-inflammatory lesions decreased in both groups with negative correlation with age ( $P < 0.05$ ). There was no significant correlation between positive Helicobacter pylori test and inflammatory or non-inflammatory lesion reduction ( $P = 0.794$ ,  $P = 0.514$ ). Also, patient satisfaction and rate of total drug side effects was not different between two treatment groups. Rate of skin reactions was 20.58% in omeprazole treated group and 11.42% in doxycycline group. For side effects, other than skin it was 2.94% versus 14.28% respectively.

**Conclusion:** Omeprazole could be suggested as an alternative for doxycycline in the treatment of patients with moderate acne vulgaris especially in non-inflammatory lesions.

**Keywords:** acne vulgaris, clinical trial, doxycycline, omeprazole.