

## بررسی و تشخیص کراتیت قارچی در بیماران با ضایعات قرنیه چشم

### چکیده

دریافت: ۱۳۹۶/۰۲/۰۷ ویرایش: ۱۳۹۶/۰۵/۲۴ پذیرش: ۱۳۹۶/۰۵/۳۰ آنلاین: ۱۳۹۶/۰۵/۳۱

**زمینه و هدف:** کراتومایکوزیس عفونت قارچی قرنیه است که می‌تواند تهدیدکننده‌ی بینایی و حتی عامل از دست دادن چشم بیمار باشد. با توجه به آب و هوای مرطوب و شایع بودن کشاورزی در مناطق شمالی کشور که فاکتورهای زمینه‌ساز جهت ابتلا به این بیماری هستند، مطالعه حاضر با هدف بررسی و تشخیص کراتیت قارچی در بیماران مبتلا به ضایعات قرنیه انجام شد. **روش بررسی:** این مطالعه توصیفی-مقطعی از تیر ماه ۱۳۹۴ تا آذر ماه ۱۳۹۵ در ۵۶ بیمار مشکوک به کراتیت قارچی در بخش اورژانس چشم بیمارستان امیرالمومنین (ع) رشت انجام گردید. ابتدا نمونه‌ی تراشه‌ی قرنیه بیماران تهیه شده سپس آزمایش مستقیم و کشت در محیط‌های معمول قارچ‌شناسی صورت گرفت. عوامل قارچی بر اساس ویژگی‌های میکروسکوپی و ماکروسکوپی کلنی شناسایی شدند.

**یافته‌ها:** جمعیت مورد مطالعه شامل ۴۲ (۷۵٪) نفر مرد و ۱۴ (۲۵٪) نفر زن با میانگین سنی ۴۹/۵ سال بود. کراتیت قارچی در ۹ (۱۶٪) مورد تشخیص داده شد. از بیماران مبتلا به کراتومایکوزیس، ۷ (۷۷/۸٪) نفر مرد و ۲ (۲۲/۲٪) نفر زن بودند. بیشتر مبتلایان سابقه‌ی جراحی قرنیه در اثر برخورد و تماس با گیاهان را داشته و کشاورزان گروه غالب مبتلایان به کراتومایکوزیس را تشکیل می‌دادند. با انجام آزمایش‌های قارچ‌شناسی، عوامل اتیولوژیک بیماری به‌ترتیب فراوانی به‌عنوان گونه‌های فوزاریوم (چهار مورد)، آسپرژیلوس فلاووس (دو مورد)، گونه‌ی پنی‌سیلیوم (یک مورد)، گونه‌ی آکرمونیوم (یک مورد) و گونه‌ی کلادوسپوریوم (یک مورد) شناسایی شدند.

**نتیجه‌گیری:** کراتیت قارچی در صورت فراهم شدن زمینه‌های لازم همچون جراحی قرنیه ناشی از ساقه و برگ گیاهان می‌تواند توسط قارچ‌های متنوعی ایجاد شود. منفی بودن آزمایش مستقیم در اکثریت بیماران، تأکیدی بر اهمیت و لزوم انجام کشت نمونه جهت تشخیص کراتومایکوزیس می‌باشد.

**کلمات کلیدی:** مطالعه توصیفی-مقطعی، کراتیت، زخم قرنیه، ایران.

رقیه تیغ نورد بجارینه<sup>۱</sup>، روشنگر داعی قزوینی<sup>۱</sup>، شهرام محمودی<sup>۱،۲</sup> رضا سلطانی مقدم<sup>۳</sup>، مهین صف آرا<sup>۱</sup> حیدر بخشی<sup>۱</sup>، پریش کردبچه<sup>۱\*</sup>

۱- گروه آنکلسناسی و قارچ‌شناسی پزشکی، دانشکده بهداشت، دانشگاه علوم پزشکی تهران، تهران، ایران.

۲- مرکز پژوهش‌های علمی دانشجویان، دانشگاه علوم پزشکی تهران، تهران، ایران.

۳- گروه چشم‌پزشکی، بیمارستان امیرالمومنین، دانشکده پزشکی، دانشگاه علوم پزشکی گیلان، رشت، ایران.

\* نویسنده مسئول: تهران، خیابان انقلاب، خیابان قدس، خیابان پورسینا، دانشگاه علوم پزشکی تهران، دانشکده بهداشت.

تلفن: ۰۲۱-۴۲۹۳۳۱۴۰

E-mail: pkordbacheh@tums.ac.ir

### مقدمه

کراتیت قارچی (کراتومایکوزیس) عفونت چرکی و زخمی شونده قرنیه است که دارای انتشار جهانی بوده ولی در نواحی گرمسیری شایعتر است. این بیماری می‌تواند منجر به بروز اختلالات بینایی شده و در مواردی عامل از دست دادن چشم بیمار باشد. بروز کراتیت قارچی در اثر مصرف فزاینده و بی‌رویه‌ی کورتیکواستروئیدهای

چشمی و افزایش تعداد بیماران با ضعف سیستم ایمنی افزایش یافته و ۳۵/۹-۱۶٪ کراتیت‌های میکروبی را به خود اختصاص داده است.<sup>۱،۲</sup> عواملی از جمله جراحی و آسیب قرنیه، استفاده از لنزهای تماسی، خشکی و اختلالات سطحی چشم و ضعف در سیستم ایمنی ممکن است باعث ضعف در مکانیسم‌های دفاعی و فراهم شدن امکان تهاجم برای عامل بیماری شوند.<sup>۳</sup> کراتیت قارچی می‌تواند به سرعت پیشرفت کرده و بسته به عامل اتیولوژیک بیماری، امکان مقاومت به

اورژانس چشم بیمارستان امیرالمومنین رشت بود. جهت تشخیص کراتیت نیاز به دریافت نمونه‌ی تراشه‌ی قرنیه بود، بنابراین ابتدا در مورد لزوم نمونه‌برداری از قرنیه به بیمار توضیحات لازم داده شده و در صورت رضایت وی، داده‌های دموگرافیک و بیماری‌های زمینه‌ای و علائم بالینی در پرسشنامه ثبت گردید. به دنبال آن نمونه‌برداری توسط پزشک متخصص چشم و در شرایط استریل انجام گردید. بخشی از نمونه در بالین بیمار در محیط‌های کشت سابورو دکستروز آگار (Sabouraud-4% dextrose-Agar, Merck, Germany) و سابورو دکستروز آگار حاوی کلرامفنیکل (Sabouraud-4% dextrose-Agar +chloramphenicol, Merck Germany) تلقیح شده و بخشی دیگر جهت بررسی مستقیم میکروسکوپی با محلول پتاس ۱۰٪ و مشاهده با بزرگ‌نمایی‌های ۱۰۰ و ۴۰۰ استفاده شد.

رشد قارچ تنها در مواردی که محدود به محل‌های کشت تراشه‌های قرنیه بود معنادار در نظر گرفته شد. عوامل قارچی جدا شده از نمونه‌های بیماران در ابتدا از نظر ویژگی‌های میکروسکوپی از جمله بافت و رنگ کلنی مورد بررسی قرار گرفتند. سپس جهت مشاهده‌ی ویژگی‌های میکروسکوپی جدایه‌های قارچی از روش کشت بر روی لام (Slide culture) استفاده شد و پس از رشد مشهود قارچ، ساختارهای اسپورزایی آن‌ها با استفاده از رنگ‌آمیزی لاکتوفنل کاتن بلو (Lactophenol cotton blue) و بزرگ‌نمایی ۱۰۰ و ۴۰۰ از نظر میکروسکوپی بررسی گردید.

به‌منظور بررسی ارتباط بین عوامل مختلف زمینه‌ای با ایجاد کراتومایکوزیس از آزمون آماری Chi-square test در SPSS software, version 21 (IBM SPSS, Armonk, NY, USA) استفاده شد و مقادیر  $P < 0/05$  معنادار در نظر گرفته شد.

## یافته‌ها

از میان ۵۶ بیمار بررسی شده در مطالعه‌ی حاضر، ۴۲ (۷۵٪) نفر مرد و ۱۴ (۲۵٪) نفر زن در محدوده‌ی سنی ۹ تا ۹۰ سال (با میانگین سنی ۴۹/۵ سال) بودند. فتوفوبی شایعترین شکایت بیماران بود که در تمامی آن‌ها (۱۰۰٪) وجود داشت. سایر علائم بالینی شامل احساس وجود جسم خارجی در چشم، قرمزی و اشک ریزش، درد، تاری و کاهش دید و سوزش چشم بود (جدول ۱). در آزمایش مستقیم

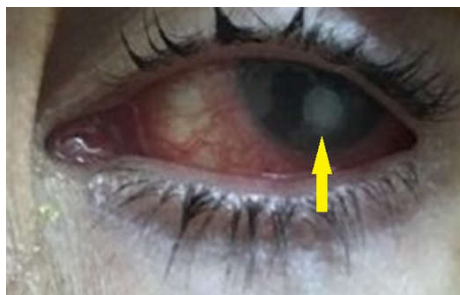داروهای ضدقارچی نیز وجود دارد. از این‌رو شناسایی عامل اتیولوژیک بیماری ضروری می‌باشد.<sup>۴</sup> هم‌اکنون کشت تراشه‌های قرنیه روش استاندارد شناسایی عامل اتیولوژیک کراتیت قارچی است که با کمک ویژگی‌های مورفولوژیک ماکروسکوپی و میکروسکوپی کلنی‌ها صورت می‌گیرد.<sup>۶</sup> از این روش در کنار آزمایش مستقیم تراشه‌های قرنیه به‌طور معمول استفاده می‌شود. به‌طور کلی یافته‌های بالینی نمی‌تواند نوع عامل بیماری را مشخص کند، پس به منظور کاهش عوارض چشمی بیماران، لازم است درمان به موقع را بر مبنای یافته‌های بالینی و آزمایشگاهی آغاز کرد.<sup>۷</sup>

اگرچه بیش از ۷۰ گونه‌ی قارچی به‌عنوان عوامل اتیولوژیک کراتومایکوزیس گزارش شده‌اند اما جنس‌های فوزاریوم و اسپریلیوس از جمله شایعترین آن‌ها بوده و در بیشتر مطالعات این دو جنس و یا یکی از آن‌ها به‌عنوان عامل غالب بیماری معرفی شده‌اند. جنس کاندیدا نیز شایعترین مخمر گزارش شده از موارد بیماری است.<sup>۹</sup> با این وجود الگوی اپیدمیولوژیک کراتیت قارچی در مناطق مختلف جهان و حتی در بخش‌های مختلف یک کشور متفاوت است و افزون بر فاکتورهای آب و هوایی، وضعیت اقتصادی مردم و شغل غالب منطقه نیز می‌تواند تعیین‌کننده باشد.<sup>۱۰</sup>

با توجه به مطالب فوق، نظر به شرایط آب و هوایی ناحیه شمال کشور و مناسب بودن محیط جهت رشد و تنوع قارچ‌ها و نیز غالب بودن کشاورزی به‌عنوان شغل ساکنین این منطقه، شرایط جهت بروز کراتیت‌های قارچی مساعد به‌نظر می‌رسد.<sup>۱۱</sup> از این‌رو مطالعه حاضر با هدف بررسی فراوانی کراتیت قارچی، شناسایی عوامل قارچی جدا شده و تعیین بیماری‌های زمینه‌ای و عوامل مستعدکننده بیماری به عمل آمد.

## روش بررسی

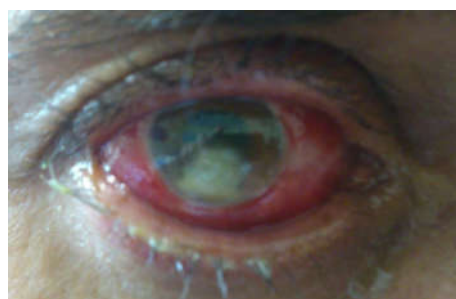مطالعه توصیفی- مقطعی حاضر در یک بازه‌ی زمانی ۱۸ ماهه از تیر ماه ۱۳۹۴ تا آذر ماه ۱۳۹۵ در بیمارستان امیرالمومنین رشت، دانشگاه علوم پزشکی گیلان و آزمایشگاه قارچ‌شناسی پزشکی گروه انگل‌شناسی و قارچ‌شناسی پزشکی، دانشکده بهداشت دانشگاه علوم پزشکی تهران صورت گرفت. جمعیت مورد مطالعه شامل ۵۶ بیمار مراجعه‌کننده با ضایعات قرنیه مشکوک به کراتیت قارچی به بخش



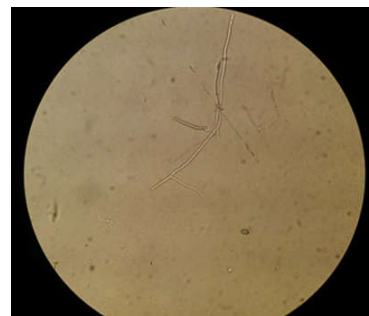شکل ۳: تصویر ضایعه‌ی بالینی یک مورد کراتیت ناشی از گونه فوزاریوم

جدول ۱: فراوانی علائم بالینی ۵۶ بیمار مشکوک به کراتیت قارچی

علامت بالینی	تعداد	درصد
فتوفویی	۵۶	۱۰۰
احساس جسم خارجی در چشم	۵۱	۹۱
قرمزی چشم و اشک ریزش	۴۹	۸۷/۵
درد	۳۸	۶۷/۸
تاری دید	۳۷	۶۶
کاهش دید	۲۳	۴۱
سوزش	۱۶	۲۸/۵

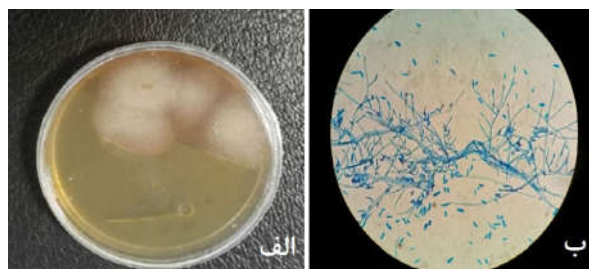


شکل ۴: تصویر ضایعه بالینی یک مورد کراتیت ناشی از اسپرژیلوس فلاووس



شکل ۱: عناصر رشته‌ای قارچی در آزمایش مستقیم تراشه‌های قرنیه با محلول پتاس ۱۰٪ (بزرگ‌نمایی ۴۰۰)

نمونه‌ها تنها در ۱ (۱/۸٪) مورد عناصر قارچی به صورت میسلیم‌های شفاف و منشعب مشاهده شد (شکل ۱). در این مطالعه کلنی‌های قارچی در ۹ (۱/۱۶٪) مورد در محیط‌های کشت رشد نمود که پس از بررسی‌های قارچ‌شناسی، ایزوله‌ها به ترتیب فراوانی به‌عنوان گونه‌های فوزاریوم (چهار مورد)، اسپرژیلوس فلاووس (دو مورد)، گونه‌ی کلادوسپوریوم (یک مورد)، گونه‌ی پنی‌سیلیوم (یک مورد) و گونه‌ی آکرومونیم (یک مورد) شناسایی شدند (شکل ۲). در این مطالعه بیماران مبتلا به کراتیت قارچی شامل هفت مرد و دو زن با میانگین سنی ۶۲/۹ سال بودند (شکل‌های ۳ و ۴). ترومای قرنیه یافته‌ی شایعی در مطالعه‌ی کنونی بود (جدول ۲) به نحوی که از میان ۹ بیمار مبتلا به کراتیت قارچی، ۸ (۸۸/۹٪) نفر سابقه‌ی ترومای قرنیه



شکل ۲: رشد کلنی فوزاریوم در محل تلقیح تراشه‌های قرنیه بر روی محیط سابورودکستروز آگار حاوی کلرامفنیکل در دمای محیط (الف) و ساختمان میکروسکوپی آن در کشت بر روی لام با رنگ‌آمیزی لاکتوفنل کانتین بلو و بزرگ‌نمایی ۴۰۰ (ب)

جدول ۲: فراوانی عوامل مختلف آسیب‌رسان به قرنیه در ۵۶ بیمار مبتلا به کراتیت قارچی و غیرقارچی

عامل آسیب‌رسان	کراتیت قارچی (کل: ۹ نفر)		کراتیت غیرقارچی (کل: ۴۷ نفر)	
	فراوانی	درصد	فراوانی	درصد
ساقه و شاخه گیاهان (چوب)	۸	۸۸/۹	۱۶	۳۴
گرد و غبار	-	-	۷	۱۴/۹
براده و جسم نوک تیز	-	-	۸	۱۷
جراحی	-	-	۸	۱۷
بدون علت مشخص	۱	۱۱/۱	۸	۱۷
مجموع	۹	۱۰۰	۴۷	۱۰۰

ناشی از تفاوت‌های موجود در معیارهای ورود بیماران به مطالعه باشد، به نحوی که در برخی از مطالعات تمامی بیماران مراجعه کننده با علائم کراتیت و در برخی دیگر تنها بیمارانی که بر مبنای شواهد بالینی به احتمال زیاد مبتلا به کراتیت قارچی بوده‌اند، به‌عنوان جمعیت مورد بررسی انتخاب شده‌اند.

افزون‌بر این، با توجه به اپیدمیولوژی متغیر کراتیت قارچی در نقاط مختلف جهان و حتی در مناطق مختلف یک کشور،<sup>۱۰</sup> اختلافات موجود میان نتایج مطالعات مختلف می‌تواند ناشی از تفاوت در مناطق جغرافیایی، شرایط آب و هوایی، وضعیت و سطح بهداشت مردم و شغل غالب ساکنین باشد. از ۹ مورد کراتیت قارچی در مطالعه‌ی حاضر ۷ (۷۷/۸٪) مورد در مردان مشاهده شد. ابتلای بیشتر مردان یافته‌ای است که در مطالعات مختلفی از جمله بررسی‌های Ghosh, Kibret, Binnani, Nowroozpoor و همکارانشان نیز گزارش شده است.<sup>۱۱، ۱۴، ۱۶، ۱۷</sup> این یافته می‌تواند به دلیل نقش بیشتر مردان در فعالیت‌های شغلی و رویارویی بیشتر با عوامل آسیب‌رسان به قرنیه باشد. با این حال در برخی دیگر از مطالعات از جمله بررسی Fata و همکاران ابتلا در زن‌ها بیشتر از مردها بوده است.<sup>۱۳</sup> این تفاوت‌ها با توجه به جمعیت تحت بررسی، منطقه‌ی جغرافیایی و وضعیت بهداشتی، اجتماعی و اقتصادی می‌تواند توجیه (روایش) گردد، به نحوی که در جوامع امروزی استفاده از لنزهای تماسی در خانم‌ها یک ریسک فاکتور مهم جهت ابتلای آن‌ها به کراتیت قارچی محسوب می‌گردد. پیشه‌ی غالب مبتلایان به کراتیت قارچی در مطالعه‌ی حاضر کشاورزی بوده و سابقه‌ی جراحی قرنیه نیز در بیشتر آن‌ها وجود

در اثر ساقه و شاخه گیاهان را بیان کردند و بین سابقه‌ی ترومای قرنیه و ابتلا به کراتیت قارچی رابطه‌ی آماری معناداری وجود داشت ( $P=0/007$ ). درحالی‌که دیابت یا جنسیت افراد ارتباط آماری معنادار با بروز کراتیت قارچی نداشت (به ترتیب  $P=0/336$  و  $P=0/42$ ).

## بحث

بر اساس بررسی‌های میکروسکوپی و نتایج کشت تراشه‌های قرنیه، فراوانی کراتیت قارچی در مطالعه‌ی ما ۱۶٪ بود. Ranjini و همکاران در پژوهشی بر روی ۳۱۲ بیمار، اقدام به شناسایی موارد کراتیت میکروبی کردند.<sup>۱۲</sup> در بررسی آن‌ها ۵۸ مورد کراتیت قارچی (۱۸/۶٪) شناسایی شد که با یافته‌های مطالعه‌ی ما همخوانی دارد. این درحالی است که Badawi و همکاران در مطالعه‌ی گذشته‌نگر خود که بر روی ۲۴۷ نمونه تراشه‌ی قرنیه به‌دست آمده از ۲۴۵ بیمار صورت گرفت، در ۵۰ مورد رشد خالص قارچی و ۱۱ مورد نیز رشد همزمان قارچ و باکتری مشاهده کردند که در مجموع ۲۴/۷٪ از نمونه‌ها را شامل می‌شد و از یافته‌ی مطالعه‌ی حاضر بیشتر است.<sup>۷</sup> همچنین Fata, Nowroozpoor و همکارانشان در بررسی‌های خود کراتیت قارچی را به ترتیب در ۳۱/۸٪ و ۲۷/۷٪ از جمعیت مورد بررسی خود گزارش نمودند.<sup>۱۱، ۱۳</sup>

شیوع کراتیت قارچی در جمعیت تحت بررسی در سایر مطالعات نیز به مقادیر ۳۷/۵٪ در هند، ۱۹/۸٪ در نپال و ۴۵/۱٪ در ایتویپی گزارش شده است.<sup>۱۴-۱۶</sup> نتایج متغیر در مطالعات مختلف می‌تواند

جهان و بخش‌های مختلف کشورها صورت گیرد. همچنین به منظور کاهش خطرات و عوارض ابتلا، بهتر است در تمامی موارد مشکوک، آزمایش‌های مستقیم و کشت قارچی به منظور شناسایی به عمل آمده و با انجام تست حساسیت دارویی، الگوی حساسیت عامل اتیولوژیک را نیز مشخص نمود. این اقدامات می‌تواند در استفاده از رژیم مناسب و هدفمند درمانی و کسب نتایج بهتر مفید واقع گردند. به عنوان نتیجه‌گیری از این پژوهش می‌توان گفت که شیوع کراتیت قارچی در بیماران بررسی شده نسبت به بسیاری از مطالعات کمتر بوده است. اگرچه ارتباط آماری معناداری بین جنسیت و بروز کراتیت قارچی مشاهده نشد، اما با توجه به فراوانی بیشتر بیماران مرد در میان مبتلایان به ضایعات قرنیه و کراتیت قارچی (به ترتیب ۳ برابر و ۳/۵ برابر) نقش بیشتر مردان در فعالیت‌های خارج از خانه و شغل آن‌ها به ویژه کشاورزی را می‌توان یک عامل مهم ابتلا دانست. همچنین با توجه به داشتن سابقه‌ی ترومای قرنیه در بیشتر مبتلایان به کراتومایکوزیس و گوناگونی قارچ‌های جدا شده می‌توان نتیجه گرفت که در صورت فراهم بودن زمینه‌های لازم، این بیماری توسط قارچ‌های متنوعی امکان بروز دارد. همچنین با توجه به نتایج ضعیف آزمایش مستقیم در مطالعه‌ی ما، کارایی بیشتر کشت جهت تشخیص کراتیت قارچی مشخص گردید.

سپاسگزاری: این مطالعه حاصل از پایان‌نامه شماره ۲۶۷۰/۲۹۰/ص/۹۴ در مقطع کارشناسی ارشد قارچ‌شناسی پزشکی با عنوان "بررسی و تشخیص کراتیت‌های قارچی و تعیین عوامل اتیولوژیک آن در بیماران مراجعه‌کننده به بیمارستان امیرالمؤمنین رشت در سال‌های ۹۵-۱۳۹۴" می‌باشد که با حمایت دانشگاه علوم پزشکی و خدمات بهداشتی درمانی تهران اجرا شده است.

داشت. این یافته توسط بررسی Zbiba, Binnani, Fata و همکارانشان تأیید می‌گردد.<sup>۱۳، ۱۴</sup> دلیل این یافته کمابیش سطح پایین اقتصادی کارگران کشت‌زارها و کشاورزان و نیز مواجهه‌ی زیاد آن‌ها با شاخ و برگ گیاهان است که می‌تواند برای قرنیه آسیب‌زا باشند. در بررسی کنونی بیشتر کشاورزان سابقه‌ی آسیب به قرنیه در زمان کار در شالیزار را بیان کردند.

عوامل اتیولوژیک کراتومایکوزیس در بررسی ما در پنج جنس فوزاریوم، اسپرژیلوس، پنی‌سیلیوم، آکرمونیوم و کلادوسپوریوم دسته‌بندی شدند. اغلب موارد (۴/۴٪) در اثر گونه‌های فوزاریوم بوده و به دنبال آن اسپرژیلوس فلاووس (۲/۲٪) بیشترین شیوع را داشت. نقش غالب جنس فوزاریوم در کراتیت قارچی یافته‌ای است که در بررسی‌های مختلف به چشم می‌خورد.<sup>۱۵، ۱۶، ۱۷</sup> باین‌حال اسپرژیلوس‌ها نیز با انتشار وسیع خود در محیط می‌توانند به عنوان شایعترین عامل کراتیت قارچی گزارش شوند که این یافته را می‌توان در گزارش‌های Ghosh, Binnani, Badawi و همکارانشان مشاهده کرد.<sup>۷، ۱۷</sup> گونه‌هایی همچون آکرمونیوم، پنی‌سیلیوم و کلادوسپوریوم نیز از عوامل فرعی کراتیت قارچی در پژوهش‌ها هستند. با این حال در برخی بررسی‌ها فراوانی گونه‌های خاصی افزایش غیرمنتظره‌ای را نشان می‌دهد که از جمله آن‌ها می‌توان به غالب بودن گونه‌های بای‌پولاریس در مطالعه‌ی Truong و همکاران اشاره کرد.<sup>۱۹</sup>

با توجه به یافته‌های مطالعه‌ی کنونی و بررسی‌های مشابه در داخل و خارج از کشور، فراوانی گونه‌های مختلف قارچی به عنوان عامل اتیولوژیک کراتیت در مناطق مختلف می‌تواند متفاوت و تحت تاثیر فاکتورهای مختلف جغرافیایی و آب‌وهوایی باشد. با توجه به این تفاوت‌ها لازم است بررسی‌های اپیدمیولوژیک در مناطق مختلف

## References

- Bharathi MJ, Ramakrishnan R, Vasu S, Meenakshi R, Palaniappan R. Epidemiological characteristics and laboratory diagnosis of fungal keratitis. A three-year study. *Indian J Ophthalmol* 2003;51(4):315-21.
- Badiee P, Alborzi A, Nejabat M. Detection of Aspergillus keratitis in ocular infections by culture and molecular method. *Int Ophthalmol* 2011;31(4):291-6.
- Al-Yousuf N. Microbial keratitis in kingdom of bahrain: clinical and microbiology study. *Middle East Afr J Ophthalmol* 2009;16(1):3-7.
- Wang L, Sun S, Jing Y, Han L, Zhang H, Yue J. Spectrum of fungal keratitis in central China. *Clin Exp Ophthalmol* 2009;37(8):763-71.
- Lin L, Lan W, Lou B, Ke H, Yang Y, Lin X, et al. Genus distribution of bacteria and fungi associated with keratitis in a large eye center located in southern China. *Ophthalmic Epidemiol* 2016;24(2):90-6.
- Thomas PA. Current perspectives on ophthalmic mycoses. *Clin Microbiol Rev* 2003;16(4):730-97.

7. Badawi AE, Moemen D, El-Tantawy NL. Epidemiological, clinical and laboratory findings of infectious keratitis at Mansoura Ophthalmic Center, Egypt. *Int J Ophthalmol* 2017;10(1):61-7.
8. Garg P, Roy A, Roy S. Update on fungal keratitis. *Curr Opin Ophthalmol* 2016;27(4):333-9.
9. Kredics L, Narendran V, Shobana CS, Vagvolgyi C, Manikandan P. Filamentous fungal infections of the cornea: a global overview of epidemiology and drug sensitivity. *Mycoses* 2015;58(4):243-60.
10. Manikandan P, Dóczy I, Kocsubé S, Varga J, Németh TM, Antal Z, et al. Aspergillus species in human keratomycosis. In: Varga J, Samson R, editors. *Aspergillus in the Genomic Era*. Wageningen, Netherlands: Wageningen Academic Publishers; 2008. P. 293-328.
11. Nowroozpoor Dailami K, Shokohi T, Hedayaty M, Moaddel Haghighi T, Khalilian A. Fungal keratitis at Boo Ali Sina hospital, Sari, Iran. *Bina J Ophthalmol* 2005;11(2):191-8.
12. Ranjini CY, Waddepally VV. Microbial profile of corneal ulcers in a tertiary care hospital in South India. *J Ophthalmic Vis Res* 2016;11(4):363-7.
13. Fata S, Derakhshan A, Bolourian AA, Sedaghat Mr, Khakhshour H, Afzalaghee M, et al. Mycotic keratitis, a study on etiologic agents, predisposing factors and the result of treatment among 44 patients. *Med J Mashad Univ Med Sci* 2010;53(1):16-25.
14. Binnani A, Gupta PS, Gupta A. Epidemio-clinico-microbiological study of mycotic keratitis in north-west region of Rajasthan. *Mycopathologia* 2016 Dec 29.
15. Suwal S, Bhandari D, Thapa P, Shrestha MK, Amatya J. Microbiological profile of corneal ulcer cases diagnosed in a tertiary care ophthalmological institute in Nepal. *BMC Ophthalmol* 2016;16(1):209.
16. Kibret T, Bitew A. Fungal keratitis in patients with corneal ulcer attending Minilik II Memorial Hospital, Addis Ababa, Ethiopia. *BMC Ophthalmol* 2016;16(1):148.
17. Ghosh AK, Gupta A, Rudramurthy SM, Paul S, Hallur VK, Chakrabarti A. Fungal keratitis in north India: Spectrum of agents, risk factors and treatment. *Mycopathologia* 2016;181(11-12):843-50.
18. Zbiba W, Baba A, Bouayed E, Abdessalem N, Daldoul A. A 5-year retrospective review of fungal keratitis in the region of Cap Bon. *J Fr Ophthalmol* 2016;39(10):843-8.
19. Truong DT, Bui MT, Cavanagh HD. Epidemiology and outcome of microbial keratitis: private university versus urban public hospital care. *Eye Contact Lens* 2016 Oct 7.

## Diagnosis of fungal keratitis in patients with corneal lesions at Amirmomenin hospital in Rasht, Iran

Rhoghaye Tighnavard  
Bejarbane M.Sc. Student<sup>1</sup>  
Roshanak Daie Ghazvini Ph.D.<sup>1</sup>  
Shahram Mahmoudi Ph.D.  
Student<sup>1,2</sup>  
Reza Soltani Moghaddam  
M.D.<sup>3</sup>  
Mahin Safara Ph.D.<sup>1</sup>  
Heidar Bakhshi Ph.D.<sup>1</sup>  
Parivash Kordbacheh M.D.<sup>1\*</sup>

1- Department of Medical  
Parasitology and Mycology, School  
of Public Health, Tehran University  
of Medical Sciences, Tehran, Iran.

2- Students' Scientific Research  
Center, Tehran University of  
Medical Sciences, Tehran, Iran.

3- Department of Ophthalmology,  
Amirmomenin Hospital, School of  
Medicine, Gilan University of  
Medical Sciences, Rasht, Iran.

\* Corresponding author: School of Public  
Health, Tehran University of Medical  
Sciences, Poursina St., Ghods St.,  
Enghelab Ave., Tehran, Iran.  
Tel: +98- 21- 42933140  
E-mail: pkordbacheh@tums.ac.ir

### Abstract

Received: 27 Apr. 2017 Revised: 15 Aug. 2017 Accepted: 21 Aug. 2017 Available online: 22 Aug. 2017

**Background:** Keratomycosis is a fungal infection of the cornea which could be sight-threatening and even causes eye loss. Considering the high humidity and the dominance of agriculture as important predisposing factors of keratomycosis in north of Iran, this study was carried out for diagnosis of fungal keratitis in patients with corneal lesions in Rasht, Gilan province, Iran.

**Methods:** This descriptive cross-sectional study was conducted from July 2015 to November 2016 on 56 patients with corneal lesion suspected to keratomycosis and referred to eye emergency ward of Amirmomenin hospital, Rasht, Iran. Corneal scraping was performed in all cases and specimens were subjected to direct examination and culture. Only colonies grown in sites of corneal scraping inoculation were considered significant. Fungal isolates were identified according to their macroscopic features of colonies and microscopic characteristics in slide cultures. Data were analyzed in SPSS software, version 21 (IBM SPSS, Armonk, NY, USA) and  $P < 0.05$  was considered significant.

**Results:** The patients included 42 (75%) men and 14 (25%) women with the mean age of 49.5 years (9 to 90 years). Positive culture was observed in 9 cases but, only in one of these patients direct examination was positive and fungal elements were seen in 10% KOH preparation. Though, fungal keratitis was confirmed in 9 (16%) patients including seven (77.8%) men and two (22.2%) women. The majority of cases (88.9%) had a history of corneal trauma with plants and they were mainly farmer. According to statistical analysis, there was a significant association between corneal trauma and keratomycosis ( $P=0.007$ ). The most common etiologic agents were *Fusarium* spp. (n: 4, 44.4%), followed by *Aspergillus flavus* (n: 2, 22.2%), *Penicillium* sp. (n: 1, 11.1%), *Acremonium* sp. (n: 1, 11.1%), and *Cladosporium* sp. (n: 1, 11.1%) respectively.

**Conclusion:** In the presence of sufficient predisposing factors such as corneal injuries caused by plants, keratomycosis could be caused by a variety of fungi. Furthermore, low sensitivity of direct examination in this study, revealed the necessity of culture in diagnosis of keratomycosis.

**Keywords:** corneal ulcer, cross-sectional studies, keratitis, Iran.