

## یافته‌های اتفاقی اختلالات سینوس در ۲۵۶ بیمار مراجعه کننده برای انجام MRI مغز

### چکیده

**زمینه و هدف:** اختلالات تصویربرداری در سینوس‌های پارانازال به عنوان یک یافته اتفاقی در MRI در مقالات ذکر شده است ولی شیوع آنها در ایران مورد بررسی قرار نگرفته است. هدف از این مطالعه بررسی این یافته‌ها در سینوسهای پارانازال و همینطور بررسی شیوع، محل درگیری و نوع اختلالات سینوسهای پارانازال می‌باشد.

**روش بررسی:** تصاویر T2-weighted MRI در ۲۵۶ بیمار که مبتلا به بیماریهایی غیر از بیماریهای مربوط به سینوسهای پارانازال بودند بین سالهای ۸۲-۸۱ مورد مطالعه قرار گرفت. یافته‌ها بر اساس موقعیت آناتومیکی و شاخص‌های تصویربرداری اختلالات موجود بررسی و اطلاعات موجود در فرمهای مخصوص بر اساس وجود کدورت سینوسها، ضخیم شدگی مخاطی به میزان مساوی یا بزرگتر از پنج میلی‌متر، وجود سطح مایع- هوا، کیست احتباسی و پولیپ ثبت گردید و یک طرفه یا دوطرفه بودن درگیری و انحراف سپتوم نیز مورد بررسی قرار گرفت.

**یافته‌ها:** اختلالات سینوس در ۱۱۰ بیمار (۴۲/۹٪) از ۲۵۶ بیمار دیده شد. سینوس ماگزایلا (۶۶/۴٪) و پس از آن سینوس اتموئید (۶۳/۶٪) شایع‌ترین محل درگیری بودند. شایع‌ترین اختلال ضخیم شدگی مخاط بود. انحراف سپتوم به میزان معنی‌داری در بیمارانی که سینوزیت داشتند بالاتر بود (۲۹٪ در مقابل ۱۹/۱٪- $P < 0/01$ ). ۲۳/۴٪ از بیماران انحراف سپتوم داشتند که بصورت معنی‌داری در بیماران با سینوزیت بیشتر بود (۲۹٪ در مقابل ۱۹/۱٪،  $P < 0/01$ ). با بررسی بر روی شرح حال بیماران دارای اختلال سینوس معلوم گردید که ۸۵٪ از آنها از سرفه، گرفتگی بینی، ترشحات بینی، درد فاسیال و ترشحات پشت حلق (PND) شکایت داشتند و در ۲۴٪ آنها تشخیص سینوزیت مزمن داده شده بود.

**نتیجه‌گیری:** نتایج نشانگر شیوع بالای اختلالات اتفاقی در سینوسهای پارانازال بود که با مشکلات اصلی بیمار که مراجعه کرده بودند مرتبط نبود.

**کلمات کلیدی:** سینوزیت، انحراف سپتوم، MRI

حسین قناعتی<sup>۱\*</sup>

ساناز آقایی<sup>۲</sup>

نگار صالحیان زندی<sup>۲</sup>

مجید شکیبآ

سید امیرحسین جلالی<sup>۲</sup>

۱- گروه رادیولوژی

۲- پزشک عمومی

دانشگاه علوم پزشکی تهران

\*نویسنده مسئول، نشانی: تهران، انتهای بلوار کشاورز-

بیمارستان امام- مرکز تصویربرداری پزشکی

تلفن: ۶۶۴۳۸۶۳۳

email: Ghanaati @ yahoo.com

### مقدمه

تشخیص رینوسینوزیت در درجه اول با توجه به علائم و نشانه‌های بیمار است و با نشانه‌های رادیولوژیک تائید می‌شود. گرافی ساده هنوز هم شایع‌ترین روش جهت بررسی سینوزیت مزمن است.

سی‌تی‌اسکن و MRI هر دو حساسیت بیشتری نسبت به گرافی ساده جهت تشخیص سینوزیت دارند. وجود ضخیم‌شدگی مخاطی، کدورت سینوس‌ها و وجود سطح مایع هوا نشانه‌های مویید رینوسینوزیت می‌باشند.<sup>۱</sup> MRI قادر به ارائه تصاویر دقیق و مناسب جهت مشاهده سینوسهای پارانازال است.<sup>۲</sup> در تصاویر MRI به

آماري SPSS ویراست ۱۱/۵ انجام شد. برای آنالیز آماری از شاخص‌های توصیفی و آزمون کای دو استفاده شد.  $P < 0.05$  معنی‌دار در نظر گرفته شد.

### یافته‌ها

از ۲۵۶ بیمار، ۱۱۱ نفر (۴۳/۵٪) مرد و ۱۴۵ نفر (۵۶/۵٪) زن بودند. از بین این افراد ۱۱۰ بیمار (۴۲/۹٪) اختلال در یک یا بیشتر از سینوس‌های خود داشتند. در این مطالعه ۵۵٪ مردان و ۳۳/۸ درصد از خانمها اختلال سینوس داشتند بود. ( $P=0.001$ ). (آزمون کای دو) بیماران در چهار گروه سنی طبقه‌بندی داشتند. میزان درگیری در گروه ۳۱-۴۵ سال از همه کمتر (۳۳٪) و در گروه‌های سنی دیگر تقریباً معادل و حدود ۶۰٪ بود. (جدول شماره ۱). بیشترین اختلال در سینوس ماگزیلاری مشاهده شد که ۶۶/۴٪ از موارد بود و پس از آن سینوس اتموئید بود که ۶۳/۶٪ از موارد را تشکیل می‌داد درگیری سینوس اسفنوئید در ۱۶٪ از بیماران و اختلال سینوس فرونتال در ۵٪ از بیماران ما وجود داشت ( $P < 0.001$ ) (آزمون کای دو). (جدول شماره ۲) یعنی درگیری در سینوس‌های ماگزیلاری و اتموئید بطور معنی‌داری بیشتر از فرونتال و اسفنوئید بود و درگیری در سینوس‌های ماگزیلاری و اتموئید از نظر آماری متفاوت نبود. شایع‌ترین حالت درگیری سینوسها ضخیم‌شدگی مخاطی بود که در ۲۶/۹٪ از ۲۵۶ بیمار دیده شد. (نمودار شماره ۱)

۲۳/۴٪ از بیماران انحراف سپتوم داشتند که به صورت معنی‌داری در کسانیکه سینوزیت داشتند بیشتر بود (۲۹٪ در مقابل ۱۹/۱٪،  $P < 0.01$ ) (آزمون کای دو). یعنی وجود انحراف سپتوم احتمال درگیری اختلال سینوس پارانازال را نسبت به کسانی که عاری از انحراف هستند بالا می‌برد. درگیری سینوس‌های ماگزیلاری و اسفنوئید اغلب یکطرفه بود ولی در سینوس اتموئید درگیری دو طرفه بیشتر دیده شد. (جدول شماره ۲). بیماران دارای انحراف سپتوم در ۴۰٪ موارد در سینوزیت اتموئید قدامی و ۵۹٪ موارد سینوزیت ماگزیلاری داشتند. با بررسی بر روی شرح حال بیماران دارای اختلال سینوس معلوم گردید که ۸۵٪ از آنها از سرفه، گرفتگی بینی، ترشحات بینی، درد فاسیال و ترشحات پشت حلق (PND) شکایت داشتند و در ۲۴٪ از آنها تشخیص سینوزیت مزمن توسط پزشک داده شده بود.

صورت T2-weighted، اغلب اختلالات مربوط به سینوس‌های پارانازال به صورت افزایش شدت سیگنال (High Signal Intensity) نشان داده می‌شوند<sup>۳-۵</sup> در برخی از موارد، اختلالات سینوس‌های پارانازال به صورت یافته‌های تصادفی در حین MRI در بیماران مشکوک به ضایعات داخل جمجمه‌ای ملاحظه می‌شوند<sup>۶</sup> و بسیاری از بیمارانی که در آنها اختلالات سینوس‌ها تشخیص داده می‌شود، فاقد علائم و نشانه‌های سینوس می‌باشند. بیماری‌های سینوس در غیاب نشانه‌ها با استفاده از سونوگرافی، رادیوگرافی ساده، سی‌تی‌اسکن و MRI تشخیص داده می‌شوند. Patel و همکارانش میزان این اختلالات اتفاقی را ۴۹ درصد در انگلستان ذکر کردند.<sup>۷</sup> از آنجایی که اختلالات سینوس بطور شایعی در MRI بیمارانی که جهت بررسی نورولوژیک مراجعه کرده‌اند دیده شده است و با توجه به این که تاکنون مطالعه‌ای در ایران در این زمینه صورت نگرفته است، ما در این مطالعه شیوع، مکان و نوع این اختلالات را در بیماران مراجعه کننده به مرکز تصویربرداری بیمارستان امام خمینی بررسی کرده‌ایم.

### روش بررسی

این مطالعه بصورت مقطعی (Cross-Sectional) بر روی ۲۵۶ بیمار که جهت انجام MRI (1.5 T, Signa, GE, USA) مغزی به دلایلی غیر از مشکلات مرتبط با سینوس به بیمارستان امام‌خمينی (ره) تهران مراجعه کرده بودند، در فاصله بین سالهای ۸۲-۱۳۸۱ انجام شد. برای کلیه بیماران تصاویر T2-weighted MRI بصورت آگزایل بررسی شد و در صورت وجود تصاویر کرونال و ساژیتال، این تصاویر نیز مورد بررسی قرار می‌گرفتند. کلیه تصاویر توسط یک رادیولوژیست گزارش می‌شدند. یافته‌های این مطالعه بر اساس موقعیت آناتومیک و شاخص‌های تصویربرداری اختلالات موجود بررسی شدند و اطلاعات موجود در فرم‌های مخصوص بر اساس وجود کدورت سینوسها، ضخیم‌شدگی مخاطی به میزان مساوی یا بزرگتر از پنج میلی‌متر، وجود سطح مایع-هوا، کیست احتباسی و پولیپ ثبت می‌شدند. در ضمن یکطرفه یا دوطرفه بودن درگیری و انحراف سپتوم نیز مورد بررسی قرار گرفتند. کلیه اطلاعات فوق بر اساس مکان سینوس درگیر و نوع اختلال موجود ثبت شدند. در صورت وجود هوا در سینوس و عدم وجود دانسیته بافت نرم، وضعیت سینوس نرمال در نظر گرفته می‌شد. آنالیز آماری با استفاده از نرم افزار

جدول-۲: درگیری های متفاوت سینوس ها

سینوس	عدم درگیری (درصد) تعداد	درگیری یکطرفه (درصد) تعداد	درگیری دوطرفه (درصد) تعداد
فرونتال	۱۰۰ (۹۰/۹)	۵ (۴/۵)	۵ (۴/۵)
اسفنوئید	۸۰ (۷۲/۷)	۱۷ (۱۵/۵)	۱۳ (۱۱/۸)
ماکزیلاری	۳۷ (۳۳/۶)	۴۲ (۳۸/۲)	۳۱ (۲۸/۲)
اتموئید قدامی	۷۲ (۶۵/۵)	۱۷ (۱۵/۵)	۲۱ (۱۹/۱)
اتموئید خلفی	۹۵ (۸۶/۴)	۶ (۵/۵)	۹ (۸/۲)

جدول-۱: بیماران در گروه های سنی سینوس های درگیر در MRI

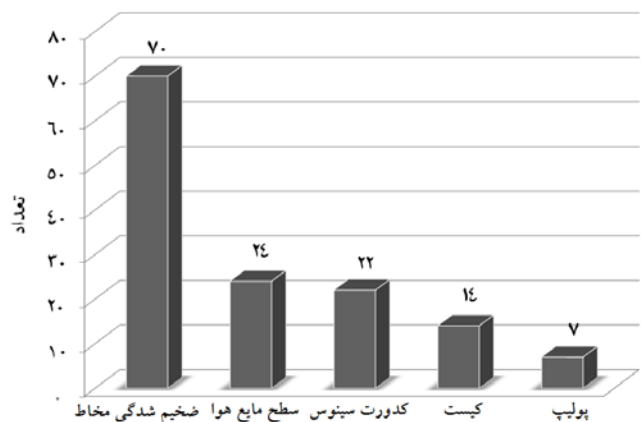
گروه سنی	(درصد) تعداد	درگیری سینوس در MRI (درصد) تعداد
۱۵ سال و کمتر	(/۳۰)۷۷	(/۵۵)۴۲
۱۶-۳۰ سال	(/۱۶)۴۱	(/۶۰)۲۵
۳۱-۴۵ سال	(/۱۰)۲۶	(/۳۳)۸۶
بالتر از ۴۵ سال	(/۴۴)۱۱۲	(/۶۰)۶۷

شیوع اختلالات حاصل در مطالعه ما مشابه با نتایج تحقیقات Cooke و Patel بود و این میزان کمتر از موارد گزارش شده توسط Gordts و Park و بیشتر از میزان نتایج Manish و همکارانش بود.<sup>۱۶-۱۱ و ۲۰</sup> شایع ترین اختلال سینوس در میان بیماران ما ضخیم شدگی مخاطی بود که با سایر گزارشات در مطالعات دیگر هماهنگی دارد.<sup>۷ و ۱۱</sup>

شایع ترین سینوسهایی که بصورت تصادفی در مطالعه ما درگیر بودند به ترتیب سینوس های ماکزیلاری و اتموئید بودند که این حالت در بسیاری دیگر از مطالعات تائید شده است.<sup>۷ و ۱۳</sup> نکته دیگری که در این مطالعه جلب نظر می کند این بود که اغلب سینوزیت های ماکزیلاری یکطرفه بودند که با نتایج مطالعه Moser همخوانی دارد.<sup>۱۶</sup> در این بررسی شیوع سینوزیت در بیمارانی که انحراف سپتوم دارند بیشتر است که در سایر مقالات نیز این امر تائید شده است.<sup>۱۷ و ۱۸</sup>

بر اساس نتایج حاصل از این مطالعه، MRI می تواند نشاندهنده اختلالات سینوس پارانازال در مواردی باشد که اهمیت بالینی زیادی ندارند. بنابراین MRI یک روش مناسب جهت غربالگری بیماریهای التهابی سینوزیت نیست و باید در مواقع خاص که اندیکاسیون دارد نظیر تشخیص تومورهای سینوس بکار رود. در ضمن ما توصیه می کنیم که MRI با توجه به حساسیت بالا و هزینه زیاد جهت غربالگری اختلالات سینوسها بکار نرود و فقط برای تشخیص بیماریهای اختصاصی سینوس بکار برود.

این امر مهم است که بدانیم که آیا اختلالات دیده شده در سینوسهای پارانازال بدلیل سینوزیت فعال است یا این که مشکلاتی نظیر ضخیم شدگی مخاطی به دلایل دیگری نظیر انسداد مئاتوس میانی یا آلودگی هوا و یا سایر علل ایجاد می شود، همچنین نکته مهم دیگر آنست که بسیاری از یافته های غیر طبیعی در سینوس های



نمودار-۱: نوع درگیری در بیماران دارای اختلالات سینوس

## بحث

روشهای تصویربرداری مختلفی از جمله گرافی ساده، اولتراسونوگرافی، سی تی اسکن و MRI جهت بررسی اختلالات سینوسهای پارانازال مورد استفاده قرار می گیرند.<sup>۶</sup>

آمار شیوع اختلالات سینوسها که بطور تصادفی کشف می شوند در گزارشات مختلف در گرافی ساده ۲۶٪ اولتراسونوگرافی ۴۵/۵٪ و در CT-Scan ۴۳-۱۶٪ عنوان شده است.<sup>۸-۱۲</sup> تغییرات مرفولوژیک در سینوسهای پارانازال در تصاویر MRI شایع بوده، لیکن به شیوع و نوع این تغییرات کمتر توجه شده است ما در این مطالعه شیوع، مکان و نوع یافته های اتفاقی مذکور را طبقه بندی کرده ایم.

نتایج این مطالعه نشانگر شیوع بالای (۴۲/۹٪) یافته های اتفاقی در سینوسهای پارانازال در بیمارانی است که برای علائم و نشانه های بیماریهای غیر مرتبط با سینوس جهت انجام MRI مراجعه کرده اند.

این یافته‌های غیرطبیعی تصویربرداری با وضعیت بالینی بیمار کمک شایانی کند چرا که در صورت تغییر این علائم با درمان می‌توان در خصوص ارتباط یافته‌های بالینی آتیبیک با احتمال وجود مشکلات سینوسی توجه بیشتری نمود و در غیر اینصورت می‌توان اذعان کرد شاید بسیاری از بیمارانی که به صرف یافتن علائم پاتولوژیک در سینوسها، تحت درمان‌های سینوزیت قرار می‌گیرند شاید واقعا به اینگونه درمانها نیاز نداشته باشند و مشکل بیمار در اصل مربوط به سینوس نباشد.

پارانازال همراه با علائم واضح درگیری پاتولوژیک سینوسی نیستند از این رو شاید بتوان نتیجه گرفت که همزمانی علائم بالینی غیرقطعی با یافته‌های غیرطبیعی در سینوسهای پارانازال، نمی‌تواند تشخیص سینوزیت را قطعی کند و بررسی‌های بیشتر و پیگیری بیمار لازم است تا بیماری‌های مهمی که ممکن است با علائم آتیبیک مراجعه کنند مورد غفلت تشخیصی زودرس قرار نگیرند. طراحی و اجرای یک پروژه تحقیقاتی بصورت درمان تجربی و پیگیری دو دسته از بیمارانی که با علائم بالینی غیرطبیعی یا علائم کاملا غیرمرتبط با درگیری‌های سینوس مراجعه نموده‌اند می‌تواند به روشن شدن اهمیت و ارتباط

## References

1. Lim WK, Ram B, Fasulakis S, Kane KJ. Incidental magnetic resonance image sinus abnormalities in asymptomatic Australian children. *J Laryngol Otol* 2003; 117: 969-72.
2. Wani MK, Ruckenstein MJ, Parikh S. Magnetic resonance imaging of the paranasal sinuses: incidental abnormalities and their relationship to patient symptoms. *J Otolaryngol* 2001; 30: 257-62.
3. Moser FG, Panush D, Rubin JS, Honigsberg RM, Sprayregen S, Eisig SB. Incidental paranasal sinus abnormalities on MRI of the brain. *Clin Radiol* 1991; 43: 252-4.
4. Hiari M, Hiari MA. Incidental paranasal sinus inflammatory changes in a Jordanian population. *Eastern Mediterranean Health Journal* 1998; 4: 308-11.
5. Kuhn JP. Imaging of the paranasal sinuses: current status. *J Allergy Clin Immunol* 1986; 77: 6-8.
6. Iwabuchi Y, Hanamura Y, Ueno K, Fukuda K, Furuta S. Clinical significance of asymptomatic sinus abnormalities on magnetic resonance imaging. *Arch Otolaryngol Head Neck Surg* 1997; 123: 602-4.
7. Patel K, Chavda SV, Violaris N, Pahor AL. Incidental paranasal sinus inflammatory changes in a British population. *J Laryngol Otol* 1996; 110: 649-51.
8. Fascenelli FW. Maxillary sinus abnormalities. Radiographic evidence in an asymptomatic population. *Arch Otolaryngol* 1969; 90: 190-3.
9. Berg O, Carenfelt C, Rystedt G, Anggard A. Occurrence of asymptomatic sinusitis in common cold and other acute ENT-infections. *Rhinology* 1986; 24: 223-5.
10. Havas TE, Motbey JA, Gullane PJ. Prevalence of incidental abnormalities on computed tomographic scans of the paranasal sinuses. *Arch Otolaryngol Head Neck Surg* 1988; 114: 856-9.
11. Calhoun KH, Waggenspack GA, Simpson CB, Hokanson JA, Bailey BJ. CT evaluation of the paranasal sinuses in symptomatic and asymptomatic populations. *Otolaryngol Head Neck Surg* 1991; 104: 480-3.
12. Lloyd GA. CT of the paranasal sinuses: study of a control series in relation to endoscopic sinus surgery. *J Laryngol Otol* 1990; 104: 477-81.
13. Cooke LD, Hadley DM. MRI of the paranasal sinuses: incidental abnormalities and their relationship to symptoms. *J Laryngol Otol* 1991; 105: 278-81.
14. Gordts F, Clement PA, Buisseret T. Prevalence of sinusitis signs in a non-ENT population. *ORL J Otorhinolaryngol Relat Spec* 1996; 58: 315-9.
15. Rak KM, Newell JD 2nd, Yakes WF, Damiano MA, Luethke JM. Paranasal sinuses on MR images of the brain: significance of mucosal thickening. *AJR Am J Roentgenol* 1991; 156: 381-4.
16. Moser FG, Panush D, Rubin JS, Honigsberg RM, Sprayregen S, Eisig SB. Incidental paranasal sinus abnormalities on MRI of the brain. *Clin Radiol* 1991; 43: 252-4.
17. Elahi MM, Frenkiel S, Fageeh N. Paraseptal structural changes and chronic sinus disease in relation to the deviated septum. *J Otolaryngol* 1997; 26: 236-40.
18. Tao Z, Zhang J, Yang Q, Xiao B, Kong Y. Differences of anatomic variations in ostiomeatal complex between two sides of the deviated septum. *Zhonghua Er Bi Yan Hou Ke Za Zhi* 2001; 36: 132-4.

## Incidental sinus abnormalities in 256 patients referred for brain MRI

Ghanaati H<sup>1\*</sup>  
Aghaee S<sup>2</sup>  
Salehianzandi N<sup>2</sup>  
Shakiba M<sup>2</sup>  
Jalali S.A.H<sup>2</sup>

1-Department of Radiology  
2-General Practitioner

\*Corresponding author, Depart.,  
of Radiology, Keshavarz Blvd.,  
Imam Khomeini Hospital,  
Medical Imaging Center,  
Tehran.  
Tel: +98-21-66438633  
email: Ghanaati @ yahoo.com

### Abstract

**Background:** Imaging abnormalities in the paranasal sinuses are regularly noted as incidental findings on MRI, however, little is known about their prevalence in the Iranian population. The purpose of this study was to classify these findings in the paranasal sinuses as seen on MRI and to investigate the prevalence, according to site and type of paranasal abnormality.

**Methods:** In this cross-sectional study, the T2-weighted axial MRI of 256 patients with diseases unrelated to their paranasal sinuses were reviewed between May 2002 and June 2003. The findings were categorized according to the anatomic location and the imaging characteristics of the abnormality. The abnormalities recorded included total sinus opacification, mucoperiosteal thickening  $\geq 5$ mm, air fluid levels and retention cysts or polyps. Unilateral or bilateral involvement and septal deviation were also noted. A sinus was considered normal if it was fully aerated and no soft-tissue density was apparent within the cavity.

**Results:** Among our cases, 111 (43.5%) were male and 145 (56.5%) were female. Of these patients, abnormalities in one or more of the sinus groups were found in 110 subjects (42.9%), 55.5% of which were male and 44.5% were female ( $P=0.001$ ). Maxillary sinus abnormalities were observed in 66.4% of the patients, while ethmoid sinus abnormalities were found in 63.6%. Of the ethmoid abnormalities, 21% were found in the anterior section, 9% in the middle ethmoid, and 8% in the posterior ethmoid. The most common abnormality found was mucosal thickening. Among our cases, 23.4% had septal deviation, which was significantly higher among those with sinusitis (29% versus 19.1%;  $P<0.01$ ).

Of those patients with sinus involvement, 16% were involved in the sphenoid sinus and 5% in the frontal sinus. The results obtained from the patients with sinus abnormality revealed that 85% suffered from cough, nasal obstruction, runny nose, facial pain and post nasal discharge and 24% had been diagnosed with chronic sinusitis by physician.

**Conclusion:** Our results showed that there was a high rate of incidental abnormalities in the paranasal sinuses that are unrelated to the patient's presenting problems.

**Keywords:** Magnetic resonance imaging, sinusitis, septal deviation