

درمان محافظتی در چسبندگی‌های غیرطبیعی جفت پیش از سزارین با آمبولیزاسیون شریان رحمی: گزارش دو مورد

چکیده

دریافت: ۱۳۹۶/۰۱/۲۹ ویرایش: ۱۳۹۶/۰۷/۲۸ پذیرش: ۱۳۹۶/۰۷/۲۹ آنلاین: ۱۳۹۶/۰۷/۳۰

زمینه و هدف: چسبندگی غیرطبیعی جفت عبارت است از نفوذ بافت جفت به داخل میومتر و حتی سرور رحم که ممکن است از رحم نیز فراتر رفته و به احشاء مجاور مانند مثانه و حتی روده‌ها تهاجم پیدا کند. از عوارض این بارداری‌ها خونریزی شدید حین سزارین و حتی نیاز به هیسترتومی می‌باشد. هدف از این مطالعه گزارش دو مورد آمبولیزاسیون شریان‌های رحمی پیش از سزارین در زنان باردار مبتلا به انواع پرخطر این چسبندگی‌ها می‌باشد.

معرفی بیمار: در شهریور ۱۳۹۵ در بیمارستان قائم مشهد دو مورد خانم باردار با تشخیص جفت سرراهی و چسبندگی غیرطبیعی جفت که تمایل شدید جهت حفظ باروری داشتند پیش از سزارین تحت آمبولیزاسیون دو طرفه شریان‌های رحمی قرار گرفتند.

نتیجه‌گیری: در موارد چسبندگی غیرطبیعی جفت، انجام آمبولیزاسیون شریان‌های رحمی پیش از سزارین می‌تواند از طریق کاهش قابل توجه میزان خونریزی حین عمل امکان حفظ رحم و باروری را در این موارد فراهم نماید.

کلمات کلیدی: شریان ایلیاک داخلی، رادیولوژی مداخله‌گر، جفت پرکرتا، جفت اکرتا.

لیلا پورعلی^۱، عطیه وطنچی^{۱*}
صدیقه آیتی^۱، مسعود پزشکی‌راد^۲
فرزانه هاشم‌نیا^۱

۱- گروه زنان و مامایی، دانشکده پزشکی، دانشگاه علوم پزشکی مشهد، مشهد، ایران.
۲- گروه رادیولوژی، بیمارستان امام رضا، دانشکده پزشکی، دانشگاه علوم پزشکی مشهد، مشهد، ایران.

* نویسنده مسئول: مشهد، گروه زنان و مامایی، بیمارستان قائم، خیابان احمدآباد
کدپستی: ۹۹۱۹۹۶-۹۱۷۶۶

تلفن: ۰۵۱-۳۸۴۳۰۵۶۹
E-mail: vatachia@mums.ac.ir

مقدمه

نداشته است.^۲ روش‌های درمانی متفاوتی جهت کنترل خونریزی در این بیماران استفاده می‌شود.^۳ این درمان‌ها شامل درمان‌های محافظه‌کارانه (بستن شرایین رحمی و هیپوگاستریک، باقی گذاشتن جفت در رحم، تزریق متوترکسات، آمبولیزاسیون شریان رحمی) و یا هیسترتومی می‌باشد. در مواردی که مادر تمایل به حفظ باروری دارد به‌ویژه در زنان جوان با تعداد کم فرزندان اهمیت روش‌های درمانی حفظ رحم پررنگ‌تر می‌شود. آمبولیزاسیون شریان رحمی یکی از روش‌هایی است که به‌تازگی جهت پیشگیری و یا درمان خونریزی‌های شدید حین سزارین و نیز تلاش در جهت حفظ رحم در این بیماران مطرح شده است.^۴ در مقاله‌ای مروری که توسط Karin و همکاران بر روی درمان‌های محافظه‌کارانه چسبندگی‌های غیرطبیعی جفت منتشر شد چنین نتیجه‌گیری شد که درمان‌های محافظه‌کارانه فقط پس از مشاوره با بیمار و در مرکز مجهز باید انجام شود

چسبندگی غیرطبیعی جفت به معنی نفوذ بافت جفت به داخل میومتر و حتی سرور رحم است که ممکن است از رحم نیز فراتر رفته و به احشاء مجاور مانند مثانه و روده‌ها تهاجم پیدا کند.^۱ این چسبندگی‌های غیرطبیعی ارتباط نزدیکی با جراحی‌های پیشین روی رحم دارد و به‌دلیل شیوع بالای زایمان سزارین در سال‌های اخیر آمار آن به شدت افزایش یافته است. مشکل اصلی در این نوع بارداری‌ها خونریزی شدید حین سزارین و نیاز به هیسترتومی و تزریق خون می‌باشد که ممکن است با عوارضی مانند آسیب به مثانه و حالب، Disseminated intravascular coagulation (DIC)، ترانسفوزیون خون (Massive transfusion) و حتی مرگ مادر همراه باشد که حداقل تا به حال هیچ اتفاق نظری در مورد درمان این مشکل وجود

مثانه گزارش شد (پلاستا پركرتا). Magnetic resonance imaging (MRI) نیز چسبندگی شدید جفت (پركرتا) را تایید کرد. در بدو مراجعه علائم حیاتی بیمار پایدار بود و خونریزی واژینال و علائم پارگی کیسه آب و انقباض رحمی نداشت. آزمایشات اولیه شامل Complete blood count, (CBC), Prothrombin time (PT) و Partial prothrombin time (PTT) و کراتینین نرمال بودند و گروه خونی O⁺ بود.

با توجه به اهمیت حفظ باروری در این بیمار که فقط یک فرزند سالم داشت، جهت پیشگیری از بروز خونریزی شدید حین عمل که انجام هیستریکتومی اورژانسی را اجتناب‌ناپذیر نماید، تصمیم به انجام آمبولیزاسیون شریان هیپوگاستریک (ایلیاک داخلی) پیش از عمل سزارین گرفته شد.

صبح روز عمل جهت انجام آنژیوگرافی عروق لگنی و آمبولیزاسیون دو طرفه شریان‌های رحمی، ابتدا بیمار به اتاق عمل رادیولوژی منتقل شد (شکل ۱ و ۲). پس از آماده‌سازی بیمار، تحت بی‌حسی موضعی شیت شریانی در شریان فمورال راست کارگذاری شد. کاتتر به سمت شریان آئورت هدایت گردید. ماده حاجب از طریق کاتتر تزریق شد. تصاویر ناحیه لگن تهیه شد. موقعیت شریان‌های ایلیاک داخلی راست و چپ مشخص گردید. سپس شاخه شریان‌های ایلیاک داخلی راست و چپ به‌صورت انتخابی با استفاده از کاتتر کبری C2 (Glidecath; Terumo, Somerset, NJ) کاتتریزه شد. شاخه‌های دیستال شریان رحمی چپ و راست با استفاده از میکروکاتتر به‌صورت سوپر سلکتیو کاتتریزه شد.

با استفاده از ژل‌فوم در طی چند مرحله آمبولیزاسیون شریان‌های رحمی انجام شد. سپس بلافاصله به اتاق عمل جراحی زنان جهت انجام سزارین انتقال یافت. جدار شکم با انسزیون میدلاین و رحم با انسزیون عرضی سگمان تحتانی باز شد. جفت کاملاً محل انسزیون را پوشانده بود که به کنار رانده شد و نوزاد پسر پره‌ترم با آپگار صفر، وزن ۱۹۹۵ گرم و با مایع آمنیوتیک نرمال متولد شد. جفت پرویای کامل بود و تهاجم آن به سروز مثانه نیز مشهود بود. به‌علت عدم خروج خودبه‌خودی جفت تلاش جهت خارج کردن آن با دست انجام شد که خوشبختانه بدون هیچگونه خونریزی جفت‌کننده شد. چند ناحیه خونریزی‌دهنده در سگمان تحتانی وجود داشت که با سوچور هموستاتیک کنترل شد. سپس میومتر در دو لایه ترمیم شد.

به‌طوری‌که آمادگی کامل جهت تغییر نوع عمل به هیستریکتومی وجود داشته باشد. درمان‌های جراحی محافظه‌کارانه مانند بستن شریان‌های ایلیاک داخلی در صورتی بیشترین تاثیر را دارد که جفت از رحم خارج شده باشد. عوارض متورم‌وکسات بیش از فواید آن بوده و نباید به‌طور روتین جهت درمان چسبندگی‌های غیرطبیعی جفت استفاده گردد و در نهایت انجام آمبولیزاسیون دو طرفه شریان‌های رحمی در مرکز مجهز به رادیولوژی مداخله‌ای امکان‌پذیر است.^۵ آمبولیزاسیون شریان‌های رحمی به‌منظور کاهش خونریزی حین سزارین در موارد چسبندگی غیرطبیعی جفت با نتایج متفاوت همراه بوده است.

در مطالعه Salim و همکاران ۱۳ بیمار پرخطر از نظر چسبندگی غیرطبیعی جفت که تحت آمبولیزاسیون پروفیلاکتیک قرار گرفته بودند با ۱۴ نفر در گروه کنترل مشابه مقایسه شدند و چنین نتیجه‌گیری شد که میزان خونریزی و نیاز به ترانسفیوژن خون بین دو گروه تفاوت معناداری نداشت.^۶

درحالی‌که در مطالعه Duan و همکاران استفاده از این روش به‌طور معناداری میزان خونریزی حین سزارین و نیاز به ترانسفیوژن را کاهش داده بود.^۷ در یک مطالعه مروری نظام‌مند که در سال ۲۰۱۲ بر روی تاثیر انسداد پروفیلاکتیک دو طرفه شریان‌های ایلیاک با استفاده از بالون بر روی بیماران مبتلا به پلاستا اکرتا انجام شده بود نیز نتایج مربوط به میزان خونریزی و نیاز به ترانسفیوژن بسیار متفاوت بود.^۸ تاکنون هیچ گزارشی مبنی بر انجام این روش در کشور ما مشاهده نشده است.

هدف از این مطالعه گزارش دو مورد موفقیت‌آمیز آمبولیزاسیون دو طرفه شریان رحمی پیش از سزارین در زنان باردار مبتلا به انواع پرخطر این چسبندگی‌ها می‌باشد.

معرفی بیمار

مورد اول: بیمارخانمی ۳۷ ساله G2L1 بود که با سونوگرافی دال بر مرگ داخل رحمی جنین در ۳۴ هفتگی که به‌دلیل کاهش حرکات جنین انجام داده بود در شهریور ماه ۱۳۹۵ در بیمارستان قائم مشهد بستری شد. بیمار سابقه یک نوبت سزارین را پنج سال پیش بیان می‌کرد. در سونوگرافی انجام شده، جفت سرراهی کامل گزارش شده بود. در سونوگرافی کالر داپلر انجام شده نیز جفت پرویای با تهاجم به

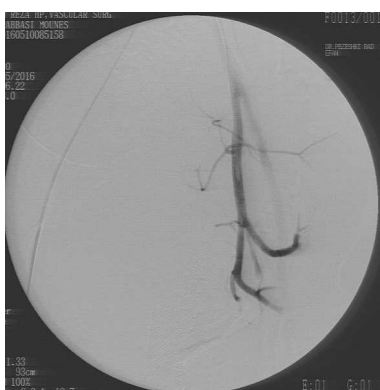سپس شاخه شریان‌های ایلپاک داخلی راست و چپ به صورت انتخابی با استفاده از کاتتر کبری C2 کاتریزه شد. شاخه‌های دیستال شریان رحمی چپ و راست با استفاده از میکروکاتتر به صورت سوپر سلکتیو کاتریزه شد. با استفاده از ژل فوم در طی چند مرحله آمبولیزاسیون شریان‌های رحمی انجام شد. سپس بیمار به اتاق عمل جراحی زنان منتقل شد. پس از باز کردن جدار شکم با انسزیون فانشتیل و رحم با انسزیون عرضی سگمان تحتانی، جفت در پشت انسزیون رحمی به صورت پرویای کامل مشاهده شد که تا حد امکان با دست به کنار رانده شد و نوزاد پسر با آپگار صفر و وزن ۸۵۰ g متولد شد.

با وجود گزارش سونوگرافی مبنی بر عدم وجود چسبندگی جفت، جفت به سختی جدا شد ولی میزان خونریزی در حد یک سزارین معمولی بدون عارضه بود و نیاز به انجام ترانسفیوژن خون نشد. حین عمل به علت آتونی رحم سوچور بلینچ (B-Lynch suture) زده شد. سه روز پس از عمل بیمار با حال عمومی خوب و بدون هیچگونه عارضه‌ای مرخص شد. در ویزیت یک ماه پس از عمل بیمار هیچگونه خونریزی غیرطبیعی و یا علائم عفونت نداشت. سیکل قاعدگی ۱/۵ ماه پس از عمل به صورت نرمال برقرار شد. این مطالعه با کسب اجازه از بیماران و محرمانه بودن داده‌های شخصی آن‌ها گزارش شد.

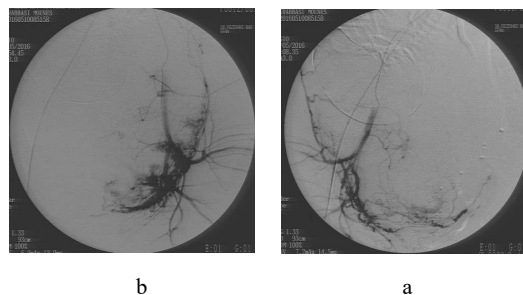
به علت آتونی حین عمل، ۸۰۰ میکروگرم میزوپروستول به صورت رکتال تجویز شد و در نهایت بدون نیاز به ترنسفوژن خون عمل خاتمه یافت. چهار روز پس از عمل بیمار با حال عمومی خوب و بدون هیچ عارضه‌ای مرخص شد. در مراجعه یک ماه و سه ماه پس از عمل به درمانگاه بیمار خونریزی غیر طبیعی، تب، و هیچگونه علائم غیرطبیعی نداشت. قاعدگی بیمار دو ماه پس از عمل به صورت طبیعی شروع شده بود.

مورد دوم: بیمار خانمی ۳۵ ساله G3L1ab1 با سابقه یک نوبت سزارین بود که با گزارش اخیر سونوگرافی مبنی بر مرگ داخل رحمی جنین به اورژانس زایشگاه بیمارستان قائم (عج) مشهد در شهریور ماه ۱۳۹۵ مراجعه کرده بود. سونوگرافی جنین مرده با سن ۲۸ هفته و جفت پرویا گزارش کرده بود ولی گزارشی از چسبندگی غیرطبیعی جفت نشده بود.

با توجه به اهمیت حفظ باروری و جلوگیری از خونریزی حین عمل (ناشی از جفت پرویا)، صبح روز عمل جهت آمبولیزاسیون شریان رحمی، بیمار منتقل اتاق عمل رادیولوژی شد. پس از آماده‌سازی بیمار، تحت بی‌حسی موضعی شیت شریانی در شریان فمورال راست کارگذاری شد. کاتتر به سمت شریان آئورت هدایت گردید. ماده حاجب از طریق کاتتر تزریق شد. تصاویر ناحیه لگن تهیه شد. موقعیت شریان‌های ایلپاک داخلی راست و چپ مشخص گردید.



شکل ۲: آنژیوگرافی دیژیتال شریان ایلپاک چپ پس از آمبولیزاسیون، حذف کنتراست غیرطبیعی عروقی در محل جفت را نشان می‌دهد.



شکل ۳: **a** و **b** به ترتیب آنژیوگرافی دیژیتال شریان‌های ایلپاک راست و چپ پیش از آمبولیزاسیون، واسکولاریتی و کنتراست غیرطبیعی را در محل چسبندگی جفت نشان می‌دهد.

بحث

نیز چسبندگی غیرطبیعی جفت پیش از سزارین با روش‌های رادیولوژیک دقیق تایید گردیده است.^{۱۱} در مورد گزارش شده در مطالعه حاضر به علت چسبندگی جفت، خروج جفت با دست و به سختی انجام شد که خوشبختانه هیچگونه خونریزی قابل توجهی از بستر جفت با وجود چسبندگی به داخل میومتر رخ نداد. در برخی موارد مشابه تلاش برای خارج‌سازی جفت جهت جلوگیری از بروز خونریزی شدید انجام نشده است.^۹ علت این تفاوت در پروتکل درمانی مطالعات مختلف می‌باشد، به طوری که در مطالعه Yu و همکاران، آمبولیزاسیون حین سزارین پس از خروج جنین انجام شد ولی جفت در رحم باقی گذاشته شد و در صورت ادامه خونریزی شدید، هیستروکتومی و در غیر این صورت درمان نگهدارنده انجام شد.^۹ در مطالعه حاضر آمبولیزاسیون شریان رحمی به صورت دو طرفه انجام شد، در برخی موارد گزارش شده در مطالعات دیگر نیز آمبولیزاسیون دو طرفه شریان رحمی به منظور کاهش خونریزی حین عمل انجام شده است.^{۱۲}

در مطالعه D'Souza و همکاران کاتترگذاری شریان رحمی به طور پروفیلاکتیک در ۱۲ خانم پرخطر از نظر چسبندگی‌های غیرطبیعی جفت پیش از سزارین انجام شد.

در مطالعه حاضر سن و پاریته پایین مادران و قرارگیری غیرطبیعی جفت علت اصلی تصمیم‌گیری برای انجام آمبولیزاسیون شریان‌های رحمی پیش از عمل بود. در سایر مطالعات انجام شده نیز در بیشتر موارد سن مادران کمتر از ۳۷ سال و پاریتی آن‌ها کمتر و برابر دو بوده است.^{۹-۱۱} در مطالعه‌ای که توسط Yu و همکاران انجام شد، ۱۱ بیمار پرخطر از نظر چسبندگی غیرطبیعی جفت که پیش از سزارین تحت آمبولیزاسیون شریان رحمی قرار گرفتند. بیشتر این افراد زنان جوان و پاریته پایین بودند که حفظ رحم برایشان مهم بود. استفاده از این تکنیک با کاهش قابل توجه موربیدیتی و مورتالیتی در این افراد همراه بود.^۹

در مورد یافته‌های MRI نیز در مورد اول چسبندگی جفت به مثانه (پلاستنا پراکتا) گزارش شده بود که در بسیاری از مطالعات دیگر نیز چسبندگی غیرطبیعی جفت یکی از علل اصلی انجام آمبولیزاسیون پیش از سزارین بوده است.^{۱۰،۹} در گزارش‌های موردی که توسط Bishop, Greenberg و همکاران در رابطه با استفاده از کاتترگذاری پروفیلاکتیک شریان‌های ایلیاک داخلی ارایه شده است

جدول ۱: مقایسه نتایج آمبولیزاسیون شریان رحمی در مبتلایان به چسبندگی‌های غیرطبیعی جفت

نویسندگان	سال انتشار	مجله	عنوان
Yu PC, et al ^۹	۲۰۰۹	<i>Fertil Steril</i>	۱۱ بیمار پرخطر از نظر چسبندگی غیرطبیعی جفت که پیش از سزارین تحت آمبولیزاسیون شریان رحمی قرار گرفتند، اکثر این افراد زنان جوان و پاریتی پایین بودند که حفظ رحم برایشان مهم بود. استفاده از این تکنیک با کاهش قابل توجه موربیدیتی و مورتالیتی در این افراد همراه بود
Bishop S, et al ^{۱۰}	۲۰۱۱	<i>Int J Obstet Anesth</i>	این گزارش مورد در رابطه با استفاده از کنتریزیشن پروفیلاکتیک شریان‌های ایلیاک داخلی ارایه شده است. در این مطالعه عوارض متعدد آمبولیزاسیون دو طرفه شریان رحمی به صورت پارگی شریانی، تشکیل لخته و خونریزی شدید متعاقب این مداخله گزارش شد.
Greenberg JI, et al ^{۱۱}	۲۰۰۷	<i>Am J Obstet Gynecol</i>	یک خانم ۲۷ ساله با جفت پرویا گزارش شد که به دنبال کاتریزیشن دو طرفه شریان‌های ایلیاک حین سزارین، هفت روز پس از سزارین هیستروکتومی دچار ترومبوز شریان ایلیاک و ایسکمی حاد اندام تحتانی شد.
Li Q, et al ^{۱۲}	۲۰۱۴	<i>Cardiovasc Intervent Radiol</i>	۱۲ خانم باردار با تشخیص چسبندگی‌های غیرطبیعی جفت تحت آمبولیزاسیون پروفیلاکتیک شریان‌های رحمی پیش از سزارین قرار گرفتند و چنین نتیجه‌گیری شد که آمبولیزاسیون دو طرفه شریان رحمی یک روش موثر و کم خطر در پیشگیری از خونریزی حین سزارین در بیماران مبتلا به چسبندگی‌های غیرطبیعی جفت می‌باشد.

شده است. افزون بر این روش کاترگذاری داخل عروق مورد نظر نیز در پیشگیری از بروز عوارضی مانند تروما و پارگی عروق و بروز ترومبوز عروقی بسیار مهم است. در موارد گزارش شده در مطالعه حاضر نیازی به ترانسفیوژن خون و هیسترنکتومی با وجود چسبندگی شدید جفت نشد. از این رو پیشنهاد می‌شود که در موارد چسبندگی‌های شدید و غیرطبیعی جفت به منظور جلوگیری از خونریزی شدید حین عمل و پیشگیری از انجام هیسترنکتومی، آمبولیزاسیون دو طرفه شریان‌های ایلیاک داخلی بلافاصله پیش از سزارین و انجام امبولیزیشن بلافاصله پس از خروج جنین انجام شود. در موارد چسبندگی غیرطبیعی جفت، انجام کاترگذاری شریان‌های رحمی پیش از سزارین و آمبولیزاسیون این عروق پس از خروج جنین می‌تواند از طریق کاهش قابل توجه میزان خونریزی حین عمل امکان حفظ رحم و باروری را در این موارد فراهم نماید.

چنانچه حین سزارین تشخیص چسبندگی شدید جفت داده می‌شد، بلافاصله آمبولیزاسیون شریان‌های رحمی انجام می‌شد.^۶ در بیماران مطالعه حاضر، پیگیری بلافاصله پس از عمل و نیز پیگیری‌های بعدی هیچگونه عارضه‌ای ناشی از آمبولیزاسیون مشاهده نشد.

این عوارض به صورت عفونت رحم (آندومتریت)، پریتونیت و ترومبوز شرایین ایلیاک و ایسکمی حاد اندام تحتانی در برخی مطالعات ذکر شده است.^{۹-۱۱} مقایسه نتایج آمبولیزاسیون شریان رحمی در مبتلایان به چسبندگی‌های غیرطبیعی جفت در جدول ۱ آورده شده است. در مطالعه حاضر، آمبولیزاسیون عروق مورد نظر توسط Gelatin sponge (Gelfoam®, Pharmacia and Upjohn Co., Kalamazoo, MI, USA) انجام شد که یک مدیای موقت است و برخلاف PVA (پلی‌وینیل‌الکل) اثر موقت داشته و شاید همین مساله منجر به عدم بروز عوارض (ترومبوآمبولی، آسیب عروقی، آموره)

References

- Cunningham FG, Leveno KJ, Bloom SL, Spong CY, Dabshe JS, Hoffman BL, et al, editors. Williams Obstetrics. 24th ed. New York: McGraw-Hill; 2014. P. 804.
- Wright JD, Silver RM, Bonanno C, Gaddipati S, Lu YS, Simpson LL, et al. Practice patterns and knowledge of obstetricians and gynecologists regarding placenta accreta. *J Matern Fetal Neonatal Med* 2013;26(16):1602-9.
- Esakoff TF, Handler SJ, Granados JM, Caughey AB. PAMUS: placenta accreta management across the United States. *J Matern Fetal Neonatal Med* 2012;25(6):761-5.
- Jolley JA, Nageotte MP, Wing DA, Shrivastava VK. Management of placenta accreta: a survey of Maternal-Fetal Medicine practitioners. *J Matern Fetal Neonatal Med* 2012;25(6):756-60.
- Fox KA, Shamshirsaz AA, Carusi D, Secord AA, Lee P, Turan OM, et al. Conservative management of morbidly adherent placenta: expert review. *Am J Obstet Gynecol* 2015;213(6):755-60.
- D'Souza DL, Kingdom JC, Amsalem H, Beecroft JR, Windrim RC, Kachura JR. Conservative management of invasive placenta using combined prophylactic internal iliac artery balloon occlusion and immediate postoperative uterine artery embolization. *Can Assoc Radiol J* 2015;66(2):179-84.
- Duan XH, Wang YL, Han XW, Chen ZM, Chu QJ, Wang L, et al. Caesarean section combined with temporary aortic balloon occlusion followed by uterine artery embolisation for the management of placenta accrete. *Clin Radiol* 2015;70(9):932-7.
- Dilauro MD, Dason S, Athreya S. Prophylactic balloon occlusion of internal iliac arteries in women with placenta accreta: literature review and analysis. *Clin Radiol* 2012;67(6):515-20.
- Yu PC, Ou HY, Tsang LL, Kung FT, Hsu TY, Cheng YF. Prophylactic intraoperative uterine artery embolization to control hemorrhage in abnormal placentation during late gestation. *Fertil Steril* 2009;91(5):1951-5.
- Bishop S, Butler K, Monaghan S, Chan K, Murphy G, Edozien L. Multiple complications following the use of prophylactic internal iliac artery balloon catheterisation in a patient with placenta percreta. *Int J Obstet Anesth* 2011;20(1):70-3.
- Greenberg JI, Suliman A, Iranpour P, Angle N. Prophylactic balloon occlusion of the internal iliac arteries to treat abnormal placentation: a cautionary case. *Am J Obstet Gynecol* 2007;197(5):470.e1-4.
- Li Q, Yang ZQ, Mohammed W, Feng YL, Shi HB, Zhou X. Prophylactic uterine artery embolization assisted cesarean section for the prevention of intrapartum hemorrhage in high-risk patients. *Cardiovasc Intervent Radiol* 2014;37(6):1458-63.

Conservative management of invasive placental adhesion by prophylactic uterine artery embolization before cesarean section: report of 2 cases

Abstract

Received: 18 Apr. 2017 Revised: 20 Oct. 2017 Accepted: 21 Oct. 2017 Available online: 22 Oct. 2017

Leila Pourali M.D.¹
Atiyeh Vatanchi M.D.^{1*}
Sedigheh Ayati M.D.¹
Masoud Pezeshkiran M.D.²
Farzaneh Hashemnia M.D.¹

1- Department of Obstetrics and Gynecology, Faculty of Medicine, Mashhad University of Medical Sciences, Mashhad, Iran.

2- Department of Radiology, Faculty of Medicine, Mashhad University of Medical Sciences, Mashhad, Iran.

Background: Abnormal placental adhesion refers to abnormal placental implantation in which the anchoring placental villi attach to myometrium and even uterine serosa which may invade the bladder and bowels. One of the most important complications of these abnormalities is severe hemorrhage during placental removing which may even necessitate cesarean hysterectomy. Since uterine conservation is an important issue especially in young women at reproductive age, conservative management has a cardinal role to reduce bleeding during surgery. Uterine artery embolization as the first line conservative approach is reserved for women that fertility preservation is very important or whom the risk of severe bleeding during cesarean section is very high due to abnormal placental adhesion. Use of embolization in unstable patients is limited because it usually cannot be performed as rapidly as other measures. The aim of this study was to report two cases of uterine artery embolization before cesarean section in pregnant women with abnormal placental adhesions.

Case Presentation: Two 35 and 37-year-old pregnant women at gestational age of 34 weeks diagnosed as placenta previa and abnormal placental adhesion (placenta percreta) who intended to preserve their fertility underwent bilateral uterine artery embolization before cesarean section in Ghaem hospital, Mashhad University of Medical Sciences, Iran at September 2016. Bleeding during surgery was significantly decreased and uterine preservation was successfully performed without any serious complications during and after the surgery. In the next follow-ups, they had normal menstruation about two months after the cesarean section.

Conclusion: In placental adhesive disorders, uterine artery embolization at the time of cesarean section could significantly decrease bleeding during surgery, so uterine and fertility preservation could be performed in this situation.

Keywords: internal iliac artery, interventional radiology, placenta percreta, placenta accrete.

* Corresponding author: Department of Obstetrics and Gynecology, Ghaem Hospital, Ahmabad St., Mashhad, Iran.
P.O. Box: 91766-99199
Tel: +98- 51- 38430569
E-mail: vatanchia@mums.ac.ir