

بارداری دوقلویی مولار کامل به‌همراه جنین زنده تریپل X: گزارش موردی

چکیده

دریافت: ۱۳۹۷/۰۷/۱۹ ویرایش: ۱۳۹۷/۰۷/۲۶ پذیرش: ۱۳۹۷/۱۲/۱۵ آنلاین: ۱۳۹۷/۱۲/۲۵

زمینه و هدف: بارداری دوقلویی مول کامل به‌همراه جنین زنده یک بارداری نادر می‌باشد. در این مقاله یک مورد بارداری مولار کامل و جنین زنده با کاریوتایپ تریپل X گزارش شد.

معرفی بیمار: بیمار خانم ۲۲ ساله با بارداری ۱۸-۱۷ هفته بود که در مهر ۱۳۹۵ با شکایت خونریزی واژینال به مرکز آموزشی درمانی ام‌البنین وابسته به دانشگاه علوم پزشکی مشهد مراجعه کرد. در سونوگرافی ۱۳ هفته، یک جنین زنده نرمال به‌همراه جفت قدامی حجیم به‌نفع مول گزارش شده بود، بنابراین برای بیمار حاملگی مول پارشیل یا حاملگی دوقلویی به‌همراه مول کامل مطرح شد. نتیجه آمنیوسنتز بیمار تریپل X گزارش شد. به‌دنبال خونریزی شدید واژینال تهدیدکننده حیات برای بیمار هیستروتومی انجام شد و یک جنین بدون آنومالی آشکار همراه با یک جفت هیدروپیک حجیم خارج شد. پس از یک ماه با توجه به تشخیص نئوپلازی تروفوبلاستیک جفتی تحت کموتراپی قرار گرفت.

نتیجه‌گیری: افتراق حاملگی دوقلویی مولار کامل و جنین زنده با حاملگی مول پارشیل از موارد چالش‌برانگیز مامایی می‌باشد که برای افتراق این دو می‌توان از رادیولوژیست متبحر و آمنیوسنتز کمک گرفت.

کلمات کلیدی: آمنیوسنتز، مطالعات موردی، مول هیداتیفرم، سندرم تریپل X، حاملگی دوقلویی.

لیلا پورعلی

عطیه وطنچی*

صدیقه آیتی

آناهیتا حمیدی

اکرم زارعی ابوالخیر

گروه زنان و مامایی، دانشکده پزشکی، دانشگاه علوم پزشکی مشهد، مشهد، ایران.

* نویسنده مسئول: مشهد، خیابان احمدآباد، بیمارستان

قایم، گروه زنان و مامایی. تلفن: ۰۵۱-۳۸۰۱۲۴۷۷

E-mail: vatanchia@mums.ac.ir

مقدمه

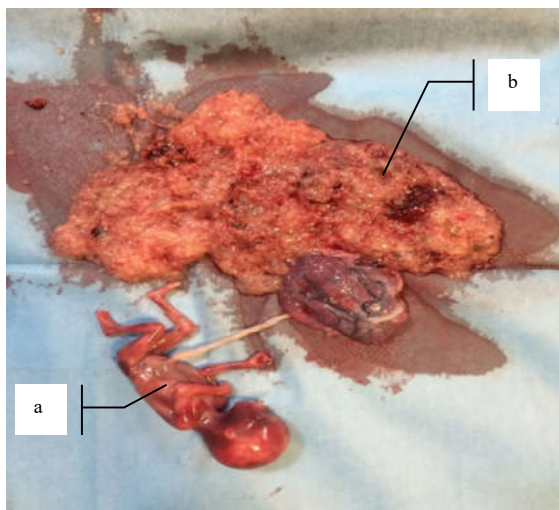
از کمپلیکاسیون‌های فوق پیشگیری می‌کند.^۲ در این مطالعه، یک مورد بارداری دوقلویی با جنین زنده همراه با حاملگی مولار کامل گزارش شد.

معرفی بیمار

بیمار خانم ۲۲ ساله، پرایمی‌گراوید با بارداری خودبه‌خودی و با سن بارداری ۱۸-۱۷ هفته، براساس اولین روز آخرین قاعدگی و سونوگرافی، سه ماهه اول بود که با شکایت خونریزی واژینال به مرکز آموزشی درمانی ام‌البنین وابسته به دانشگاه علوم پزشکی مشهد مراجعه کرد. بیمار سابقه بیماری خاصی را بیان نمی‌کرد و غربالگری سه ماهه اول نرمال داشت. وی شرح حال خونریزی واژینال به‌شکل

بیماری‌های تروفوبلاستیک گروهی از بیماری‌های دوران بارداری است که مشخصه آن تکثیر تروفلاست به‌شکل غیرنرمال و زیکولر و حجیم است. همراهی بارداری‌های مولار کامل با جنین نرمال، یک پدیده نادر مامایی می‌باشد.^۱ ادامه بارداری در این گونه موارد بسیار چالش‌برانگیز و وابسته به مورد است.

احتمال عوارضی مانند پره‌اکلامپسی، زایمان زودرس و خونریزی‌های تهدیدکننده حیات در این بیماران محتمل‌تر است. پس از ختم بارداری نیز احتمال نئوپلاسم‌های تروفوبلاستیک بارداری وجود داشته و ضرورت بررسی از نظر رد متاستاز و حتی نیاز به شیمی‌درمانی اهمیت دارد. تشخیص زودرس و اقدام فوری از بسیاری



شکل ۱: (a) جنین زنده با کاربوتایپ تریپل X، (b) پس از هیستروتومی به همراه جفت مولار هیدروپیک

تیتراژ شد که با تشخیص نئوپلازی تروفوبلاستیک حاملگی، اقدامات تشخیصی برای وی تکمیل شد و تحت کموتراپی تک‌دارویی با متوتروکسات قرار گرفت. در نهایت پس از چهار ماه درمان کامل شد و تیتراژ به صفر رسید.

بحث

Pourali و همکارانش به معرفی یک مورد بارداری دوقلویی همراه با مول ناقص با سن بارداری ۱۶-۱۵ هفته در خانم ۲۱ ساله با یک نوبت سابقه سقط پرداخته است که به دلیل پره‌اکلامپسی شدید، در سن بارداری ۱۷ هفته‌گی ختم داده شد و جنین بدون آنومالی همراه با بافت وزیکولر فراوان خارج شد.^۳ Ogura و همکارانش در مقاله‌ای به معرفی دو مورد حاملگی مولار همراه با یک جنین زنده پرداخته‌اند که در یک مورد به دلیل پره‌اکلامپسی در سن بارداری ۱۶ هفته‌گی خاتمه داده شده و نتیجه پاتولوژی، جنین بدون آنومالی و جفت هیدروپیک خارج شده و در مورد دیگر در سونوگرافی، توده مولتی کیستیک متصل به یک جفت نرمال همراه با جنین زنده ۲۰ هفته گزارش شده که به دلیل خونریزی شدید، تحت هیستروتومی قرار

لکه‌بینی را از هفته هشتم بارداری بیان می‌کرد که از دو روز پیش از مراجعه تشدید شده بود.

به دلیل خونریزی‌های مکرر و نامنظم واژینال، سونوگرافی در سن بارداری ۱۳ هفته‌گی انجام گرفته بود که جفت قدامی حجیم و در بیشتر نقاط ضخیم و حاوی کانون‌های کیستیک متعدد و پروییای کامل گزارش شده بود و احتمال مول ناقص همراه با یک جنین زنده نرمال داخل رحم مطرح شده بود. با توجه به سونوگرافی فوق، برای افتراق حاملگی دوقلویی جنین نرمال همراه مول کامل با مول ناقص در ۱۵ هفته‌گی تحت آمنیوستز قرار گرفته بود که پاسخ آن تریپل X گزارش می‌شود. بیمار در بدو بستری علایم بالینی پایدار داشت. در معاینه، ارتفاع رحم در حد ۲۴ هفته و ضربان قلب جنین ۱۴۵ ضربه در دقیقه بود. انقباض رحمی نداشت و سرویکس به طور کامل بسته بود. خونریزی واژینال در حد کمتر از قاعدگی مشاهده شد. در آزمایشات انجام‌شده تیتراژ βHCG ۶۹۷۰۰۰ mIU/ml و TSH کمتر از ۰/۱ U/mL و FT4 بیشتر از ۳۰ pmol/L گزارش شده بود. سایر آزمایشات کبدی و کلیوی و رادیوگرافی قفسه‌سینه بیمار نرمال بود. در روز اول بستری بیمار به‌طور ناگهان دچار یک اپیزود خونریزی شدید واژینال به شکل دفع لخته و خونریزی روشن فراوان شد. پس از انجام اقدامات اولیه احیا بیمار به‌سرعت به اتاق عمل منتقل شد و همزمان با مهیا کردن Double set up (ست همزمان برای لاپاروتومی و زایمان واژینال) تحت معاینه سرویکال دوباره قرار گرفت که به دلیل بسته بودن سرویکس و عدم امکان حیات جنین و خونریزی تهدیدکننده حیات، هیستروتومی با Pfannenstiel-Kerr incision رحمی انجام گرفت. یک جنین با آپگار ۱-۰ حدود ۱۸ هفته بدون آنومالی آشکار همراه با بندناف و جفت نرمال و یک جفت هیدروپیک حجیم با مقادیر فراوان وزیکول خارج شد (شکل ۱).

پس از خروج کامل محتویات رحم به عمل خاتمه داده شد. ۴۸ ساعت پس از جراحی دوباره آزمایشات تکرار شد که تیتراژ βHCG به ۱۶۵۰۰۰ mIU/ml کاهش یافت. بیمار در سیر بستری دچار چندین نوبت افزایش فشارخون شد که جهت کنترل تحت درمان با داروی خوراکی ضدفشارخون قرار گرفت و در نهایت با فشارخون نرمال و علایم بالینی پایدار ترخیص شد. گزارش پاتولوژی جنین بدون آنومالی و جفت نرمال همراه با مول هیداتیفرم گزارش شد. در پیگیری تیتراژ βHCG ، پس از دو بار افت چشمگیر تیتراژ دوباره دچار افزایش

با توجه به عوارض مادری و جنینی خطیری چون خونریزی‌های واژینال شدید و پره‌اکلامپسی شدید در بارداری‌های دوقلویی مولار، ختم بارداری زودهنگام دور از ذهن نمی‌باشد. در برخی از مطالعات به دلیل عدم بروز عوارض گفته‌شده، فرصت رشد به جنین تا سنین بارداری ۳۲ هفته داده شده است. در برخی دیگر از دردهای زایمانی زودرس و پارگی زودرس پرده‌ها به‌عنوان عوامل اصلی ختم بارداری یاد شده است.^{۶-۱۰}

در بیشتر مطالعات و در مورد معرفی‌شده، ختم بارداری در سن بارداری ۲۰-۱۶ هفته‌گی به دلیل خونریزی واژینال شدید انجام شده است.^{۷-۹} نکته قابل توجه در بیشتر مطالعات یادشده، بروز پره‌اکلامپسی شدید در میانگین سنی ۱۶-۱۵ هفته‌گی بوده است و در مورد معرفی شده نیز به‌طور مشابه علایم افزایش فشارخون در سیر بستری مشهود بود که پاسخ درمانی مناسبی به داروهای ضدفشارخون داشت و به دلیل عدم کریزهای مکرر فشارخون و آنزیم‌های نرمال کبدی، سولفات‌تراپی مدنظر قرار نگرفت.

گرفت.^۴ Buke و همکارانش به معرفی یک مورد بارداری دوقلویی با جنین زنده همراه با مول کامل و جفت هیدروپیک پرویا پرداخته‌اند که در سن بارداری ۳۲ هفته‌گی به دلیل شروع دردهای زایمانی، تحت سزارین قرار گرفت. جنین زنده، نرمال با وزن ۱۵۹۰ g متولد شده و نتیجه پاتولوژی جفت هیدروپیک و مول کامل گزارش شده است.^۵ در مطالعه Sheik و همکاران، یک مورد بارداری دوقلویی، مول کامل همراه با جنین زنده را در خانم ۳۲ ساله مولتی‌گراوید گزارش کرده‌اند که در سن بارداری ۱۷ هفته‌گی به دلیل خونریزی واژینال شدید تحت هیستروتومی قرار گرفته است. پاتولوژی جنین با کاریوتیپ نرمال و یک مول کامل همراه را نشان داده است.^۶

Rahamni و همکارانش در مقاله‌ای به معرفی یک مورد بارداری دوقلویی مولار ناقص همراه با جنین زنده با کاریوتیپ نرمال پرداخته است که بارداری ادامه یافته و در سن بارداری ۲۶ هفته‌گی به دلیل پارگی زودرس پرده‌ها، زایمان طبیعی انجام شده و جنین زنده همراه با جفت هیدروپیک خارج شده است (جدول ۱).^۱

جدول ۱: مروری بر مطالعات مشابه

نویسندگان	سال انتشار	نام مجله	عنوان
Pourali و همکاران ^۲	۲۰۱۴	Tehran university med	معرفی یک مورد بارداری دوقلویی همراه با مول ناقص با سن بارداری ۱۶-۱۵ هفته که به دلیل پره‌اکلامپسی شدید، در سن بارداری ۱۷ هفته‌گی ختم داده شد و جنین بدون آنومالی همراه با بافت وزیکولر فراوان خارج شد.
Ogura و همکاران ^۴	۲۰۰۶	J Obstet Gynecol Res	معرفی دو مورد حاملگی مولار همراه با یک جنین زنده که در یک مورد به دلیل پره‌اکلامپسی در سن بارداری ۱۶ هفته‌گی، بارداری خاتمه داده شد و نتیجه پاتولوژی جنین بدون آنومالی و جفت هیدروپیک خارج شد و در مورد دیگر در سونوگرافی، توده مولتی کیستیک متصل به یک جفت نرمال همراه با جنین زنده ۲۰ هفته گزارش شد که به دلیل خونریزی شدید تحت هیستروتومی قرار گرفت.
Buke و همکاران ^۵	۲۰۱۴	Turk Gynec Assoc	معرفی یک مورد بارداری دوقلویی با جنین زنده همراه با مول کامل و جفت هیدروپیک پرویا که در سن بارداری ۳۲ هفته‌گی به دلیل شروع دردهای زایمانی تحت سزارین قرار گرفت، جنین زنده نرمال با وزن ۱۵۹۰ g متولد شد و نتیجه پاتولوژی جفت هیدروپیک و مول کامل گزارش شد.
Rahmani و همکاران ^۱	۲۰۱۶	Asian pacific of reproduction	معرفی یک مورد بارداری دوقلویی مولار ناقص همراه با جنین زنده با کاریوتیپ نرمال که بارداری ادامه یافت و در سن بارداری ۲۶ هفته‌گی به دلیل پارگی زودرس پرده‌ها، زایمان طبیعی انجام شد و جنین زنده همراه با جفت هیدروپیک خارج شد.

احتمال بارداری دوقلویی با یک جنین که از لحاظ کروموزومی طبیعی است همراه با یک مول کامل دیپلوئید در کنار هم نادر است. در مول ناقص، نیاز به ختم بارداری است ولی در مول کامل همراه با جنین نرمال می‌توان با قبول خطرات بارداری، حاملگی را ادامه داد و بنابراین جهت افتراق موارد بالا از مول ناقص و جنین همراه آن، آمیوستز و تعیین کاریوتیپ جنین ضرورت دارد.^{۱۱} در زمانی که تصمیم به ادامه بارداری گرفته می‌شود، این نظارت باید بسیار دقیق و با احتیاط صورت گیرد. با توجه به اینکه احتمال بروز عوارض بارداری شامل پره‌اکلامپسی، اختلالات تیروئیدی، پیشرفت به سمت نئوپلازی و خونریزی تهدیدکننده حیات در طی بارداری مولار بیشتر است، تشخیص زودرس و درمان آن ضروری است. بارداری‌هایی که با خونریزی‌های نامنظم واژینال در ترمیستر اول همراه هستند باید از نظر بارداری مولار مورد ارزیابی سریع قرار گیرند. با توجه به افزایش احتمال خطر نئوپلازی در این دسته از بیماران، پیگیری آن‌ها از اهمیت ویژه‌ای برخوردار است.

در مطالعات یادشده و مورد معرفی‌شده ختم بارداری براساس علائم بالینی و ارزیابی شرایط مادر جهت تحمل پروسه زایمان ختم بارداری به روش طبیعی - هیستروتومی و یا سزارین در نظر گرفته شده است. در موارد پره‌اکلامپسی شدید غیر قابل کنترل که امکان انتظار جهت رسایی سرویکس و طی مراحل زایمان طبیعی مقدور نبوده است و در مواردی که با خونریزی واژینال شدید تهدیدکننده حیات مادر مواجه بوده است (مورد معرفی‌شده)، ختم بارداری به روش هیستروتومی انجام گرفته است. حاصل زایمان در بیشتر مطالعات یادشده جنین‌هایی با آپگار ۱-۰ در دقیقه‌های اول و پنجم تولد بدون آنومالی آشکار ظاهری و با نتیجه کاریوتیپ دیپلوئید همراه با جفت هیدروپیک بوده‌اند. در مورد معرفی‌شده، حاصل زایمان جنین با آپگار ۱-۰ بدون آنومالی ظاهری با کاریوتیپ تریپلوئید و همراه با جفت پرویای هیدروپیک بود که با توجه به نادر بودن بارداری‌های دوقلویی تریپلوئیدی و مول ناکامل، قابل توجه است.

References

- Rahamni M, Parviz S. A case report of partial molar pregnancy associated with a normal appearing dizygotic fetus. *Asian Pac J Reprod* 2016;5(2):171-3.
- Berkowitz RS, Goldstein DP. Molar pregnancy. *N Engl J Med* 2009;360(16):1639-45.
- Pourali L, Ayati S, Vahidroodsari F, Taghizadeh A, Sadat Hosseini R. Uterine rupture following incomplete molar pregnancy: a case report. *Tehran Univ Med J* 2013;70(12):798-801.
- Ogura T, Katoh H, Satoh S, Tsukimori K, Hirakawa T, Wake N, et al. Complete mole coexistent with a twin fetus. *J Obstet Gynaecol Res* 2006;32:593-601.
- Büke B, Topçu HO, Bulgu E, Eminov E, Kazandı M. Complete hydatidiform mole presenting as placenta previa in a twin pregnancy with a coexisting normal foetus: Case report. *J Turk Ger Gynecol Assoc* 2014;15(4):256-8.
- Sheik S, Al-Riyami N, Mathew NR, Al-Sukaiti R, Qureshi A, Mathew M. Twin pregnancy with a complete hydatidiform mole and a coexisting live fetus: rare entity. *Sultan Qaboos Univ Med J* 2015;15(4):e550-3.
- Frates MC, Feinberg BB. Early prenatal sonographic diagnosis of twin triploid gestation presenting with fetal hydrops and theca-lutein ovarian cysts. *J Clin Ultrasound* 2000;28(3):137-41.
- Takagi K, Unno N, Hyodo HE, Hyodo H, Kashima H, Kubota N, et al. Complete hydatidiform mole in a triplet pregnancy coexisting two viable fetuses: case report and review of the literature. *J Obstet Gynaecol Res* 2003;29(5):330-8.
- Slevin J, Gleeson R, McKenna P. A rare twin pregnancy: a normal fetus and a complete hydatidiform mole. *J Obstet Gynaecol* 2000;20(3):319-20.
- Shahabi S, Naome G, Cobin L, Verougstraete A, Masters L, Zengbe V, et al. Complete hydatidiform mole and coexisting normal fetuses. A report of two cases with contrasting outcomes. *J Reprod Med* 1997;42(11):756-60.
- Curnow KJ, Wilkins-Haug L, Ryan A, Kırkızlar E, Stosic M, Hall MP, et al. Detection of triploid, molar, and vanishing twin pregnancies by a single-nucleotide polymorphism-based noninvasive prenatal test. *Am J Obstet Gynecol* 2015;212(1):79.e1-9.

Molar twin pregnancy with a live coexisting triple X fetus: case report

Leila Pourali M.D.
Atiyeh Vatanchi M.D.*
Sedigheh Ayati M.D.
Anahita Hamidi M.D.
Akram Zarei Abolkheir M.Sc.

Department of Obstetrics and Gynecology, Faculty of Medicine, Mashhad University of Medical Sciences, Mashhad, Iran.

* Corresponding author: Department of Obstetrics and Gynecology, Ghaem Hospital, Ahmadabad St., Mashhad, Iran.
Tel: +98 51 38012477
E-mail: vatanchia@mums.ac.ir

Abstract

Received: 11 Oct. 2017 Revised: 18 Oct. 2017 Accepted: 06 Mar. 2018 Available online: 16 Mar. 2018

Background: Complete molar twin pregnancy with coexisting fetus is a rare and important diagnosis in obstetrics. Preeclampsia, preterm labor and life-threatening vaginal bleeding are the serious complications of this type of pregnancy. Gestational trophoblastic neoplasia should be ruled out after termination of pregnancy. In this study we reviewed a molar twin pregnancy with a live coexisting triple x fetus which has not been reported till now.

Case Presentation: Our case was a 22-year-old primigravida woman and 17-18th week of pregnancy, who referred to an University Hospital in Mashhad, Iran with complaint of vaginal bleeding On October 2016. Her first trimester ultrasonography in 13th week of gestational age, reported a live single fetus with an anterior great placenta and cystic formation regarding molar pregnancy. According to above-report, Amniocentesis was done in 15th weeks of pregnancy and its result was triple X. After severe and life-threatening vaginal bleeding, she underwent an emergent hysterotomy. A fetus with no obvious anomaly and a great hydropic and vesicular placenta delivered. Episodic crisis of her blood pressure was best controlled with anti-hypertensive drugs. In our case, chemotherapy with methotrexate was started after poor decline of β HCG titration and definite diagnosis of gestational trophoblastic neoplasia. Remission was completely achieved after four courses of chemotherapy.

Conclusion: Differentiation between complete molar pregnancy with live fetus and partial mole is always challenging in obstetrics. Serious complications as preeclampsia and severe vaginal bleeding may become life-threatening. Coexisting molar pregnancy should be ruled out in a pregnancy associated with frequent and unexpectant vaginal bleeding. Amniocentesis and an expert radiologist can help to differentiate them. Following these patients is very important to reveal any trophoblastic neoplasia.

Keywords: amniocentesis, case control study, hydatidiform mole, triple X syndrome, twin pregnancy.