

## ترانکسامیک اسید در خونریزی منتشر آلوئولی در بیماری وگنر (گزارش موردی)

### چکیده

محمد باقر اولیا\*

آیت اله بیاتیان<sup>۲</sup>

ابوالحسن حلوانی<sup>۳</sup>

۱. گروه داخلی- روماتولوژی

۲. دستیار بیماری‌های داخلی

۳. گروه داخلی- ریه

دانشگاه علوم پزشکی شهید صدوقی یزد

**زمینه و هدف:** بیماری وگنر یک واسکولیت با درگیری راه هوایی فوقانی و تحتانی در ریه است که اغلب اوقات با گلودونفریت همراه بوده و از عوارض وخیم بیماری خونریزی منتشر داخل آلوئولی می‌باشد. در این گزارش، تشخیص و درمان اختصاصی و موفقیت‌آمیز در یک بیمار مبتلا به خونریزی منتشر داخلی آلوئولی در زمینه وگنر ارائه شده است.

**معرفی بیمار:** آقای ۳۶ ساله غیرسیگاری به علت ضعف، بی‌حالی، هموپتیزی و تنگی نفس مراجعه کرده بود. در آزمایشات به عمل آمده افت هموگلوبین و افزایش آنزیم لاکتات دهیدروژناز و c-ANCA داشت. در گرافی قفسه سینه ارتشاح دو طرفه داخل آلوئولی مشهود بود. بیمار با تشخیص خونریزی منتشر داخل آلوئولی Diffuse Alveolar Hemorrhage (DAH) تحت درمان با پالس متیل پردنیزولون، سیکلوفسفامید و پلاسمافرز قرار گرفت همچنین از ترانکسامیک اسید تزریقی داخل وریدی جهت کنترل فاز حاد خونریزی استفاده شد.

**نتیجه‌گیری:** خونریزی ریوی سریعاً به درمان‌های فوق پاسخ داد و بیمار با حال عمومی خوب از بیمارستان مرخص شد و هم اکنون (شش ماه از زمان بستری) حال عمومی او کاملاً مطلوب است.

**کلمات کلیدی:** خونریزی منتشر آلوئولی، ترانکسامیک اسید، گرانولوماتوز وگنر.

\*نویسنده مسئول

نشانی: یزد، صفایه، بیمارستان شهید صدوقی

تلفن تماس: ۰۳۵۱-۸۲۲۴۰۰۰۹

پست الکترونیک: mbowlia2@yahoo.com

### مقدمه

Wagener's Granulomatosis است که در ۸٪ موارد وگنر اتفاق می‌افتد و در نیمی از موارد با مرگ و میر همراه خواهد شد،<sup>۱</sup> DAH ثانوی به کاپیلریت یکی از تظاهرات کاملاً شناخته شده گرانولوماتوز وگنر است.<sup>۲،۳</sup> درمان اولیه و توصیه شده جهت DAH در زمینه گرانولوماتوز وگنر، کورتیکو استروئید با دوز بالا به علاوه سیکلوفسفامید می‌باشد.<sup>۴</sup> ایمونوگلوبولین داخل وریدی در مرحله استقرار یافته بیماری مفید است. در این مقاله یک بیمار مبتلا به خونریزی منتشر داخل آلوئولی در زمینه گرانولوماتوز وگنر معرفی می‌گردد که علاوه بر درمان‌های معمول، از ترانکسامیک اسید (ترانس آمین) جهت کنترل فاز حاد خونریزی استفاده به عمل آمده است.

خونریزی منتشر داخل آلوئولی (DAH) یک وضعیت بالقوه مرگبار و کشنده است که به علت طیف وسیعی از بیماری‌ها ایجاد می‌شود. DAH که در واقع یک کاپیلریت ریه می‌باشد، یک اورژانس پزشکی است که اغلب اوقات باعث نارسایی حاد تنفسی می‌شود و لذا نیاز به تشخیص سریع و درمان فوری دارد. علی‌رغم پیشرفت‌های فراوان در زمینه تشخیص و درمان خونریزی منتشر آلوئولی هنوز مرگ و میر و عوارض ناشی از آن بسیار زیاد می‌باشد. یکی از شایع‌ترین علل خونریزی منتشر آلوئولی کاپیلریت بیماری گرانولوماتوز وگنر

## معرفی بیمار

بیمار مرد ۳۶ ساله، غیرسیگاری و کارمند بود که از حدود ۲۰ روز قبل از مراجعه دچار سرفه‌های خشک و تب و آرترالژی مشخصاً مهاجر شده بود، از ۳-۴ روز قبل از مراجعه تنگی نفس و سرفه‌های خلط‌دار همراه با رگه‌های خونی به علائم بیمار اضافه شد. تب و سرفه در این مدت ۲۰ روز ادامه داشت. سابقه بیماری خاصی را ذکر نمی‌کرد. در معاینه بدو ورود، بیمار مختصر هیجان‌زده بود و از تنگی نفس شکایت داشت، رنگ‌پریده و ایکتریک بود، سمع قلب تاکیکارد بود (ضربان قلب ۱۴۰ بار در دقیقه) اما سوفل قلبی نداشت، سمع ریه تاکی پنه بود (۲۵ بار در دقیقه) و کراکل خشن در قواعد هر دو ریه شنیده می‌شد. در معاینه شکم نکته‌ای نداشت در اندام‌ها، ضایعات پورپوریک مختصری در ساق و کشاله ران هر دو پا به چشم می‌خورد. در گرافی قفسه سینه ارتشاح آلوئولی منتشر در قواعد و قسمت میانی در هر دو ریه به صورت پراکنده مشاهده می‌شد. (شکل شماره ۱)

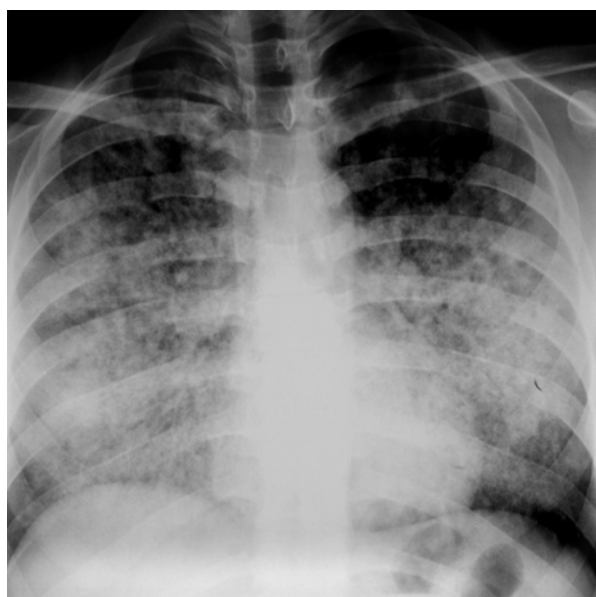
آزمایشات بیمار به شرح زیر بود.

جدول ۱- بررسی موارد کاربرد ترانکسامیک اسید

ملاحظات	نوع بیماری	مطالعه کننده
پاسخ درمانی مناسب	Total knee replacement	Camarassa MA
پاسخ درمانی مناسب	Liver tumor resection	WU CC
پاسخ درمانی مناسب	DIC and abdominal aortal aneurysm	On tachi y

WBC=۱۶۵۰۰ / $\mu$ l	Urine Analysis	Blood : ۳+ RBC = Many
Hb=۱۲/۳ g/dl		
PLT=۱۳۸۰۰۰ / $\mu$ l		
ESR=۱۰۵ mm/h		
LDH:۶۱۰ u/l	c-ANCA : ۱۳۵ (۰-۵) IU/ml	
Urea= ۹۷mg/dl	p-ANCA = ۰/۹ (۰-۵) IU/ml	
Creatinin=۲ mg/dl		
Antiphospholipid Antibody	$\left\{ \begin{array}{l} \text{IgG}=۲/۹ (۰-۹) \text{ GPL u/ml} \\ \text{IgM}=۱/۴ (۰-۹) \text{ MPL u/ml} \end{array} \right.$	

بیمار با تشخیص خونریزی منتشر آلوئولی (DAH) به عنوان تظاهر اولیه گرانولوماتوز و گتر در بخش مراقبت‌های ویژه بستری شد و روزانه تحت درمان با یک گرم متیل پردنیزولون استات و ریدید و پروفیلاکسی با ۴۰۰/۸۰ میلی گرم کوتریموکسازول قرار گرفت، روز چهارم بستری یک گرم سیکلوفسفامید و ریدید جهت بیمار تجویز شد. براساس اینکه DAH یک وضعیت بسیار وخیم و بالقوه کشنده است، تصمیم گرفته شد بر اساس وجود خونریزی فعال و پس از رد علل ترومبوتیک برای اولین بار جهت کنترل روند فعال خونریزی تا زمان شروع اثر داروهای ایمونوساپرسیو از داروی ترانکسامیک اسید® ساخت



شکل ۱- گرافی قفسه صدی بیمار در هنگام پذیرش

## بحث

می‌تواند نرمال باشد. اما گاهی اوقات کراکل‌های دمی و یا سوفل سیستولیک ناشی از تنگی میترال شنیده می‌شود. رادیوگرافی قفسه‌سینه معمولاً در DAH غیرطبیعی ولی غیراختصاصی است. ارتشاحات آلوئولی به صورت تبییک دوطرفه و منتشر می‌باشند ولی می‌توانند موضعی و غیرقرینه باشند. یافته‌های آزمایشگاهی در اغلب بیماران DAH شامل افت هموگلوبین و لکوسیتوز می‌باشد. گرانولوماتوز وگنر یک واسکولیت سیستمیک است که اغلب در افراد میانسال مشاهده می‌شود و مشخصه آن التهاب گرانولوماتوز نکرروزان است. در فرم‌های محدود بیماری (Limited Wegener) فقط درگیری راه‌های هوایی فوقانی و تحتانی دیده می‌شود و در فرم‌های منتشر درگیری کلیه به صورت گلومرولونفریت اغلب فوکال، سگمنتال نکرروزان به همراه درگیری راه‌های هوایی دیده می‌شود. درگیری چشم، پوست و ارگان‌های دیگر نیز در این بیماری دیده می‌شود. تشخیص گرانولوماتوز وگنر اغلب با مثبت شدن c-ANCA تایید می‌گردد.<sup>۷</sup> خونریزی منتشر آلوئولی یک تظاهر کاملاً شناخته‌شده گرانولوماتوز وگنر است.<sup>۳،۲</sup> در صورتیکه DAH به علت وگنر باشد معمولاً سدیمان ادراری فعال نشان‌دهنده گلومرولونفریت همراه می‌باشد. آنتی‌بادی‌های سیتوپلاسمی ضد نوتروفیل (ANCA) و یا مارکرهای سرمی بیماری‌های کلاژن واسکولر ممکن است در خون یافت شوند و معمولاً سرعت رسوب گلبول‌های قرمز (ESR) افزایش می‌یابد. DAH می‌تواند در یک بیمار مبتلا به گرانولوماتوز وگنر شناخته شده، اتفاق بیفتد و یا می‌تواند به صورت اولین تظاهر به یاری خود را نشان دهد. همان‌طوری‌که در بیماری ما نیز چنین بود. ممکن است DAH در بیماری وگنر به صورت ساب کلینیکی و عودکننده دیده شود. این الگوی عودکننده در واسکولیت‌های ANCA مثبت و یا بیماری کلاژن واسکولر دیده می‌شود.<sup>۸</sup> از ظرفیت انتشاری مونواسیدکربن در پیگیری DAH عودکننده می‌توان استفاده نمود.<sup>۹</sup> ترانکسامیک اسید یک داروی آنتی فیبرینولیتیک است که مکانیسم آن مهار چسبیدن پلاسمین و پلاسمینوژن به فیبرین بوده و در نتیجه این عمل، لخته خون که در اثر عمل هموستازی بدن ایجاد می‌شود، لیز نمی‌شود و تعادل ایجاد لخته و لیز را به سمت تولید لخته پیش می‌برد و در نتیجه از ادامه خونریزی جلوگیری می‌نماید. از ترانکسامیک اسید جهت کنترل موارد مختلف خونریزی استفاده شده است. به عنوان مثال در اعمال جراحی ارتوپدی مثل تعویض مفصل زانو و یا هیپ.<sup>۱۰</sup> در مطالعه

خونریزی منتشر داخل آلوئولی یک وضعیت بالقوه مرگبار و کشنده است که به علت طیف وسیعی از بیماری‌ها ایجاد شده و می‌تواند باعث نارسایی حاد تنفسی شود لذا نیاز به تشخیص سریع و درمان فوری دارد. شاید علت اصلی فوت در این بیماران به علت هیپوکسمی ناشی از خونریزی حاد آلوئولر (و کمتر پروسه فعال التهابی) باشد. بنابراین ضمن درمان اساسی پروسه التهابی، کنترل موثر خونریزی حاد (درمان ابتکاری ما) می‌تواند قویاً بر پروگنوز بیماری تاثیر مثبت داشته باشد. خونریزی منتشر آلوئولی اشاره به شکل منحصربه‌فردی از خونریزی ریوی دارد که از میکروسیرکولاسیون ریوی (شامل مویرگها، شریانچه‌ها و وریدچه‌های آلوئولی) منشاء می‌گیرد، اگر چه خونریزی آلوئولی به صورت کانونی است ولی به علت متعدد بودن مناطق گرفتار از لغت خونریزی منتشر آلوئولی استفاده می‌شود. علل DAH را می‌توان در دو گروه بررسی کرد، ۱- علل ریوی مثل آسیب منتشر آلوئولی و عفونت ۲- علل سیستمیک مثل واسکولیت‌ها. در DAH تجمع نوتروفیلها در دیواره آلوئول‌ها و در اطراف مویرگ‌ها و وریدچه‌های آلوئولی مشاهده می‌شود.<sup>۵</sup> التهاب مویرگی (کاپیلریت) در نتیجه اختلالات باواسطه ایمنی مثل واسکولیت‌های سیستمیک و یا بیماری‌های کلاژن واسکولر ایجاد می‌شود، هیچ مطالعه آینده‌نگری در مورد شیوع DAH در واسکولیت‌های سیستمیک وجود ندارد، یک مطالعه گذشته‌نگر روی ۲۴ بیمار مبتلا به DAH نشان داد که گرانولوماتوز وگنر شایع‌ترین علت DAH است و علت یک سوم (۳۲٪) بیماران مبتلا به DAH محسوب می‌گردد.<sup>۵</sup> تظاهرات کلینیکی DAH، تظاهر معمول کلینیکی DAH شامل هموپتیزی، ارتشاحات آلوئولی در عکس رادیوگرافی ریه و آنمی می‌باشد. شایع‌ترین علائم بالینی بیمار شامل: هموپتیزی، تنگی نفس و سرفه است که عموماً به صورت حاد نمایان می‌شود. اما گاهی از اوقات می‌تواند به صورت تحت حاد و یا مزمن بروز نماید. بسته به علت زمینه‌ای DAH بیمار می‌تواند تب و یا علائم و نشانه‌هایی مربوط به واسکولیت‌های سیستمیک و یا بیماری‌های کلاژن واسکولر را داشته باشد. معاینه بالینی در DAH عموماً غیراختصاصی است. اگرچه علائم چشمی، نازوفارنکس و یا پوستی در واسکولیت‌ها دیده می‌شود. معاینه قلبی، ریوی حتی در صورت پرشدگی آلوئولی واضح در عکس قفسه‌سینه

آن به اثبات برسد موجب جایگزینی آن در برنامه درمانی این بیماران خواهد شد. بر این اساس از کلیه همکاران روماتولوژیست و پولمونولوژیست دعوت می‌کنیم تا در صورت داشتن بیمار مشابه پس از ردعلل ترومبوتیک در بیمار نتایج استفاده از ترانس آمین را به‌عنوان درمان کمکی در بیماران خود جهت نویسندگان این مقاله ارسال دارند تا مجموعه آنها بنام کلیه همکاران به‌صورت Case series به ثبت برسد.

دیگری در کنترل خونریزی در رزکسیون تومور کبدی بسیار موثر بوده است.<sup>۱۱</sup> همچنین در مطالعه‌ای دیگر در درمان کمکی آنوریسم آئورت شکمی موثر بوده است.<sup>۱۲</sup> آخرین مطالعات درمانی در DDAH استفاده از فاکتور هفت انعقادی فعال شده می‌باشد که با نتایج خوبی همراه بوده است لیکن ارزانی و سهل‌الوصول بودن داروی مورد استفاده در این بیمار (ترانس آمین) در صورتیکه در مطالعات مشابه نیز اثرات مثبت

## References

1. Cordier JF, Valeyre D, Guillevin L, Loire R, Brechot JM. Pulmonary Wegener's granulomatosis. A clinical and imaging study of 77 cases. *Chest* 1990; 97: 906.
2. Travis WD, Hoffman GS, Leavitt RY, Pass HI, Fauci AS. Surgical pathology of the lung in Wegener's granulomatosis. Review of 87 open lung biopsies from 67 patients. *Am J Surg Pathol* 1991; 15: 315-33.
3. Travis WD, Carpenter HA, Lie JT. Diffuse pulmonary hemorrhage. An uncommon manifestation of Wegener's granulomatosis. *Am J Surg Pathol* 1987; 11: 702-8.
4. Jayne D, Rasmussen N, Andrassy K, Bacon P, Tervaert JW, Dadonienė J, et al. A randomized trial of maintenance therapy for vasculitis associated with antineutrophil cytoplasmic autoantibodies. *N Engl J Med* 2003; 349: 36-44.
5. Travis WD, Colby TV, Lombard C, Carpenter HA. A clinicopathologic study of 34 cases of diffuse pulmonary hemorrhage with lung biopsy confirmation. *Am J Surg Pathol* 1990; 14: 1112-25.
6. Franks TJ, Koss MN. Pulmonary capillaritis. *Curr Opin Pulm Med* 2000; 6: 430-5.
7. Gross WL, Csernok E, Flesch BK. Classic anti-neutrophil cytoplasmic autoantibodies (CANCA), Wegener's auto-antigen and their immunopathogenic role in Wegener's granulomatosis. *J Autoimmun* 1993; 6: 171-84.
8. Schnabel A, Reuter M, Csernok E, Richter C, Gross WL. Subclinical alveolar bleeding in pulmonary vasculitides: correlation with indices of disease activity. *Eur Respir J* 1999; 14: 118-24.
9. Greening AP, Hughes JM. Serial estimations of carbon monoxide diffusing capacity in intrapulmonary haemorrhage. *Clin Sci* 1981; 60: 507-12.
10. Camarasa MA, Olle G, Serra-Prat M, Martin A, Sanchez M, Ricos P. Efficacy of aminocaproic, tranexamic acids in the control of bleeding during total knee replacement: a randomized clinical trial. *Br J Anaesth* 2006; 96: 576-82.
11. Wu CC, Ho WM, Cheng SB, Yeh DC, Wen MC, Liu TJ, P'eng FK. Perioperative parenteral tranexamic acid in liver tumor resection: a prospective randomized trial toward a "blood transfusion"-free hepatectomy. *Ann Surg* 2006; 243: 173-80.
12. Ontachi Y, Asakura H, Arahata M, Kadohira Y, Maekawa M, Hayashi T, et al. Effect of combined therapy of danaparoid sodium and tranexamic acid on chronic disseminated intravascular coagulation associated with abdominal aortic aneurysm. *Circ J* 2005; 69: 1150-3.

## Tranexamic acid in diffuse alveolar hemorrhage (case Report)

Owlia MB.<sup>1\*</sup>  
Bayatian A.<sup>1</sup>  
Halvani A.<sup>3</sup>

1- Department of Internal  
Medicine Rheumatology

2- Assistant of Internal  
Medicine

3- Department of internal  
Medicine Pulmonology

**Abstract**

**Background:** Wegener's granulomatosis (WG) is a systemic necrotizing vasculitis characterized by upper and lower respiratory tract involvement and glomerulonephritis in most instances.

**Case Report:** We report a 36 years old man with DAH secondary to WG, as the presenting feature. He successfully treated with standard immune suppressive agents including pulse methylprednisolone and cyclophosphamide, along with tranexamic acid as adjunctive therapy for control of active bleeding. Laboratory results showed mild to moderate anemia, increased serum lactate dehydrogenase and very high c-ANCA titer. Chest radiograph showed bilateral alveolar infiltrates.

**Conclusion:** Diffuse Alveolar hemorrhage (DAH) is a dread complication of Wegener's granulomatosis. Control of acute phase of hemorrhage with tranexamic acid can improve outcome of patients.

**Keywords:** Diffuse alveolar hemorrhage (DAH), Tranexamic acid, Wegener's-granulomatosis.

\* Corresponding author  
Yazd, Safaiyeh, Shahid  
Sadooghi Hospital.  
Tel: +98-351-8224000-9  
Email: mbowlia2@yahoo.com