

## استفاده از کاشت اکتاکلسیم فسفات (OCP) جهت ترمیم ضایعات استخوان های دراز در موش صحرایی

### چکیده

دکتر فریدون سرگلزانی اول<sup>۱\*</sup>  
دکتر محمد رضا عرب<sup>۱</sup>  
دکتر شیراحمد سارانی<sup>۱</sup>  
عظیم هدایت پور<sup>۲</sup>

۱. گروه آناتومی، دانشکده پزشکی، دانشگاه علوم پزشکی زاهدان  
۲. گروه آناتومی، دانشکده پزشکی، دانشگاه علوم پزشکی تهران

**زمینه و هدف:** این مطالعه به منظور بررسی و مطالعه روند استخوان سازی جدید پس از کاشت اکتاکلسیم فسفات (OCP) در محل ضایعات ایجاد شده بر روی استخوان تی بیا در موش صحرایی طراحی گردیده است.

**روش بررسی:** در این مطالعه از بیست و پنج سر موش صحرایی بالغ از جنس نر و از نژاد Sprague Dawley استفاده گردید. ضایعه ای به قطر سه میلیمتر بر روی انتهای فوقانی استخوان تیبیا و در استخوان هر دو سمت ایجاد گردید. در محل ضایعه ایجاد شده، در استخوان تیبیای سمت راست مقدار شش میلی گرم اکتاکلسیم فسفات تزریق گردید. ضایعه ایجاد شده در سمت چپ به عنوان کنترل استفاده شد. به منظور مطالعه روند استخوان سازی، نمونه برداری در طی روزهای هفتم، دهم، چهاردهم، بیست و یکم و بیست و هشتم پس از کاشت انجام گردید.

**یافته‌ها:** در گروه آزمایشی، در روز هفتم پس از کاشت روند ترمیم با ظهور جزایر غضروفی در نزدیکی حاشیه ضایعه و در بین قطعات OCP آغاز شد. این روند در روز دهم و چهاردهم ادامه پیدا کرد. در روز پایانی دوره مطالعه، ضمن افزایش بیشتر استخوان جدید ساخته شده و اتصال آن به استخوان میزبان، ضایعه ایجاد شده تقریباً بطور کامل بوسیله استخوان جدید ساخته شده پر شد. در این روز قسمت عمده ماده کاشت شده جذب و بوسیله استخوان جدید جایگزین شد. در گروه کنترل در روزهای قبل از چهاردهم، محل ضایعه بوسیله بافت همبند نسبتاً متراکم اشغال شد. در این گروه استخوان سازی جدید در روز پایانی دوره مطالعه بصورت محدود و عمدتاً در حاشیه ضایعه مشاهده گردید.

**نتیجه‌گیری:** نتایج حاصل از این پژوهش نشان داد که OCP در صورت کاشت در محل ضایعات استخوانی ایجاد شده در استخوان های دراز، دارای قدرت القاء استخوان سازی و ترمیم محل ضایعه بوده و در نهایت جذب می گردد.

**کلمات کلیدی:** اکتاکلسیم فسفات (OCP)، استخوان سازی جدید، استخوان تیبیا، موش صحرایی

\* نشانی: زاهدان، میدان مشاهیر، دانشکده پزشکی، گروه علوم تشریحی، صندوق پستی: ۴۹۳-۹۸۱۶۵، تلفن: ۲۴۲۹۳۵۹ (۰۵۴۱)، نمابر: ۲۴۴۲۴۸۱ (۰۵۴۱) پست الکترونیک:

## مقدمه

فسفات کلسیم از قدرت بیشتری در تحریک و هدایت استخوان‌سازی برخوردار بوده، به مرور زمان جذب و با استخوان جدید ساخته شده جایگزین می‌گردد [۱۷]. برطبق نتایج گزارش شده، اکتاکلسیم فسفات در هنگام استفاده بصورت انفرادی [۱۹،۱۸] و یا در حالت ترکیب با بیوماتریال‌هایی مثل  $TGF\beta$  و ژلاتین ماده زمینه‌ای استخوان (BMG)، نتایج امیدوار کننده‌ای را در ترمیم نقائص استخوانی در پی داشته است [۲۱،۲۰].

این پژوهش به منظور بررسی و مطالعه روند استخوان‌سازی جدید پس از کاشت اکتاکلسیم فسفات در محل ضایعات ایجاد شده بر روی استخوان تی بیا در موش صحرایی طراحی و اجرا گردیده است.

## روش بررسی

اکتاکلسیم فسفات (OCP) مورد استفاده در این پژوهش، با فرمول شیمیایی  $[Ca_8H_2(pO_4)_5H_2O]$  طبق روش Legeros [۲۲] آماده گردید که نحوه تهیه آن به شکل خلاصه به شرح زیر است:

۲۵۰ میلی لیتر محلول استات کلسیم منوهیدرات بطور آهسته و قطره قطره و ظرف مدت یک ساعت به ۲۵۰ میلی لیتر محلول سدیم دی‌هیدروژن فسفات دی‌هیدرات و در دمای ۶۷-۷۰ درجه سانتیگراد اضافه گردید. محلول به جا مانده سرد شده تا گرانول‌های اکتاکلسیم فسفات تشکیل شده ته نشین گردیدند. سپس با استفاده از صافی کاغذی، آب همراه با ماده بدست آمده گرفته شد. به منظور خشک شدن کامل، اکتاکلسیم فسفات بدست آمده به مدت یک هفته در هوای آزاد و در درجه حرارت محیط نگهداری شد. پس از خرد کردن، با استفاده از غربال‌های استاندارد، ذراتی که دارای اندازه بین ۵۰۰-۳۰۰ میکرون بودند جمع آوری شده و در بسته های ۶ میلی گرمی در روکش آلومینیومی بسته بندی شدند. سپس با

بازسازی و ترمیم نقائص استخوانی که به واسطه ضربه‌ها، عفونت‌ها و یا برداشت یک تومور استخوانی بوجود می‌آید، از مشکلات عمده جراحی‌های ارتوپدی، ترمیمی و فک و صورت می‌باشند. هنگامی که اندازه ضایعه بوجود آمده کوچک باشد، معمولاً استفاده از گرافت‌های استخوانی اتوزن بهترین انتخاب است. اما در مواقعی که اندازه ضایعه بزرگ می‌باشد، گرافت‌های استخوانی اتوزن کفایت نکرده و استفاده از مواد جانشین شونده گرافت‌های استخوانی که دارای سازگاری زیستی هستند، مورد توجه قرار گرفته است [۲،۱]. مواد جایگزین شونده گرافت‌های استخوانی، که به طور مصنوعی تهیه می‌شوند، دارای انواع گوناگونی می‌باشند. این مواد یا از خاصیت القاء استخوان‌سازی برخوردار هستند [۵-۳] و یا به عنوان حاملی جهت حفظ و انتقال تدریجی پروتئین‌های القاء کننده استخوان‌سازی (استئوکاندکتیو) عمل می‌کنند [۸-۶].

مشقات فسفات کلسیم یکی از شناخته شده ترین مواد مصنوعی می‌باشند که قادر به جایگزینی با بافت‌های سخت هستند [۱۰،۹]. این مواد با توجه به نسبت میزان کلسیم به میزان فسفات موجود در ترکیب آنها، دارای انواع مختلفی بوده و از نظر خواص فیزیکی و شیمیایی، شباهت‌های بسیار نزدیکی با مواد معدنی طبیعی استخوان و دندان دارند [۱۲،۱۱]. ترکیبات مختلف فسفات کلسیم از نظر توانایی ترمیم نقائص استخوانی، شدت و ضعف داشته دسته‌ای از آنها فقط به عنوان حامل پروتئین‌های استخوان‌ساز عمل می‌کنند [۱۴،۱۳] و دسته دیگر علاوه بر این خاصیت، در مجاورت بافت استخوانی صدمه دیده موجب القاء استخوان‌سازی می‌گردند [۱۶،۱۵]. اکتاکلسیم فسفات (OCP)، سر دسته گروه دوم است که به عنوان پیشساز مستقیم هیدروکسی آپاتیت (HA) مطرح است. این ماده در مقایسه با سایر مشتقات

بر اساس طراحی انجام شده، نمونه برداری در طی روزهای هفتم، دهم، چهاردهم، بیست و یکم و بیست و هشتم (در هر روز پنج سر) انجام شد. حیوان‌ها به وسیله تزریق مجدد کتامین هیدروکلراید بیهوش شدند. سپس بوسیله پرفیوژن از طریق قلب، ماده فیکساتیو (پارافمالدئید ۴٪ در فسفات بافر نمکی (PBS) PH: ۷/۴) وارد بدن حیوان شده و بصورت درجا (Insitu) عمل ثبوت انجام گرفت. ناحیه مورد نظر همراه با اندکی از استخوان میزبان برداشت و جهت ثبوت بیشتر بمدت ۲۴ ساعت در محلول فوق و در حرارت ۴ درجه سانتیگراد قرار داده شد. نمونه‌های برداشت شده توسط محلول اسید فرمیک ۱۰٪، اسید سیتریک ۲/۹٪ و تری سدیم سترات ۱/۸٪ [۱۶] به مدت دو هفته و در حرارت محیط، کلسیم گیری شدند. سپس طبق روش‌های معمول، آماده سازی بافتی انجام و از قالب‌های پارافینی بدست آمده، مقاطع ۵ میکرونی به صورت سریال تهیه شد. سرانجام مقاطع بدست آمده بوسیله آلسین بلو و H&E رنگ آمیزی شدند. اسلایدهای آماده شده بوسیله فتومیکروسکوپ Olympus مدل BX 41 مطالعه و فتوگرافهای لازم گرفته شد.

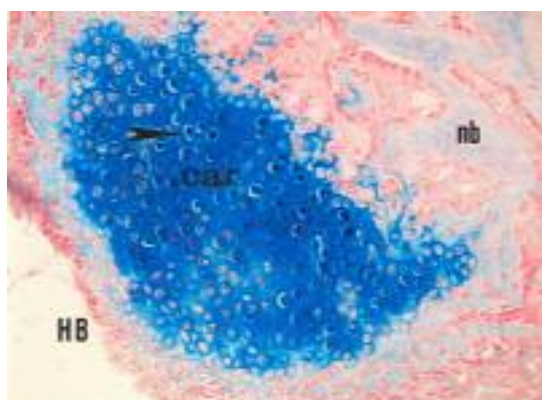
### یافته‌ها

در گروه آزمایشی و در روز هفتم پس از کاشت، روند ترمیم با ظهور جزایر غضروفی و نیز استخوان سازی جدید در نزدیکی حاشیه ضایعه و در بین قطعات OCP آغاز شده. کندروسیتها همراه با ماتریکس غضروفی پیرامونی، در قسمتهای مرکزی ضایعه و چسبیده به قطعات استخوانی جدید ساخته شده مشاهده شد (شکل ۱).

استفاده از حرارت ۱۲۰ درجه سانتیگراد و بمدت ۲ ساعت استریل گشته و تا زمان استفاده نگهداری شدند.

در این پژوهش از بیست و پنج سر موش صحرانی بالغ (۵-۶ هفته‌ای) با وزن متوسط ۱۵۰-۱۲۰ گرم از جنس نر و از نژاد Sprague Dawley استفاده گردید. حیوانات در شرایط استاندارد (دسترسی آزادانه به آب، غذا و برخورداری از ساعات روشنایی و تاریکی بطور مساوی) نگهداری شدند.

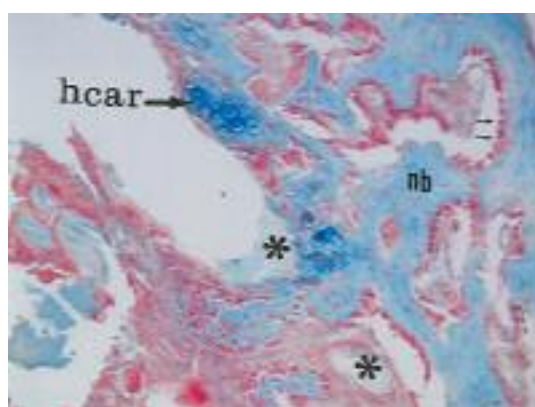
حیوان‌ها با استفاده از تزریق درون صفاقی کتامین هیدروکلراید (۶۰ میلیگرم به ازای هر کیلو گرم وزن) بیهوش شدند. ناحیه مورد نظر واقع در نمای قدامی هر دو استخوان تی بیا تراشیده و توسط بتادین ضد عفونی شد. با استفاده از یک برش پوستی، پوست همراه با بافت های زیرین به صورت دو فلاپ کنار زده شد و استخوان در معرض دید قرار گرفت. سپس پریوست ناحیه مورد نظر خراشیده و برداشت گردید. با استفاده از مته دندانپزشکی ضایعه‌ای به وسعت ۳ میلیمتر و بصورت تمام ضخامت، بر روی سطح داخلی انتهای فوقانی استخوان، درست در زیر برجستگی تی بیا، ایجاد گردید. ضایعه ایجاد شده در استخوان تی بیای سمت راست به عنوان گروه آزمایش در نظر گرفته شده و پس از شستشو با سرم نمکی سرد، بوسیله ۶ میلیگرم OCP پرگردید. برای جلوگیری از جا به جایی و پراکندگی ذرات کاشت شده، از Surgicel استفاده شد. سپس بافت همبند و پوست به وسیله نخ جراحی قابل جذب بخیه گردید. ضایعه ایجاد شده در استخوان تی بیای سمت چپ به عنوان گروه کنترل در نظر گرفته شد که فقط بوسیله سرم نمکی سرد شستشو داده شده و بوسیله Surgicel پوشیده شد.



شکل ۱- فتوگراف گروه آزمایشی در روز هفتم: سلولهای کندرسیت جوان (نوک پیکان بلند) در بافت غضروفی (car) که در مجاورت استخوان میزبان (HB) قرار دارند، نشان داده شده و بطور پراکنده استخوان جدید (nb) نیز مشاهده می شود. رنگ آمیزی آلسین بلو. بزرگنمایی ۲۰۰×.

سلولهای غضروفی هیپرتروفی شده در بین قطعات ماده کاشت شده مشاهده شدند که در حال جایگزینی بوسیله بافت استخوانی جدید بودند (شکل ۲).

روند ترمیم در روز دهم پس از کاشت با ساخته شدن بیشتر بافت استخوانی جدید در قسمت مرکزی ضایعه و در بین ماده کاشت شده ادامه یافت. در روز چهاردهم پس از کاشت،



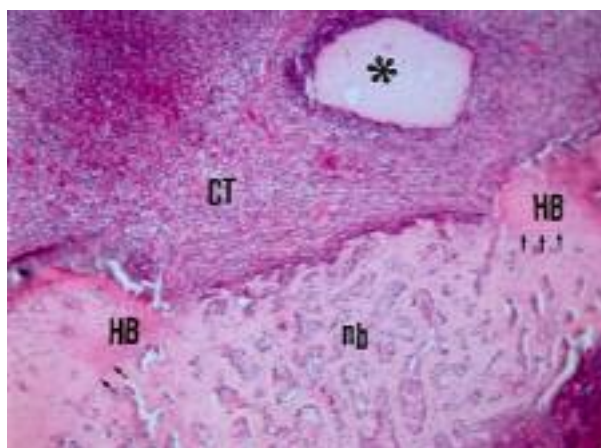
شکل ۲- فتوگراف گروه آزمایشی در روز چهاردهم: سلولهای غضروفی هیپرتروفی شده (hcar) در مجاورت قطعات OCP (\*) نشان داده شده اند که در حال جایگزینی با بافت استخوانی جدید (nb) می باشند. در مجاورت بافت استخوانی جدید، سلولهای استخوان ساز (پیکانهای کوتاه) بطور ردیفی قرار دارند. رنگ آمیزی آلسین بلو. بزرگنمایی ۲۰۰×.

پراکنده در درون بافت همبند و چسبیده به قطعات OCP مشاهده شدند که در حال جذب و برداشت ماده کاشت شده بودند. در روز بیست و یکم پس از کاشت، بر میزان استخوان جدید ساخته شده افزوده شده و اثری از بافت غضروفی مشاهده نگردید. در این روز قطعاتی از ماده کاشت شده مشاهده شد که در ضخامت استخوان جدید ساخته شده

در این روز علاوه بر استخوان سازی جدید که در اثر جایگزینی با بافت غضروفی ایجاد شده بود، در حاشیه ضایعه و چسبیده به استخوان میزبان نیز عمل استخوان سازی انجام گرفته و استخوان جدید به حاشیه ضایعه و استخوان میزبان متصل شده بود. در این روز سلول های ژانت چند هسته ای که دارای ویژگیهایی شبیه به استئوکلاست هستند، به صورت

بجز قطعاتی از آنها که که خارج از بافت استخوانی قرار داشته و بوسیله بافت همبند متراکم و محتوی سلولهای انتهایی کپسول وار در بر گرفته شده بودند، جذب و بوسیله استخوان جدید جایگزین شده بود (شکل ۳).

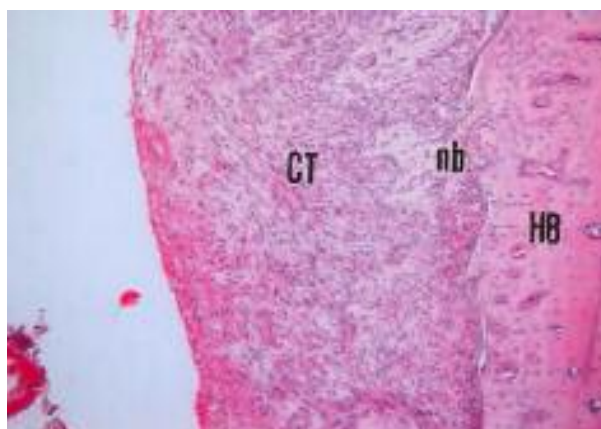
محصور شده بودند. در روز پایانی دوره مطالعه، ضمن افزایش بیشتر استخوان جدید ساخته شده و تکامل نسبی آن، ضایعه ایجاد شده تقریباً " بطور کامل بوسیله استخوان جدید ساخته شده پر شده بود. در این روز قسمت عمده ماده کاشت شده،



شکل ۳- فتوگراف گروه آزمایشی در روز بیست و هشتم: استخوان جدید ساخته شده (nb)، چسبیده و متصل به استخوان میزبان (HB) مشاهده می شود (مرز دو استخوان بوسیله پیکان های کوتاه نشان داده شده است). قطعات OCP (\*) بجا مانده بوسیله کپسولی از بافت همبند محتوی سلول های آماسی در بر گرفته شده اند. رنگ آمیزی H&E. بزرگنمایی ۱۰۰×.

ساخته شده در مجاورت و چسبیده به حاشیه ضایعه مشاهده شده و محل ضایعه بطور عمده توسط بافت همبند متراکم اشغال شده بود (شکل ۴).

در گروه کنترل و در روز چهاردهم، نشانهای دال بر استخوان سازی جدید مشاهده نشده و محل ضایعه بوسیله بافت همبند متراکم اشغال شده بود. در این گروه در روز بیست و هشتم پس از عمل، جزایر کوچکی از بافت استخوانی جدید



شکل ۴- فتوگراف گروه کنترل در روز بیست و هشتم: محل ضایعه عمدتاً بوسیله بافت همبند متراکم (DCT) اشغال شده و قطعات کوچکی از بافت استخوانی جدید (nb) در مجاورت و یا چسبیده به استخوان میزبان (HB) مشاهده می شود. رنگ آمیزی H&E. بزرگنمایی ۱۰۰×.

## بحث

می‌گردد و از طرف دیگر موجب بازآرایی<sup>۱</sup> تیغه‌های نامنظم استخوان جدید می‌شود [۲۴]. در روزهای پایانی دوره مطالعه، استخوان جدید از تکامل بیشتری برخوردار شده و به طور کامل به استخوان میزبان متصل گردیده بود. از این رو افتراق بین استخوان جدید و استخوان میزبان به سختی ممکن می‌باشد. این یافته در مطالعه‌ای که توسط Kamakura و همکارانش انجام گرفته است، در هفته هشتم پس از کاشت گزارش شده است [۱۸]. در این روز مشاهده گردید که ماده کاشت شده تقریباً بطور کامل جذب شده و قطعات اندک بجا مانده از آنها خارج از بافت استخوانی جدید ساخته شده، قرار داشته و توسط بافت همبند محتوی سلول‌های آماسی محصور شده بود. افزایش سریع بافت استخوانی جدید و نیز جذب بیشتر قطعات اکتاکلسیم فسفات را در این مطالعه شاید بتوان به نقش مثبت سلول‌های استخوانی موجود در حاشیه ضایعه و نیز سلول‌های متمایز نشده موجود در مغز استخوان نسبت داد [۱۷].

این که چگونه اکتاکلسیم فسفات پس از کاشت در محل ضایعات استخوان‌های دراز باعث القای استخوان‌سازی به طریق درون غضروفی شده و از چه ویژگی‌های بیولوژیکی برای تحریک استخوان‌سازی و پیشرفت آن برخوردار است، بطور قطع و یقین شناخته نشده است. در این ارتباط Suzuki و همکارانش اظهار داشته‌اند که اکتاکلسیم فسفات (OCP) از نظر ویژگی‌های بیولوژیکی همانند  $TGF\beta$  عمل کرده و با توجه به ویژگی‌های ساختمانی و بیولوژیکی استخوان میزبان، شروع به استخوان‌سازی و ترمیم ضایعه می‌کند، به طوری که اگر در محل ضایعه موجود در استخوان‌های دراز کاشت شود، سلول‌های مزانشیمی موجود در حاشیه ضایعه را به سلول‌های غضروف‌ساز متمایز نموده و باعث ترمیم ضایعه از طریق درون غضروفی می‌گردد و یا در صورت کاشت در محل ضایعه استخوان‌های پهن، سلول‌های مزانشیمی را مستقیماً به

نتایج حاصل از این تحقیق نشان داد که اکتاکلسیم فسفات، پس از کاشت در محل ضایعه ایجاد شده بر روی استخوان تیبیا در موش صحرائی، باعث القای استخوان‌سازی از طریق درون غضروفی شده بود. روند ترمیم در روز هفتم پس از کاشت، به صورت موضعی با ظهور جزایر غضروفی و به صورت محدود بافت استخوانی جدید در قسمت‌های مرکزی ضایعه و در مجاورت قطعات OCP آغاز شده بود. در این روز، ماده کاشت شده توسط تجمعی از ماتریکس آلی و نیز سلول‌های تک هسته‌ای و چند هسته‌ای ژانت احاطه شده بود که نشانگر واکنش بافت میزبان نسبت به OCP می‌باشد. چنین یافته‌ای بوسیله sasano و همکارانش در هفته دوم پس از کاشت و در حاشیه ضایعه گزارش شده است. این محققین قطعات OCP را در زیر پریوست استخوان تی بیا و بصورت Onlay کاشت نموده بودند [۱۶]. در روز چهاردهم پس از کاشت، علاوه بر استخوان‌سازی جدید که در اثر جایگزینی با بافت غضروفی ایجاد شده اند، در حاشیه ضایعه و چسبیده به استخوان میزبان نیز عمل استخوان‌سازی انجام گرفته و استخوان جدید به حاشیه ضایعه و استخوان میزبان متصل شده بود. این یافته تا این روز در هیچ کدام از مطالعات قبلی گزارش نشده است و از یافته‌های مهم این پژوهش می‌باشد. از این روز شاهد ظهور بیشتر سلول‌های ژانت چند هسته‌ای در اطراف قطعات OCP بودیم که در حال جذب ماده کاشت شده بودند. Denkovski و همکارانش چنین فعالیتی را به حضور فاکتورهای استخوان‌ساز در ماتریکس استخوان نسبت داده‌اند [۲۳]. مطالعات سایر محققان نشان داده است که ظهور تعداد بیشتر سلول‌های چند هسته‌ای در اطراف ماده کاشت شده، که احتمالاً تعدادی از آنها ویژگی‌های سلول‌های استخوان خوار را دارند، از یک طرف باعث جذب سریع آنها

## 1- Remodeling

دانسته‌اند. این محققان اظهار نموده‌اند که پروستاگلاندین  $E_1$  در بافتهای احاطه کننده اکتاکلسیم فسفات و یا مایع بافتی موجود در اطراف آن تجمع یافته و ممکن است تا زمان وجود قطعات OCP در محل ضایعه، آزاد شوند و بر روی سلول‌های استخوان‌ساز کنند [۱۶]. نتایج این پژوهش نشان داد که OCP باعث تحریک فعالیت استخوان‌سازی و ظهور استخوان جدید در محل ضایعات ایجاد شده در تنه استخوان‌های دراز در موش صحرایی می‌گردد. از این رو می‌تواند از نظر کلینیکی در مواردی که ضایعات وسیع استخوانی وجود دارد، مورد استفاده قرار گیرد.

سلول‌های استخوان‌ساز متمایز نموده و باعث استخوان‌سازی درون غشائی می‌شود. این محققان همچنین اظهار داشته‌اند که عوامل بیواکتیو همچون  $TGF\beta$  موجود در بافتهای اطراف یا مایع بافتی پیرامونی، بر روی قطعات OCP تجمع یافته و ممکن است عاملی برای تمایز سلول‌های استخوان‌ساز، ساخته شدن استخوان جدید و بکارگیری سلول‌های استخوان خوار باشند [۱۵]. Kamakura، گلیکوکونژوگه‌های موجود در بافت تجمع یافته بر روی قطعات OCP را فاکتور موثر در استخوان‌سازی دانسته است [۱۸]. Sasano و همکارانش ویژگی‌های بیولوژیک OCP را در القا و هدایت استخوان سازی با ویژگی‌های بیولوژیک پروستاگلاندین  $E_1$  قابل قیاس

## References

- Dall R, Brasilino M, Rapoport A, Antonieta M. Induction of osteogenesis by demineralized homologous and xenograft bone matrix. *Acta Cirurgica Bra-sileira*. 2003; 18: 178-182.
- Rabie AB M, Deny Y, Samman N. The effect of demineralized bone matrix on the healing of intramembranous bone grafts in rabbit skull defects. *J Dent Res* 1996; 75: 1045-1051.
- Reddi AH. Initiation of fracture repair by bone morphogenetic protein. *Clinic Orthop* 1998; 355 Suppl: 66-72.
- Habibovic p, Van der valk CM, De groot k, Meijer G. Influence of octacalcium phosphate coating on osteoinductive properties of biomaterials. *J mater Sci Mater Med* 2004; 15: 373-380.
- Yan WQ, Oka M, Nakamura T. Bone bonding in bioactive glass ceramics with bone matrix gelatin. *J Biomed Mater Res* 1998; 42: 258-265.
- Lui de Macedo N, Matuda F, Macedo L, Gonzalez MB. Bone defect regeneration with bioactive glass implantation in rat. *J Appl Oral Sci* 2004; 12: 137-143.
- Losee JE, Karmacharya J, Gannon FH, Slemper AE, et al. Reconstruction of the immature craniofacial skeleton with a carbonated calcium phosphate bone cement: interaction with bioresorbable mesh. *J Craniofac Surg* 2003; 14: 117-124.
- Siqueira JT, Cavalher SC, Arena-Chavez VE, Sannomiya P. Bone formation around titanium implants in the rat tibia: role of insulin. *Implant Dent* 2003; 12: 242-251.
- Kurashina K, Kurita H, Hirano M, Kotani, et al. In vivo study of calcium phosphate cement: implantation of a tricalcium phosphate/dicalcium phosphate dibasic/tetracalcium phosphate monoxide cement paste. *Biomaterial* 1997; 18: 539-543.
- Yoshikawa M, Toda T. Reconstruction of alveolar bone defects by calcium phosphate compounds. *J Biomed Mater Res* 2000; 53: 430-437.
- Constansz BR, Ison Ic, Flumer MT. Skeletal repair by insitu formation of mineral phase of bone. *Science* 1995; 267: 1796-1798.
- Pinholt EM, Ruyter IE, Haanaes HR, Bang G. Chemical, physical, and histologic studies on four commercial apatites for alveolar ridge augmentation. *Oral Maxillofac Surg* 1992; 50: 859-867.
- Alper G, Bernick S, Yazdi M, Nimni ME, et al. Osteogenesis in bone defects in rats: the effects of hydroxyapatite and demineralized bone matrix. *American J MedSci* 1989; 298: 371-376.
- Ono I, Gunji H, Suda K, Kaneko F, et al. Bone induction of hydroxyapatite combined with bone morphogenetic protein and covered with periosteum. *Plastic ReconstSurg* 1995; 7: 1265-1272.
- Suzuki O, Nakamura M, Miyasaka Y, Kagayama M, et al. Maclura pomifera agglutinin-binding glycoconjugates on converted apatite from synthetic octacalcium phosphate implanted into subperiosteal region of mouse calvaria. *Bone and mineral* 1993; 20: 151-166.
- Sasano Y, Kamakura SH, Nakamura M, Suzuki O, et al. Sub-periosteal implantation of octacalcium phosphate (OCP) stimulated both chondrogenesis and osteogenesis in the tibia, but osteogenesis in the parietal bone of a rat. *Anat Rec* 1995; 242: 40-46.
- Kamakura SH, Sasano Y, Shimizu T, Hatori K, Suzuki O, Kagayama M, et al. Implanted octacalcium phosphate is more resorbable than  $\beta$ -tricalcium phosphate and hydroxyl-apatite. *J Biomed Mater Res* 2002; 59: 29-34.
- Kamakura SH, Sasano Y, Homma H, Suzuki O, Kagayama M, Motegi K. Implantation of octacalcium phosphate (OCP) in rat skull defects enhances bone repair. *J Dent Res* 1999; 78: 1682-1687.
- سرگلزایی، فریدون، سبحانی، علیقلی و همکاران. نقش اکتاکلسیم در ترمیم نقائص استخوان پاریتال در موش (OCP) فسفات صحرائی. دانشور؛ ۱۳۸۰؛ شماره ۳۵: صفحات ۵۴-۴۷.
- Kamakura SH, Sasano Y, Nakajo S, Kagamaya M, et al. Implantation of octacalcium phosphate combined with transforming growth factor- $\beta$ 1 Enhances bone repair as well as resorption of the implant in rat skull defects. *J Biomed Mater Res* 2001; 57: 175-182.
- Sargolzaei-aval F, Sobhani A, Arab MR, Sarani SA, et al. The efficacy of implant of octacalcium phosphate in combination with bone matrix gelatin (BMG) on bone regeneration in skull defects in rat. *Iran J Med Sci* 2004; 29: 124-129.



22. Legeros RZ. Preparation of octacalcium phosphate (OCP): a direct fast method. *Calcif. Tissue Int* 1985; 37: 194-197.
23. Denkovski P, Tertinegg I, Heersche JNM. Heterogeneity between osteoblastic populations isolated from adult rat skeletal sites. *Bone & Mineral* 1994; 25: 58.
24. Ohki H. Enhancement of bone formation in bone marrow caused by implantation of octacalcium phosphate. *Jpn J Oral Maxillofac Surg* 1995; 47: 945-956.

## Implantation of Octa Calcium phosphate enhances long bone's repair in rats

F. Sargolzaei<sup>\*1</sup>  
M.R. Arab<sup>1</sup>  
S.A. Sarani<sup>1</sup>  
A. Hedayat Pour<sup>2</sup>

1-Department of Anatomy,  
school of Medicine, Zahedan  
University of Medical Sciences,  
Zahedan, Iran

2-Department of Anatomy,  
School, of Medicine, Tehran  
University of Medical Sciences,  
Tehran, Iran.

### Abstract

**Background:** This study was designed to investigate the process of bone formation caused by implantation of octa calcium phosphate (OCP) in rat tibiae.

**Methods:** We used 25 young male Sprague-Dawley rats. A full thickness standardized trephine defect, 3-mm in diameter, was surgically created on the superior end of right and left tibia. Amount of 6-mg synthetic Octa calcium Phosphate was implanted into a bony defect on the right tibia as a experimental group. No OCP particles were implanted in the left tibia as a control group that was otherwise treated identically. Bone formation was examined histologically on 7th, 10th, 14th, 21st, 28th days after implantation.

**Results:** In the experimental group, on the 7th day after implantation, a few clusters of cartilage cells were observed between the OCP particles near the defects margin. Osteogenesis was initiated locally between the OCP particles in central position of the defects on 10th day after implantation. By 14th day after implantation, Alcian blue staining showed hypertrophic chondrocytes that replaced by new bone. In addition to bone formation locally around the OCP particles, more apposition of new bone was observed near the defects margin on 14th and 21st days after implantation. At the end of study implanted OCP was surrounded by newly formed bone.

In the control group, at the end of study, bone formation was observed only along and near the defects margin.

**Conclusion:** These results demonstrate that octa calcium phosphate could be used in the repair of the long bone defects.

**Keyword:** Octacalcium phosphate, osteogenesis, tibia, rat

\* School of Medicine, Mashahir squ,  
Zahedan, Iran, Po Box: 98165-493,  
Tel: +98(541) 2429359,  
Fax: +98 (241) 2442481  
E-mail: fsargolzaei@yahoo.com