

کیست هیداتید شکمی با تظاهر کیست تخمدان در سونوگرافی: گزارش موردی

چکیده

دریافت: ۱۳۹۷/۰۲/۰۸ ویرایش: ۱۳۹۷/۰۲/۱۵ پذیرش: ۱۳۹۷/۱۱/۲۰ آنلاین: ۱۳۹۷/۱۱/۳۰

زمینه: کیست هیداتید یک بیماری آندمیک در ایران و بسیاری از کشورهای خاورمیانه می‌باشد. هدف از این مطالعه گزارش یک مورد تظاهر نادر کیست هیداتید امتوم بود.

معرفی بیمار: زن ۲۶ ساله با درد شکمی در ناحیه هیپوگاستر به درمانگاه زنان بیمارستان قائم در سال ۱۳۹۶ مراجعه کرد. در سونوگرافی تصویر کیست به سایز ۱۰۵×۹۵ mm در آدنکس راست رویت شد. به علت ادامه درد شکمی، بیمار لاپاراتومی شد. یک کیست ۱۰×۱۵ cm با جدار نازک چسبیده به امتوم و انتهای کوچک معده رویت شد که با یک پدیدیکول ۳×۶ cm به انحنای کوچک معده متصل بود. با گرفتن پایه پدیدیکول، کیست به صورت کامل و بدون پارگی خارج گردید. بافت خارج شده براساس گزارش پاتولوژی کیست هیداتید چسبیده به امتوم بود.

نتیجه‌گیری: در صورت وجود توده سیستیک در فضای پریتون باید کیست هیداتید را در نظر داشت. جهت پیشگیری از عوارض و عود بیماری بهتر است در حین جراحی تا حد امکان از پاره شدن کیست اجتناب گردد.

کلمات کلیدی: گزارشات موردی، کیست هیداتید، مزاتر، امتوم، فضای پریتون.

لیلا پورعلی^۱، امیرحسین جعفریان^۲
عطیه وطنچی^{۳*}، مژگان سلطانی^۱
علی مقیمی رودی^۳

۱- گروه زنان و مامایی، دانشکده پزشکی، دانشگاه علوم پزشکی مشهد، مشهد، ایران.
۲- گروه پاتولوژی، دانشکده پزشکی، دانشگاه علوم پزشکی مشهد، مشهد، ایران.
۳- گروه جراحی عمومی، دانشکده پزشکی، دانشگاه علوم پزشکی مشهد، مشهد، ایران.

* نویسنده مسئول: مشهد، خیابان احمدآباد، بیمارستان قائم، طبقه همکف، گروه زنان و مامایی.

تلفن: ۰۵۱-۳۸۴۱۲۴۷۷
E-mail: vatanchia@mums.ac.ir

مقدمه

بیان نمی‌کنند تا زمانی که سایز کیست به حدی می‌رسد که علائم فشاری بر ارگان‌های مجاور ایجاد می‌شود.^۴ وجود غیرمعمول بیماری هیداتید در این نواحی می‌تواند منجر به چالش تشخیصی و حتی عوارض بالقوه مخاطره‌آمیز گردد.^۱ از تشخیص افتراقی‌های کیست هیداتید می‌توان به کیست ساده خوش‌خیم، همانژیوم، آبسه، توبرکولوز و یا بدخیمی اشاره کرد.^۵ گزینه‌های درمانی شامل جراحی، تخلیه کیست از طریق پوست، درمان دارویی و یا تحت نظر گرفتن بیمار می‌باشد.^۶ حساسیت و اختصاصی بودن سونوگرافی در ارزیابی کیست هیداتید بیش از ۹۰٪ گزارش شده است. شایع‌ترین مشخصات کیست هیداتید در سونوگرافی، کیست ساده بدون اکوی داخلی به شکل گرد و با حاشیه صاف می‌باشد و بنابراین ممکن است افتراق آن از کیست‌های خوش‌خیم دیگر مشکل باشد.^۷ در رادیوگرافی ساده ممکن است کلسیفیکاسیون مشاهده شود ولی کیست‌های بدون کلسیفیکاسیون قابل شناسایی نمی‌باشند و بنابراین جهت

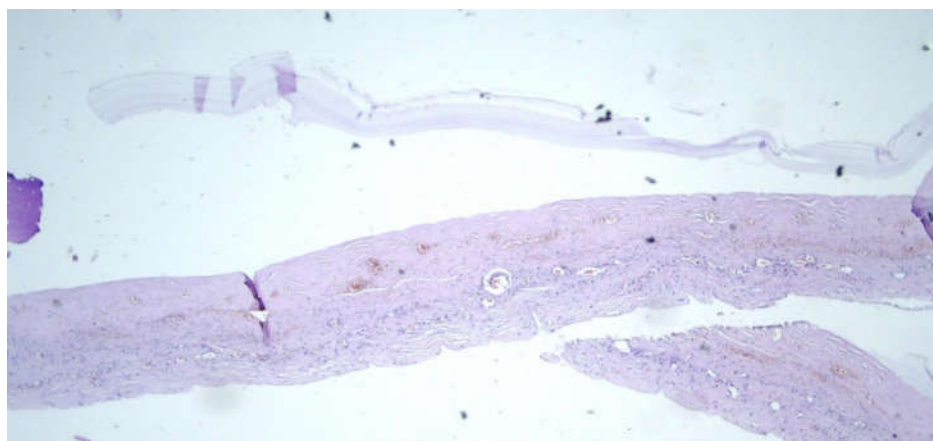
اکسی نوکوکوس گرانولوزوس یک کرم نواری است که منجر به ایجاد کیست هیداتید می‌شود. این بیماری انگلی توسط لارو کرم ایجاد می‌شود.^۱ کیست هیداتید یک بیماری آندمیک در ایران و بسیاری از کشورهای خاورمیانه می‌باشد ولی در هر قسمتی از دنیا می‌تواند یافت شود.^۲ در بسیاری از موارد بیماران هیچ‌گونه علائم بالینی را بیان نمی‌کنند تا زمانی که سایز کیست به حدی می‌رسد که علائم فشاری بر ارگان‌های مجاور ایجاد شود. شایع‌ترین عضو بدن که توسط این انگل درگیر می‌شود کبد و ریه می‌باشند هرچند که می‌تواند هر ارگانی در بدن را درگیر نماید.^۳ نواحی غیرمعمول درگیر این بیماری در بدن شامل پستان، آدرنال، آپاندیس، پریتون، امتوم و مزاتر می‌باشند. در بسیاری از موارد بیماران هیچ‌گونه علائم بالینی را

تشخیص قطعی مناسب نمی‌باشند.^۸ هدف از این مطالعه گزارش یک مورد تظاهر نادر کیست هیداتید امتوم می‌باشد.

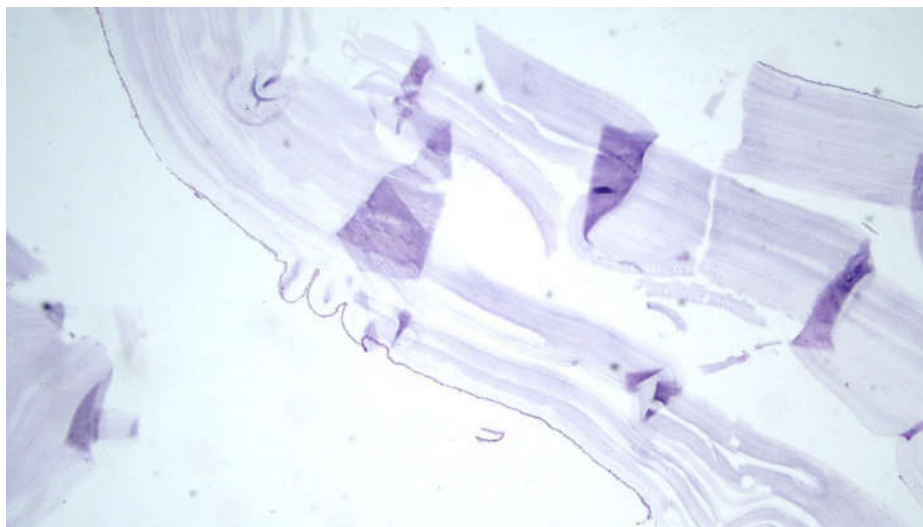
معرفی بیمار

بیمار زن ۲۶ ساله بود که با درد شکمی در ناحیه هیپوگاستر و یک‌چهارم تحتانی و راست شکم از چهار روز پیش مراجعه همراه با احساس پری معده بدون تهوع و استفراغ و بدون بی‌اشتهایی و بدون انتشار به سایر نواحی به درمانگاه زنان بیمارستان قائم وابسته به دانشگاه علوم پزشکی مشهد در سال ۱۳۹۶ مراجعه کرد. سابقه کیست تخمدان را از دو سال پیش بیان می‌کرد که توصیه به عمل جراحی شده بود ولی بیمار پیگیری مناسبی انجام نداده بود. در معاینه، شکم نرم و تندرئس مختصر در ناحیه هیپوگاستر وجود داشت ولی ریباند تندرئس نداشت. سونوگرافی در این مرکز انجام شد که گزارش آن به این شرح بود، تخمدان چپ با سایز و اکوی نرمال مشاهده شد، تصویر کیست به سایز ۱۰۵×۹۵ mm در آدنکس راست رویت شد. تارکت آپاندیسیت مشاهده نشد. در کالر داپلر انجام شده فلوی وریدی و شریانی تخمدان‌ها رویت شد. آزمایشات پیش از عمل شامل شمارش کامل سلول‌های خونی و تومور مارکرهای CA125 و β hCG نرمال بودند. به‌علت ادامه درد شکمی، بیمار لاپاراتومی شد. انسزیون میدلاین داده شد و پس از باز کردن شکم، در بررسی رحم و آدنکس‌ها

یافته غیرطبیعی مشاهده نشد، تخمدان‌ها و رحم و ضمایم به‌طور کامل نرمال بودند. یک کیست ۱۵×۱۰ cm چند حفره‌ای با جدار نازک چسبیده به امتوم و انتهای کوچک معده رویت شد که با یک پدیکول ۳×۶ cm به انحنای کوچک معده و با پدیکول کوچک‌تری به امتوم متصل بود. با گرفتن پایه پدیکول از نزدیک معده، کیست به‌صورت کامل و بدون پارگی رزکت شد و برای فروزن فرستاده شد که جواب کیست هیداتید بود (شکل ۱ و ۲). حین عمل کل حفره شکم و لگن به‌صورت سیستماتیک مورد ارزیابی قرار گرفت که هیچ‌گونه توده مشکوکی در هیچ‌کدام از نواحی شکمی و لگنی مشاهده و لمس نشد. سپس شکم شستشوی کامل داده شد و جدارها ترمیم شدند. جهت بررسی از نظر وجود کیست هیداتید در سایر نواحی، سونوگرافی کامل شکم و عکس ساده قفسه‌سینه در روز پس از عمل انجام شد که هیچ‌گونه یافته غیرطبیعی دال بر وجود کیست هیداتید در این نواحی وجود نداشت. با توجه به پاره نشدن کیست و خروج کامل آن حین عمل و نیز نداشتن درگیری در سایر نواحی مورد بررسی، درمان خوراکی برای بیمار تجویز نشد. روز پس از عمل، بیمار دچار ایلئوس شد که با درمان نگهدارنده (هیدریشن، اصلاح الکترولیت، و متوکلوپرامید) در روز سوم پس از عمل به‌طور کامل بهبود یافت و مرخص شد. جواب پاتولوژی نهایی نیز کیست هیداتید را گزارش کرد (شکل ۱ و ۲). رضایت آگاهانه از بیمار جهت ارائه این مورد دریافت گردید.



شکل ۱: آزار کیستیک متشکل از پوشش استوانه‌ای موسین تراوا با هسته‌های قاعده‌ای، بدون آئیبی رنگ‌آمیزی هماتوکسیلین اتوزین (درشت نمای ۱۰۰)



شکل ۲: جدار لاملار کیست هیداتید (درشت نمایی ۱۰۰)

بحث

کیست هیداتید در ناحیه چادرینه کوچک گزارش شد که مشابه مورد حاضر شکایت اولیه بیمار احساس پری معده و درد شکم بود.^{۱۱} کیست هیداتید ممکن است با سونوگرافی، سی تی اسکن و یا MRI تشخیص داده شود. سونوگرافی به طور معمول اولین اقدام تشخیصی رادیولوژیک است چراکه ساده تر، ارزان تر و در دسترس تر می باشد. در مواردی که جزئیات آناتومیک بیشتری از محل و تعداد کیست ها و یا وجود اطلاعاتی در زمینه کیست های دختر و یا پارگی آن مورد نیاز است، سی تی اسکن و MRI می توانند کمک کننده باشند.^{۱۱} در مورد حاضر نیز سونوگرافی تنها اقدام رادیولوژیک انجام شده بود و به علت عدم مشکوک شدن به بیماری هیداتید، اقدام رادیولوژیک بیشتری جهت بررسی بیشتر سایر ارگان ها و یا بررسی محل دقیق کیست انجام نشده بود. در مطالعه Gandhiraman و همکاران نیز یک مورد کیست هیداتید پریوتان به عنوان کیست تخمدان تشخیص داده شد. در مواردی که شک تشخیصی برای کیست هیداتید وجود داشته و از اقدامات تشخیصی رادیولوژیک دقیق تر دیگر مانند سی تی اسکن استفاده شده است، محل و مشخصات دقیق تری از این ضایعه گزارش گردیده است،^{۱۲} که متأسفانه در مورد بیمار ما با توجه به عدم شک به کیست هیداتید بررسی های بیشتر انجام نشده بود. در برخی مطالعات جهت کاهش عود بیماری

کیست هیداتید ممکن است در هر قسمتی از بدن حتی مناطق غیرشایعی مانند پریوتان، امتنوم و مزانترو روده یافت شود.^۴ وجود این بیماری در مناطق ناشایع گفته شده، در بیشتر موارد همراه با بیماری همزمان کبد و ریه و یا ثانویه به پاره شدن کیست های کبدی می باشد، به این معنا که وجود کیست هیداتید در نواحی ناشایعی مانند پریوتان و امتنوم به تنهایی (بدون درگیری اعضای شایعی مانند کبد و ریه) بسیار غیرمعمول می باشد.^۹ در مورد حاضر کیست در محل غیرمعمولی یعنی حفره پریوتان با اتصال به امتنوم و انحنای کوچک معده بدون درگیری کبد و ریه مشاهده شد که از این نظر یافته ای غیرمعمول است. در مورد مشابهی از کیست هیداتید در ناحیه چادرینه کوچک که توسط Fayyaz و همکاران گزارش شد نیز شکایت بالینی بیمار به صورت درد اپی گاستر بود که افزون بر آن بیمار از استفراغ دوره ای به مدت ۱/۵ سال اخیر نیز شاکی بود. علت تفاوت در بروز علائم در آن بیمار و مورد حاضر می تواند به دلیل وجود توده در چادرینه کوچک و بروز جابه جایی در محل معده در آن بیمار باشد.^{۱۰} در گزارش موردی که توسط Sahoo و همکاران ارائه شد نیز یک خانم ۳۶ ساله مبتلا به

جدول مروری بر مطالعات مشابه

| نویسندگان | سال انتشار | مجله | عنوان |
|-------------------------------------|------------|----------------------------|--|
| ¹⁰ Fayyaz A, et al. | ۲۰۱۳ | J Coll Physicians Surg Pak | موردی از کیست هیداتید در ناحیه چادرینه کوچک گزارش شد که شکایت بالینی بیمار به صورت درد اپی گاستر بود و بیمار از استفراغ دوره‌ای به مدت ۱/۵ سال اخیر نیز شاکی بود. |
| ¹¹ Sahoo MR, et al. | ۲۰۱۶ | J Minim Access Surg | یک مورد خانم ۳۶ ساله مبتلا به کیست هیداتید در ناحیه چادرینه کوچک گزارش شد که شکایت اولیه بیمار احساس پری معده و درد شکم بود. |
| ¹² Gandhiraman K, et al. | ۲۰۱۵ | J Clin Diagn Res | یک مورد کیست هیداتید پریتون به عنوان کیست تخمدان تشخیص داده شد. در مواردی که شک تشخیصی برای کیست هیداتید وجود داشته و از اقدامات تشخیصی رادیولوژیک دقیق‌تر دیگر مانند سی تی اسکن استفاده شده است، محل و مشخصات دقیق‌تری از این ضایعه گزارش گردیده است. |

نبود درگیری سایر ارگان‌های شکمی و ریه (بر اساس مشاهدات حین عمل و سونوگرافی و عکس قفسه‌سینه پس از عمل) درمان دارویی انجام نشد. با توجه به آن‌دیمیک بودن کیست هیداتید در صورت وجود توده سیستیک در فضای پریتون باید چنین تشخیصی را نیز در نظر داشت و جهت پیشگیری از عوارض و عود بیماری بهتر است در حین جراحی تا حد امکان از پاره شدن کیست اجتناب گردد.

آل‌اندازول پیش از عمل و تا یک ماه پس از عمل تجویز گردیده است، به‌ویژه در مواردی که از آسپیراسیون پوستی جهت درمان استفاده شود و یا کیست حین عمل پاره گردد از این درمان دارویی به‌صورت مکمل درمان اولیه استفاده می‌شود.^{۱۱،۱۲} در مورد حاضر با توجه به عدم تشخیص کیست هیداتید پیش از عمل، دارو شروع نشده بود و با توجه به خروج کامل کیست بدون پارگی و عدم انتشار محتویات آن و نیز

References

1. Yuksel M, Demirpolat G, Sever A, Bakaris S, Bulbuloglu E, Elmas N. Hydatid disease involving some rare locations in the body: a pictorial essay. *Korean J Radiol* 2007;8(6):531-40.
2. Sachar S, Goyal S, Goyal S, Sangwan S. Uncommon locations and presentations of hydatid cyst. *Ann Med Health Sci Res* 2014;4(3):447-52.
3. Lianos GD, Lazaros A, Vlachos K, Georgiou GK, Harissis HV, Mangano A, et al. Unusual locations of hydatid disease: a 33 year's experience analysis on 233 patients. *Updates Surg* 2015;67(3):279-82.
4. Geramizadeh B. Unusual locations of the hydatid cyst: a review from iran. *Iran J Med Sci* 2013;38(1):2-14.
5. Rinaldi F, Brunetti E, Neumayr A, Maestri M, Goblirsch S, Tamrozzi F. Cystic echinococcosis of the liver: A primer for hepatologists. *World J Hepatol* 2014;6(5):293-305.
6. Brunetti E, Kern P, Vuitton DA; Writing Panel for the WHO-IWGE. Expert consensus for the diagnosis and treatment of cystic and alveolar echinococcosis in humans. *Acta Trop* 2010;114(1):1-16.
7. WHO Informal Working Group. International classification of ultrasound images in cystic echinococcosis for application in clinical and field epidemiological settings. *Acta Trop* 2003;85(2):253-61.
8. Tüzün M, Altınörs N, Arda IS, Hekimoğlu B. Cerebral hydatid disease CT and MR findings. *Clin Imaging* 2002;26(5):353-7.
9. Hegde N, Hiremath B. Primary peritoneal hydatidosis. *BMJ Case Rep* 2013;2013.
10. Fayyaz A, Ghani UF. Successful treatment of hydatid cyst of lesser sac with PAIR therapy. *J Coll Physicians Surg Pak* 2013;23(12):890-2.
11. Sahoo MR, Kumar S, Panda S, Shameel PA. Laparoscopic management of hydatid cyst in the lesser sac. *J Minim Access Surg* 2016;12(2):173-5.
12. Gandhiraman K, Balakrishnan R, Ramamoorthy R, Rajeshwari R. Primary peritoneal hydatid cyst presenting as ovarian cyst torsion: a rare case report. *J Clin Diagn Res* 2015;9(8):QD07-8.

Abdominal hydatid cyst with presentation of ovarian cyst in ultrasonography: case report

Leila Pourali M.D.¹
Amir Hosein Jafarian M.D.²
Atiyeh Vatanchi M.D.^{1*}
Mojgan Soltani M.D.¹
Ali Moghimi Roudi M.D.³

1- Department of Obstetrics and Gynecology, Faculty of Medicine, Mashhad University of Medical Sciences, Mashhad, Iran.

2- Department of Pathology, Faculty of Medicine, Mashhad University of Medical Sciences, Mashhad, Iran.

3- Department of General Surgery, Faculty of Medicine, Mashhad University of Medical Sciences, Mashhad, Iran.

* Corresponding author: Department of Obstetrics and Gynecology, Ground Floor, Ghaem Hospital, Ahmadabad St., Mashhad, Iran.
Tel: +98 51 38412477
E-mail: vatanchia@mums.ac.ir

Abstract

Received: 28 Apr. 2018 Revised: 05 May 2018 Accepted: 09 Feb. 2019 Available online: 19 Feb. 2019

Background: Hydatid cyst is an endemic disease in Iran and many middle eastern countries. The clinical presentation of *Echinococcus granulosus* infection depends upon the site of the cysts and their size. Small and/or calcified cysts may remain asymptomatic indefinitely. However, symptoms due to mass effect within organs, obstruction of blood or lymphatic flow, or complications such as rupture or secondary bacterial infections can result. The most common involved organs with this parasite are the liver and lung. Unusual areas of the disease include breast, adrenal, appendix, peritoneum, omentum and mesenteric. The purpose of this study was to report a rare case of abdominal hydatid cyst with presentation of ovarian cyst in ultrasonography.

Case Presentation: A 26-year-old virgin woman with abdominal pain in the hypogastric region and lower and right quadrant of the abdomen, with gastric fullness and without nausea and vomiting referred to an emergent unit of Ghaem Hospital (an academic hospital of Mashhad University of Medical Sciences) in June 2017. In an ultrasound, a cyst of 95×105 mm in right adnexa of uterus was seen. Due to continued abdominal pain, laparotomy was performed for the patient. At the time of laparotomy, the ovaries, uterus and adnexa were completely normal. A 10×15 cm cyst was seen with a thin wall which adhering to the omentum and the small end of the stomach. Frozen section biopsy reported hydatid cyst.

Conclusion: Considering that hydatid cyst is endemic in Iran, the presence of cystic mass in the peritoneal cavity, hydatid cyst should be considered. To prevent complications and relapse, it is best to avoid cyst rupture during surgery as much as possible.

Keywords: case reports, hydatid cyst, mesentery, omentum, peritoneal cavity.