

مطالعه تغییرات هیستولوژیک بیضه موش سوری، (نژاد Balb/C) در اثر مصرف هرویین

چکیده

دکتر سیمین فاضلی پور^{۱*}

دکتر عباس شکور^۱

دکتر زهرا طوطیان^۲

۱- گروه آموزشی آناتومی، دانشکده پزشکی

آزاد اسلامی تهران

۲- گروه آموزشی علوم پایه، دانشکده

دامپزشکی دانشگاه تهران

زمینه و هدف: هرویین مشتق ساده‌ای از مرفین است که یکی از پرمصرف‌ترین انواع مواد مخدر در ایران می‌باشد. اثرات زیانبار این ماده بر اعضای بدن تا حدودی مطالعه شده ولی با توجه به اهمیت دستگاه تناسلی در امر باروری، مطالعه بر روی اثرات هرویین مورد مصرف در ایران بر بافت بیضه ضروری به نظر می‌رسد.

روش بررسی: جهت مطالعه، تعداد ۳۰ سر موش سوری نر بالغ نژاد Balb/c را انتخاب و آنها را به ۵ گروه شاهد (Intact، شم I، شم II)، تجربی I و تجربی II تقسیم نموده و پس از وابستگی گروه‌های تجربی به هرویین به طریقه تزریق درون صفاقی، ساختار بافتی بیضه‌ها مورد مطالعه میکروسکوپی قرار گرفتند.

یافته‌ها: در مطالعه اثر هرویین بر ساختار بافتی بیضه، ضخیم شدن غشای پایه اپی‌تلیوم ژرمینال، کاهش تراکم سلولی در اطراف بعضی از لوله‌های اسپرم‌ساز، بی‌نظمی در سلول‌های دودمان منوی (اسپرماتوگونی، اسپرماتوسیت و اسپرماتید)، افزایش فاصله بین بعضی از لوله‌های اسپرم‌ساز، دژنره شدن بعضی از لوله‌ها، افزایش بافت همبند بین لوله‌های اسپرم‌ساز، کاهش سلول‌های لیدیگ، کم‌رنگی و کاهش گرانول‌های ترشحی در سیتوپلاسم این سلول‌ها و پرخونی بافت بیضه مشاهده گردید.

نتیجه‌گیری: نتایج حاصله از مطالعه اخیر نشان داد که هرویین مورد مصرف در ایران موجب تغییراتی در ساختار بافتی بیضه گردیده و در نتیجه می‌تواند بر شاخص‌های تناسلی نر اثر بگذارد.

کلمات کلیدی: هرویین، موش، هیستولوژی، بیضه

*نشانی: گروه آموزشی آناتومی، دانشکده

پزشکی آزاد اسلامی، تلفن: ۲۲۰۰۶۶۶۱؛ پست

الکترونیک: simin_fazelipour@yahoo.com

مقدمه

۱- گروه *Intact*: که به جز غذا و آب ماده دیگری دریافت نکردند ($n = 6$).

۲- گروه شم I: که سرم فیزیولوژی را طی سه روز و هر روز سه نوبت به طریق تزریق درون صفاقی به میزان، روز اول ۱۵۰ میکرو لیتر، روز دوم با ۲۰ درصد افزایش نسبت به روز اول و روز سوم با ۲۰ درصد افزایش نسبت به روز دوم دریافت کرده و این مقدار تا ۴۰ روز، هر روز دو نوبت ادامه یافت ($n = 6$).

۳- گروه شم II: که محلول همگن سرم فیزیولوژی و آب لیمو را به طریق تزریق درون صفاقی دریافت کردند. برای ۱۵۰ میکرو لیتر سرم فیزیولوژی، در روز اول ۰/۴ میکرو لیتر آب لیمو، روز دوم با ۲۰ درصد افزایش نسبت به روز اول و روز سوم با ۲۰ درصد افزایش نسبت به روز دوم در نظر گرفته شد و این مقدار تا ۴۰ روز، هر روز دو نوبت ادامه یافت ($n = 6$).

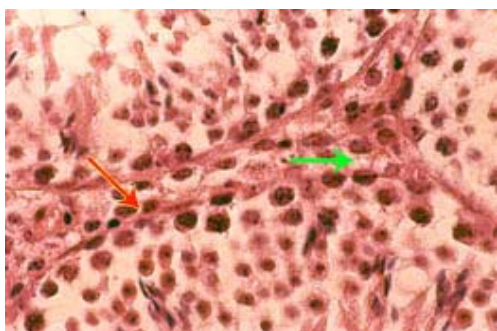
۴- گروه تجربی I: که محلول همگن سرم فیزیولوژی، آبلیمو (حلال هرویین) و هرویین (۵۰ میلی گرم / کیلوگرم) را به طریق تزریق درون صفاقی به مدت سه روز، هر روز سه نوبت دریافت کرده و وابسته شدند [۹]. محلول همگن تهیه شده جهت وابستگی حیوانات، شامل ۱۰ میلی گرم هرویین در یک میلی لیتر سرم فیزیولوژی و ۰/۰۰۲۶ میلی لیتر آبلیمو بوده که روز اول به میزان ۱۵۰ میلی لیتر، روز دوم با ۲۰ درصد افزایش نسبت به روز اول و روز سوم با ۲۰ درصد افزایش نسبت به روز دوم در نظر گرفته شد. به موش‌های وابسته در این گروه، به محلول همگن سرم فیزیولوژی و آبلیموی تهیه شده، هرویین را به میزان ۵ میلی گرم / کیلوگرم اضافه نموده و مانند گروه شم II تا ۴۰ روز تزریق ادامه یافت ($n = 6$).

۵- گروه تجربی II: به موش‌های وابسته در این گروه به محلول همگن سرم فیزیولوژی و آبلیموی تهیه شده، هرویین را به میزان ۵ میلی گرم / میلی لیتر اضافه نموده و مانند گروه آزمایش I تا ۴۰ روز تزریق ادامه یافت ($n = 6$).

هرویین یکی از اوبیویدهای است که در حال حاضر به عنوان اعتیادآورترین ماده مخدر در ایران مورد استفاده قرار می‌گیرد [۱]. اثر اوبیویدها بر روی عملکرد دستگاه تناسلی در سال‌های اخیر مورد توجه بوده و پژوهش‌های مختلفی در زمینه ناهنجاری‌های ناشی از مواد مخدر بر روی دستگاه تناسلی در حیوانات آزمایشگاهی [۲] و مطالعاتی نیز در مورد اثرات تراژونیک مرفین بر جنین موش صحرائی صورت گرفته است [۳]. همچنین محققین دیگری نشان دادند که مرفین، آزادسازی LH را مهار کرده و کاهش وزن تخمدان را باعث می‌شود و این کاهش می‌تواند اثر مستقیمی بر فعالیت تخمدان داشته باشد [۴]. به علاوه مصرف مرفین در موش صحرائی نیز می‌تواند باعث تغییراتی از نظر شکل ظاهری در شاخ رحم و ایجاد رحم نخعی شکل شود [۵]. مطالعه دیگری در زمینه اثر مرفین بر وزن بدن و بیضه [۶] و گزارش‌هایی در زمینه کاهش ترشح هورمون‌های جنسی نر متعاقب مصرف مرفین صورت گرفته است [۷، ۸]. بنابراین با توجه به نتایج ارائه شده و تغییرات هورمون‌های جنسی نر توسط اوبیویدها و هم‌چنین تغییر در ساختار دستگاه تناسلی، مطالعه اثر هرویین مورد مصرف در ایران را بر روی ساختار بافتی بیضه که در تولید اسپرم و هورمون‌های جنسی نر نقش اصلی دارد، را ضروری می‌سازد.

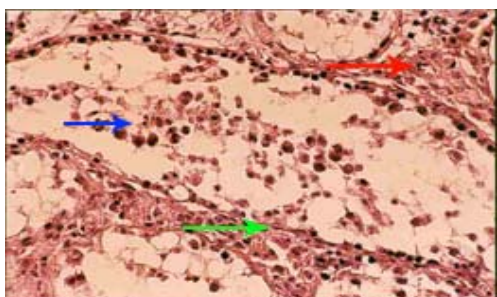
روش بررسی

۳۰ سر موش سوری نر بالغ نژاد Balb/c، از سرم‌سازی حصارک تهیه و آماده مطالعه شدند. جهت انجام آزمایش، موش‌ها به ۵ گروه تقسیم شدند:



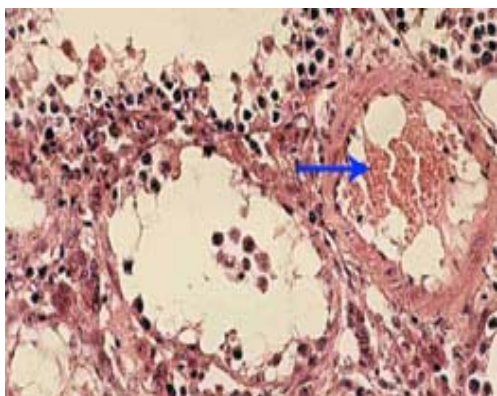
شکل ۱- بخشی از مقطع بافتی بیضه موش سوری نژاد Balb/c
(گروه تجربی II)

در این تصویر بی رنگی سیتوپلاسم سلول‌های لیدیک همراه با کاهش گرانول‌های ترش‌حی (پیکان سبز) و ضخیم‌شدگی غشاء پایه (پیکان قرمز) قابل مشاهده است (۲۰۰x)



شکل ۲- بخشی از مقطع بافتی بیضه موش سوری نژاد Balb/c
(گروه تجربی I)

در این تصویر سلول‌های دودمان منوی در وسط لوله اسپرم‌ساز (پیکان آبی)، بی‌نظمی در محل قرارگیری سلول‌های دودمان منوی (پیکان قرمز) و بهم خوردگی نظم سلول‌های لیدیک (پیکان سبز) قابل مشاهده است (۲۰۰x)



شکل ۳- بخشی از مقطع بافتی بیضه موش سوری نژاد Balb/c
(گروه تجربی I)

در این تصویر پرخونی در بافت بیضه (پیکان آبی) قابل مشاهده است (۱۰۰x)

جهت بررسی ساختار بافتی بیضه و اثر هرویین بر آن، ضمن بیهوش کردن موش‌ها، بیضه‌ها را از بدن خارج و در فرمالین ۱۰٪ قرار گرفت تا فیکس شود. سپس نمونه‌ها را شستشو داده با پارافین قالب‌گیری کرده و به کمک میکروتوم مقطعی به ضخامت ۵ میکرون تهیه کرده و با روش هماتوکسیلین ائوزین رنگ‌آمیزی و جهت مطالعه تغییرات بافتی آماده گردید و سپس به کمک میکروسکوپ نوری مورد بررسی قرار گرفت.

یافته‌ها

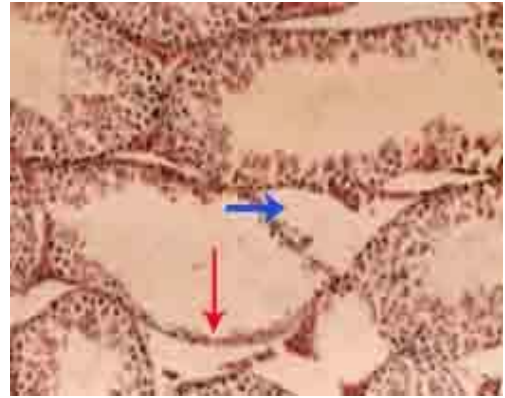
نتایج حاصل از این تحقیق نشان داد که در مقایسه بین گروه‌های تجربی با گروه‌های شاهد، تغییراتی مانند ضخیم‌شدگی غشای پایه اپی‌تلیوم ژرمینال، کاهش و بی‌رنگی سیتوپلاسم سلول‌های لیدیک و کاهش گرانول‌های ترش‌حی در سیتوپلاسم آنها (شکل ۱)، وجود تعدادی از سلول‌های دودمان منوی در وسط لوله اسپرم‌ساز و بی‌نظمی در سلول‌های دودمان منوی (اسپرماتوگونی، اسپرماتوسیت، اسپرماتید) (شکل ۲)، پرخونی در بافت بیضه (شکل ۳)، افزایش فاصله بین بعضی از لوله‌های اسپرم‌ساز، کاهش تراکم سلولی در اطراف بعضی از لوله‌های اسپرم‌ساز (شکل ۴) و دژنراسیون بعضی از لوله‌های اسپرم‌ساز (شکل ۵) مشاهده گردید.

در حالی که بین گروه‌های شاهد (Intact، شم I و شم II) تغییراتی در بافت بینابینی، سلول‌های لیدیک، لوله‌های اسپرم‌ساز و سلول‌های دودمان منوی مشاهده نگردید (شکل ۶).

بحث

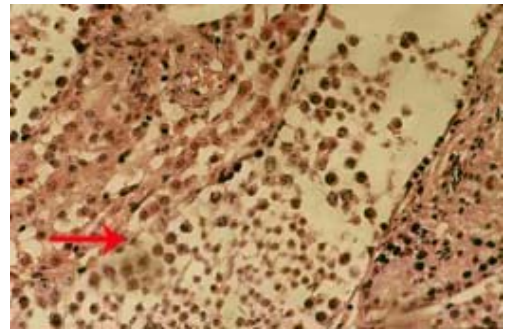
باتوجه به اهمیت ساختار تناسلی نر در امر باروری، مطالعه اثرات زیانبار هرویین‌های مورد مصرف در ایران بر بافت بیضه ضروری به نظر می‌رسد. نتایج حاصل از این مطالعه نشان داد که سلول‌های بینابینی که در بافت بین لوله‌های اسپرم‌ساز مشاهده می‌شوند در مقایسه گروه‌های تجربی با گروه‌های کنترل، سیتوپلاسم بی‌رنگ و کاهش گرانول‌های ترشحی را نشان می‌دهند، در صورتی که در گروه‌های شاهد این سلول‌ها درشت، سیتوپلاسم آنها صورتی، هسته مشخص و دارای گرانول‌های ترشحی بوده، که این تغییرات نشان‌دهنده اثر هرویین بر مهار ترشح هورمون آزادکننده هیپوتالاموس و در نتیجه مهار LH و بالاخره تغییر در سلول‌های بینابینی بافت بیضه می‌باشد.

تحقیقات دیگر نشان داده است که اوپیوئیدها می‌توانند از طریق تأثیر بر محور مغز-هیپوفیز-بیضه، اثرات خود را بر فعالیت‌های ترشحی بیضه اعمال کنند [۱۰]. به علاوه در پستانداران مختلف اوپیوئیدها می‌توانند موجب مهار ترشح هورمون آزادکننده مؤثر بر LH (LHRH) - که از هیپوتالاموس ترشح می‌شود - گردند و در نتیجه در عملکرد سلول‌های لیدیک، اختلال ایجاد نمایند [۱۱]. همچنین محققین نشان داده‌اند عواملی که موجب بازدارندگی هورمون‌های آزادکننده هیپوتالاموس شوند، می‌توانند موجب کاهش سطح هورمون‌های استروئیدی گنادها گردند [۱۲]. در این تحقیق نیز تغییراتی در بافت بینابینی که در فعالیت‌های ترشحی بیضه نقش دارند مشاهده گردید که می‌توانند تأییدی بر این مطلب باشد. در این رابطه نیز محققین نشان دادند که اوپیوئیدها می‌توانند بر روی ترشح هورمون‌های کورتیکوسترون و تستوسترون اثر بگذارند و میزان آنها را کاهش دهند [۷، ۸]. با توجه به مشاهده تغییرات در ساختار بافتی لوله‌های اسپرم‌ساز توسط هرویین مورد مصرف در ایران می‌توان گفت که شاید این ماده توانسته، با اثر بر بافت بیضه در عملکرد دستگاه تناسلی نر اختلال ایجاد نماید.



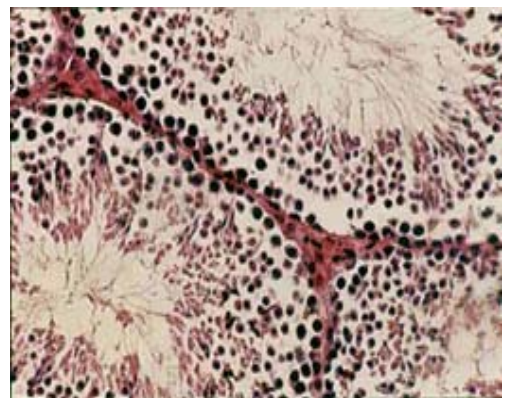
شکل ۴- بخشی از مقطع بافتی بیضه موش سوری نژاد Balb/c (گروه تجربی II)

در این تصویر افزایش فاصله بین بعضی از لوله‌های اسپرم ساز (پیکان آبی) و کاهش تراکم سلولی در اطراف بعضی از لوله اسپرم ساز (پیکان قرمز) قابل مشاهده است (۱۰۰×)



شکل ۵- بخشی از مقطع بافتی بیضه موش سوری نژاد Balb/c

در این تصویر دژنره شدن لوله اسپرم ساز (پیکان قرمز) قابل مشاهده است (۱۰۰×)



شکل ۶- بخشی از مقطع بافتی بیضه موش سوری نژاد Balb/c (گروه شاهد)

در این تصویر تغییری در بافت بینابینی، سلول‌های لیدیک، لوله اسپرم‌ساز و سلول‌های دودمان منوی قابل مشاهده نمی‌باشد.

The effect of heroin on histologic structure of testis in mouse

S. Fazelipour^{1*}
A. Shakour¹
Z. Tootian²

1- Department of Anatomy, School of Medicine, Azad University of Medical Sciences, Tehran, Iran

2- Department of Basic Sciences, School of Veterinary, Tehran University

ABSTRACT

Background: Heroin is a simple derivative of morphine that is the most used drug in Iran among opioids. Its harmful effects on body organs have been studied. Considering the important effects on the genital system and fertility, studying the effects of heroin on testes seems to be necessary.

Methods: In this study a total of 30 male mice (Balb/c) were selected and divided into 5 groups of control (Intact, sham I, sham II), experimental I and experimental II. After addiction of the experimental groups to heroin via intra peritoneal injection, the histological structures of testes were studied microscopically.

Results: Histological study of heroin on testes showed that the thickness of the basement membrane of the germinal epithelium and reduction in cell accumulation around some of the seminiferous tubules. Irregularity in spermatogonia, spermatocyte and spermatid, increased distance and degeneration in seminiferous tubules were observed. Increasing connective tissue between seminiferous tubules, decreased number of leydig cells, with a hypochromatic cytoplasm and reduction in their secretory granules, and congestion of testical tissue were also observed.

Conclusion: The results of this study show that heroin used in Iran can result in changes in the structure of testes. Consequently using heroin can influence the reproductive system.

Keywords: Heroin, mouse, histology, testis

* Department of anatomy, School of Medicine, Azad University of Medical Sciences. Tel: +98(21)22006661, Email: simin_fazelipour@yahoo.com

References

۱. قاضی ج ، بشیریان م ، جهانگیری ب. در ترجمه فارماکولوژی پزشکی گات، گات (مؤلف). تهران: مرکز نشر، ۱۹۹۲؛ ۱: ۳۴۴ - ۳۳۹.
۲. شادخواست م، طوطیان ز، فاضلی پور س، بکائی س. مطالعه تغییرات مرفولوژیکی شاخ رحم موش سوری وابسته مرفین در دوران قبل از بلوغ و طی بلوغ. مجله دانشکده پزشکی دانشگاه علوم پزشکی و خدمات بهداشتی - درمانی تهران. ۱۳۸۱؛ ۶: ۴۸۳ - ۴۷۵.
3. Ciociola AA, Gautieri RF. Evaluation of the teratogenicity of morphine sulfate via a miniature implantable pump. *J Pharm Sci* 1983; 27: 742-745.
4. Lakhman SS, Singh R, Kaur G. Morphine -induced inhibition of ovulation in normally cycling rats: Neural Site of Action. *Physiology Behav* 1998; 46: 467-471.
5. Fichtenberg DG. Study of experimental habituation of morphine. *ODCCP Bulletin on Narcotics*. 1951; P: 19-42.
6. Lal P, Rajeshwari Devi K. Effect of chronic naloxone and morphine treatments on testicular, body weight, and plumage pigmentation cycle of *lal munia*, *Esrilda amandava*. *Gen com endocrinol* 1997; 107: 2-11.
7. Yilmaz B, Konar V, Kutlu S, Sandal S, Gezen MR, Kelestimur H. Influence of chronic morphine exposure on serum LH, FSH, testosterone levels and body and testicular weights in the developing male rat. *Arch of Androl* 1999; 43: 189-196.
8. Budziszewska B, Leskiewicz M, Jaworska -Feil L, Lason W. The effect of N- nitro L- arginine methyl ester on morphine induced changes in the plasma corticosterone and testosterone Levels in mice. *Exp Clin Endocrinol Diabetes* 1999; 1: 75-79.
9. Homayoun H, Khavandgar S, Namiranian K, Dehpour AR. The effect of cyclosporine A on morphine tolerance and dependence :involvement of L- arginic/ nitric oxide pathway. *Eur J Pharmacol* 2002; 452: 67-75.
10. Dohler KD. The pre- and postnatal influence of hormones and neurotransmitters on sexual differentiation of the mammalian hypothalamus. *Int Rev Cyto* 1991; 131 : 157.
11. Kalra SP, Kalra PS. Neural regulation of luteinizing hormone secretion in the rat. *Endocrinol Rev* 1983; 4: 311-351.
12. Cicero TJ, Badger TM, Wilcox CE, Bell RD, Meyer ER. Morphine decreases luteinizing hormone by an action on the hypothalamic-pituitary axis. *J Pharmacol Ther* 1977; 203: 548-555.