

نتایج آرتروز انحرافات مادرزادی ستون فقرات، با و بدون وسیله گذاری بیمارستان سینا، ۸۱-۱۳۷۹

دکتر علی رهجو، دکتر میر مصطفی سادات، دکتر محمد جواد زهتاب
بیمارستان سینا دانشکده پزشکی، دانشگاه علوم پزشکی تهران

چکیده

مقدمه: هدف کلی از این مطالعه، تعیین نتایج و عوارض آرتروز انحرافات مادرزادی ستون فقرات، با و بدون وسیله گذاری در بیماران بستری در بخش ارتوپدی بیمارستان سینا، طی سال‌های ۸۱-۱۳۷۹ می‌باشد.

مواد و روشها: از بین بیماران مبتلا به انحرافات ستون فقرات، در صورت کشف آنومالی مهره‌ای، بیمار وارد مطالعه می‌شد. در مواردی که دفورمیتی پیشرفت کرده یا پتانسیل پیشرفت بالایی داشت یا در بدو مراجعه، دفورمیتی شدیدی مشاهده شد، کاندید عمل جراحی می‌گردید. پس از بستری، از بیمار، رادیوگرافی‌های کششی و خم شدن به عمل می‌آمد. در موارد اسکولیوز، اگر قوس دفورمیتی بیش از ۵۰-۴۵ درجه بوده و کمتر از ۵۰٪ انعطاف‌پذیری داشت و در موارد کیفوز، اگر سن بیمار بالای ۵ سال بوده و کیفوز بالای ۵۰ درجه داشت، تصمیم به عمل جراحی دو مرحله‌ای (ریلیز و فیوژن قدامی، همراه با فیوژن خلفی، با یا بدون وسیله گذاری) می‌شد. در غیر این صورت، صرفاً فیوژن خلفی \pm وسیله گذاری، صورت می‌گرفت. در مواردی که آنومالی در ستون فقرات لومبار تحتانی بوده و باعث انحراف ثابت ستون فقرات شده بود، تصمیم به رزکسیون مهره می‌شد. پس از جراحی بیمار بمدت حداقل ۶ ماه، مورد پیگیری قرار گرفته در انتهای ماه ششم، جهت رد سودو-آرتروز، اسکن استخوان انجام می‌شد. محاسبه زاویه دفورمیتی، مطابق روش Cobb صورت می‌گرفت.

یافته‌ها: از ۱۵ بیمار مورد مطالعه، ۷ مورد اسکولیوز، ۳ مورد کیفوز و یک مورد لوردوز توراسیک بوده است. در ۱۱ مورد، جراحی از نوع ریلیزو فیوژن قدامی + فیوژن خلفی، در ۳ مورد فیوژن خلفی به تنهایی و در یک مورد، رزکسیون مهره، بوده است. در ۱۲ بیمار، از وسیله گذاری استفاده شده که در ۷۵٪، همراه با اصلاح دفورمیتی و در ۲۵٪، بدون اصلاح بوده است. متوسط اصلاح در موارد کیفوز، ۱۴/۶٪، در موارد اسکولیوز، ۲۷٪ و در کیفواسکولیوز، ۲۸/۷٪ در جزء اسکولیوز و ۲۵/۷٪ در جزء کیفوز بوده است. آنومالی نخاعی، در دو بیمار (بصورت منگومیلوسل و دیگری بصورت دیاستوماتومیلی) وجود داشته است. آنومالی ادراری تناسلی، در دو بیمار (دوپلیکاسین سیستم ادراری و دیگری بصورت Single kidney) وجود داشته است

نتیجه‌گیری و توصیه‌ها: تشخیص و درمان زود رس انحرافات مادرزادی ستون فقرات، ریسک عوارض حین و بعد

مقدمه

انحرافات مادرزادی ستون فقرات، از جمله بیماری‌هایی هستند که از ابتدای زندگی بیمار، وجود داشته و با رشد طبیعی بیمار، در ۷۵٪ موارد، پیشرونده بوده (۱) و منجر به دفورمیتی‌های غیر قابل جبران و اطلاق در ستون فقرات و گاه نقائص عصبی شدید حسی، حرکتی و اسفنکتری می‌شوند. از این رو، تشخیص و درمان زودرس، از اصول اصلی درمان و پیشگیری از عوارض شدید بعدی خواهد بود. آنومالی مهره‌ای بطور کل، به سه دسته تقسیم می‌شود:

۱- Failure of formation

۲- Failure of segmentation

۳- Mixed (۱،۳)

هدف کلی در تمام جراحی‌های انحرافات ستون فقرات، بدست آوردن اصلاح در حد امکان و ایجاد آرتروز بین تمام مهره‌های درگیر در قوس دفورمیتی می‌باشد. بدون ایجاد آرتروز، حتی استفاده از بهترین وسایل، محکوم به شکست است. هدف اصلی در این متن، بررسی نتایج و عوارض آرتروز انحرافات مادرزادی ستون فقرات، با و بدون وسیله گذاری، در بیماران بستری در بخش ارتوپدی بیمارستان سینا، طی سالهای ۸۱-۱۳۷۹ می‌باشد.

اهداف فرعی این متن، تعیین توزیع سنی و جنسی بیماران، تعیین متوسط سن تشخیص و جراحی و فاصله بین این دو، توزیع انواع آنومالی‌های مهره‌ای و دفورمیتی ناشی از آنها، میزان اصلاح پذیری قبل از عمل و اصلاح بدست آمده بعد از عمل، تعیین میزان عوارض عصبی، عفونت، سودوآرتروز و آنومالی‌های مادرزادی همراه، تعیین متوسط زمان بستری تا ترخیص و فاصله بین اعمال جراحی دو مرحله‌ای می‌باشد.

شرط نیاز به جراحی در بیماران مبتلا به انحرافات

مادرزادی ستون فقرات، بدین شرح است:

۱- پیشرفت دفورمیتی در طی مراجعات متناوب

۲- وجود پاتولوژی‌ای که پیشرفت سریع دارد.

(مثل Cotralateral hemi V. + Unilateral Bar)

۳- وجود دفورمیتی شدید در مراجعه اولیه.

- درمانهای جراحی در موارد اسکولیوز مادرزادی، بدین شرح می‌باشند:

۱- فیوژن خلفی به تنهایی (۶،۷)

۲- فیوژن توام قدامی و خلفی

۳- همی‌ای فیزیودز توام قدامی و خلفی، در سمت تحدب دفورمیتی (۹،۱۰،۱۱،۱۲)

۴- رزکسیون قسمتی یا کل مهره مبتلا

در مواردی که قوس دفورمیتی خفیف باشد، (اکثراً در ستین پایین) روش جراحی ۱ یا ۳ اندیکاسیون دارد. در موارد شدید دفورمیتی، جراحی ۲ یا ۴، اندیکاسیون دارد. تمام این جراحی‌ها را می‌توان با یا بدون وسیله‌گذاری، انجام داد. بر اساس مطالعه آقای Hall و همکاران، در قوس‌های زیر ۴۰ درجه و بدون Trunkal imbalance، توصیه به فیوژن خلفی به تنهایی می‌شود. در مواردی که جثه بیمار کوچک بوده یا دفورمیتی تا گردن ادامه داشته باشد، بهتر است از وسیله‌گذاری استفاده نشود (۶).

بر اساس مطالعه آقای Winter جهت کاهش احتمال پدیده Crankshaft باید پهنای توده فیوژن زیاد باشد (۷).

اندیکاسیون‌های جراحی فیوژن توام قدامی و خلفی، بدین شرح است:

۱- اصلاح دفورمیتی در پلان ساژیتال

۲- افزایش اصلاح پذیری اسکولیوز

۳- از بین بردن فیز قدامی مهره و کاهش ریسک پدیده Crankshaft

۴- وجود قوسی که احتمال پیشرفت، زیاد است مثل همی‌ورتربرادر یک سمت و Bar در سمت مقابل (۸)

در مواردی که آنومالی مهره‌ای، منجر به Fixed lateral translation تنه شده باشد، توصیه به رزکسیون مهره می‌شود. در گذشته، این روش جراحی، صرفاً جهت آنومالی‌های مهره‌ای در حد L3 به پائین توصیه می‌شد. امروزه با پیشرفت تکنیک و وسایل جراحی، میتوان این

- وجود فضای بزرگ دیسک در ناحیه قدامی قسمتی که فیوژن شده است
- استفاده از اسکن استخوان

***Inclusion criteria:** وجود آنومالی مهره‌ای در رادیوگرافی ساده ستون فقرات

***Exclusion Criteria:** عدم وجود آنومالی مهره‌ای در X-Ray یا انجام عمل جراحی روس ستون فقرات پس از بستری کردن بیمار، معاینه کامل بعمل آورده، نقائص عصبی احتمالی در اندام تحتانی و رفلکس پوستی - شکمی را بررسی می‌کنیم. جهت بررسی آنومالی احتمالی سیستم ادراری - تناسلی - قلب و ضایعات داخل نخاعی، غربالگری لازم را انجام می‌دهیم. بر اساس رادیوگرافی ساده که در حالت ایستاده تهیه شده، زاویه دفورمیتی را با روش Cob محاسبه می‌کنیم.

بر اساس رادیوگرافی‌های tional و Bending، پروتکل جراحی ذیل را به اجرا می‌گذاریم:

در موارد اسکولیوز، اگر قوس دفورمیتی، بیش از ۵۰-۴۵ درجه بوده و در رادیوگرافی‌های تک‌میلی، میزان انعطاف پذیری، کمتر از ۵۰٪ بوده و در موارد کیفوز، اگر قوس دفورمیتی، بیش از ۵۰ درجه باشد، تصمیم به عمل جراحی دو مرحله‌ای (رلیزوفیوژن قدامی، همراه با فیوژن خلفی) می‌شد (شکل‌های ۱ تا ۴ و ۹ تا ۱۲). در غیر اینصورت، صرفاً از فیوژن خلفی استفاده به عمل می‌آمد. در مواردی که آنومالی در ستون فقرات لومبار تحتانی بوده و باعث انحراف ثابت ستون فقرات شده بود، تصمیم به رزکسیون مهره می‌شد (شکل‌های ۵ تا ۸). تمام روش‌های فوق را می‌توان با یا بدون وسیله‌گذاری انجام داد. در مواردی که جثه بیمار، بسیار کوچک بوده یا دفورمیتی در ناحیه سرویکال یا سرویکوتوراسیک باشد، توصیه به وسیله‌گذاری نمی‌شود. تمام جراحی‌های دو مرحله‌ای، طی دو نوبت بیهوشی جداگانه و با فاصله‌گذاری بین دو مرحله، انجام شده است. پس از فیوژن خلفی، رادیوگرافی تهیه کرده و میزان اصلاح دفورمیتی، محاسبه می‌شد. همیشه بعد از ترخیص، جهت حفاظت خارجی، به بیمار بريس یا گچ تنه داده می‌شد.

جراحی را بصورت یک مرحله‌ای و از طریق اپروچ خلفی و در هر سطح از ستون فقرات (بجز گردن) انجام داد (۱۳، ۱۴). انواع روشهای جراحی در کیفوز مادرزادی، بدین شرح است:

۱- در مواردی که درمان زودرس صورت گرفته (سن بیمار کمتر از ۵ سال باشد) و دفورمیتی خفیف باشد (کیفوز کمتر از ۵۵ درجه) توصیه به فیوژن خلفی به تنهایی، همراه با گچ‌گیری می‌شود (۱۵، ۱۶، ۱۷).

۲- در مواردیکه کیفوز بالای ۵۵ درجه است، توصیه به فیوژن توام قدامی و خلفی همراه با وسیله‌گذاری (در صورت امکان) می‌شود (۱۵، ۱۶، ۱۸).

۳- در مواردی که بیمار دارای علائم فشار روی نخاع است. لازم است که بعد از دکمپرسیون قدامی، فیوژن توام قدامی و خلفی، همراه با وسیله‌گذاری، صورت گیرد. با وسیله‌گذاری، ریسک سودآرتروز به میزان واضحی کاهش می‌یابد (۱۹).

مواد و روشها

بتغییرهای مورد بررسی، به شرح ذیل می‌باشند:

۱- عوارض عصبی: بصورت minor (کاهش رفلکس عصبی یا پارستزی) یا major (اختلال حسی یا حرکتی شدید یا اسفتکتتری) می‌باشد.

۲- عفونت زخم: بصورت زودرس (ظاهر عفونی زخم، ظرف ۲-۵ روز بعد از عمل) یا دیررس (ظاهر طبیعی زخم + تب + ESR بالا) می‌باشد.

۳- میزان اصلاح دفورمیتی: بر اساس فرمول:

$100 \times \frac{\text{درجه دفورمیتی بعد از جراحی}}{\text{درجه دفورمیتی قبل از جراحی}}$

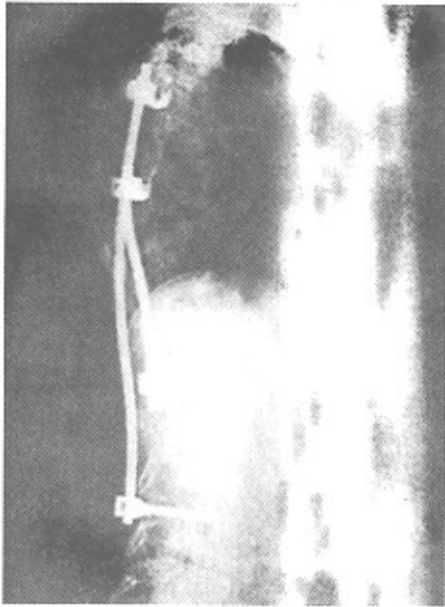
محاسبه می‌شود.

تشخیص سود و آرتروز بر اساس شواهد ذیل:

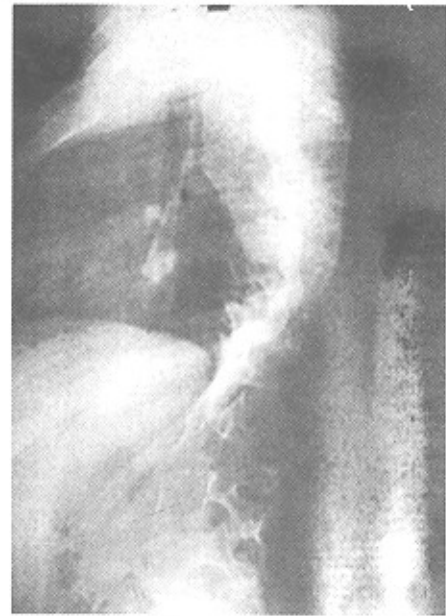
- کاهش میزان اصلاح در رادیوگرافی‌های سریال بعد از عمل

- درد

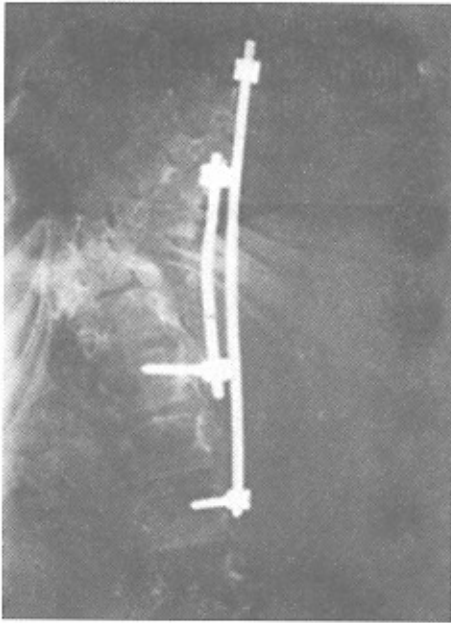
- شکستگی در وسیله کارگذاری شده



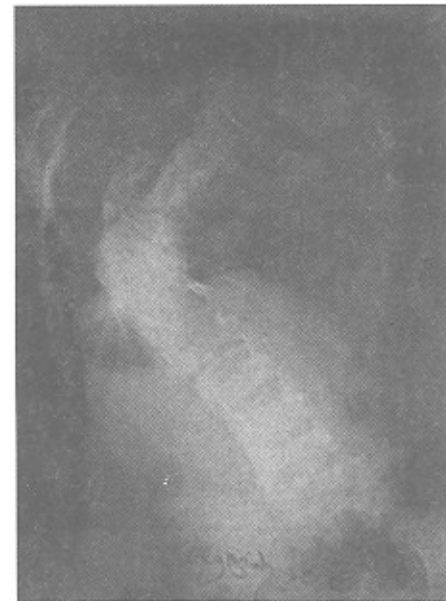شکل ۳



شکل ۱



شکل ۴

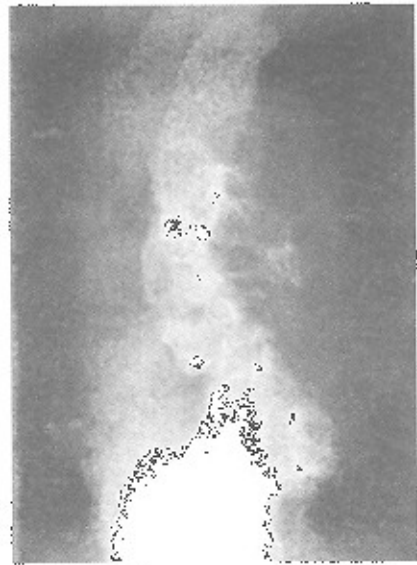


شکل ۲

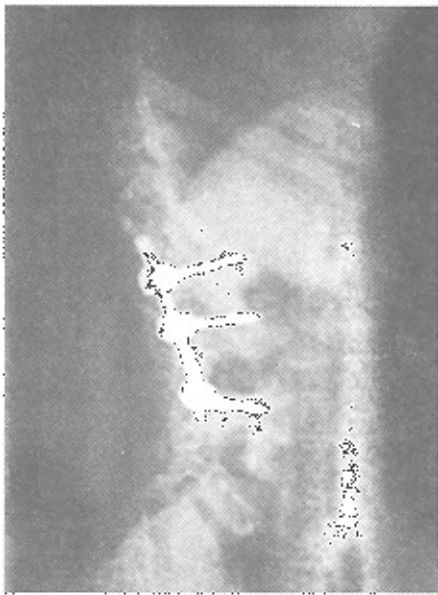شکل ۱ تا ۴: تصاویر قبل و بعد از عمل جراحی بیمار مبتلا به اسکولیوز مادرزادی که در دو مرحله (ریلیز قدامی + فیوژن و وسیله‌گذاری خلقی) قرار گرفته است.

(خصوصاً اولین رادیوگرافی بعد از عمل) مقایسه می‌شد. در انتهای ماه ششم، جهت بررسی سود و آرتروز، اسکن استخوان انجام می‌شد.

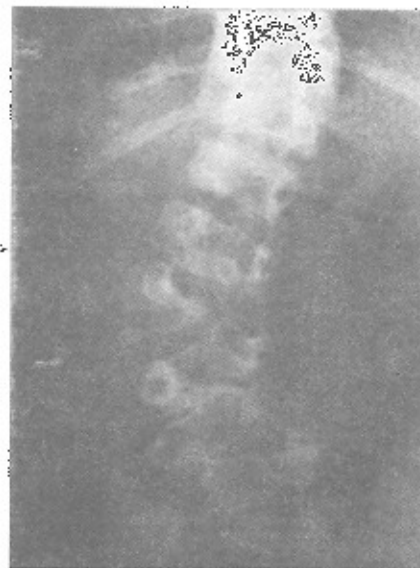حداقل مدت پیگیری بعد از عمل، ۶ ماه بوده و هر دو ماه یکبار، بیمار ویزیت می‌شد. در هر ویزیت، ظاهر زخم بررسی شده و رادیوگرافی کنترل تهیه کرده و با رادیوگرافی‌های قبلی



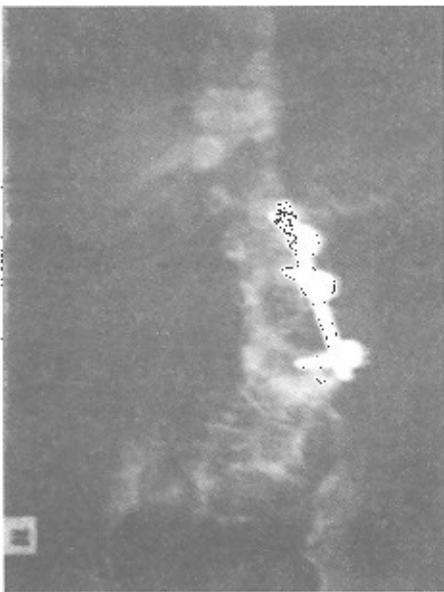
شکل ۵



شکل ۷



شکل ۶

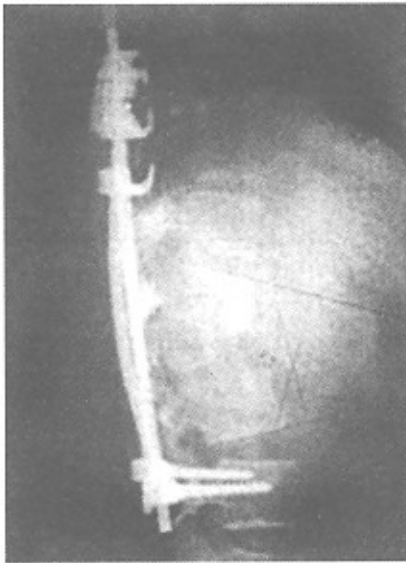


شکل ۸

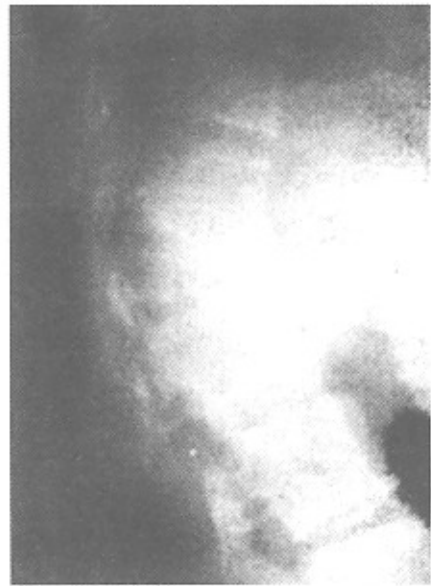شکل ۵ تا ۸: تصاویر قبل و بعد از عمل جراحی بیمار مبتلا به اسکولیوز مادرزادی که در دو مرحله (رزکسیون مهره + فیوژن و وسیله گذاری خلفی) قرار گرفته است.

فاصله بستری تا ترخیص، ۳۱ روز، متوسط بین جراحی مرحله اول و دوم، ۱۳ روز، متوسط فاصله آخرین جراحی تا ترخیص، ۱۶/۹ روز بوده است. نوع عمل جراحی انجام شده

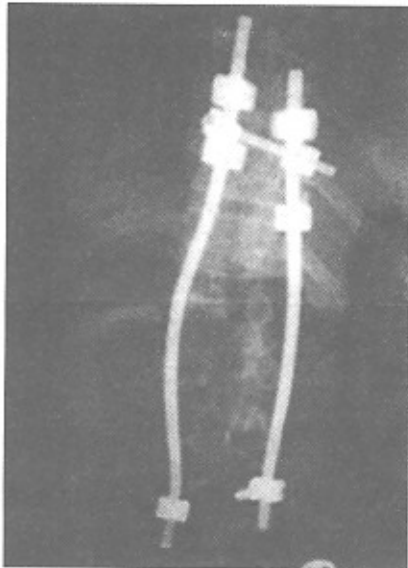
متوسط زمان پیگیری بعد از عمل، ۱۳/۵ ماه بوده است. متوسط سن تشخیص، ۵/۵ سال و متوسط سن جراحی، ۱۴/۶ سال (متوسط فاصله بین ایندو، ۹ سال بوده است) متوسط



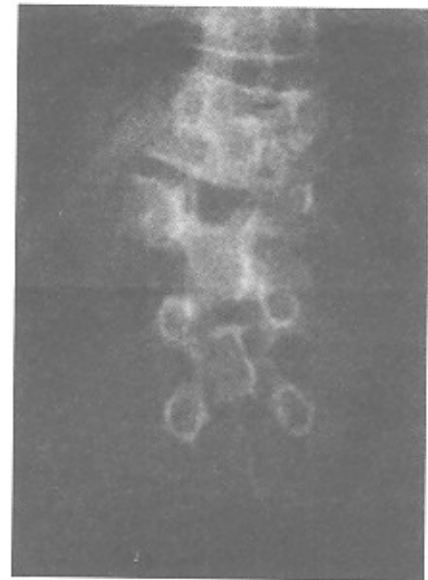
شکل ۱۱



شکل ۹



شکل ۱۲



شکل ۱۰

شکل ۹ تا ۱۲: تصاویر قبل و بعد از عمل جراحی بیمار مبتلا کیفوز مادرزادی که در دو مرحله (ریلیز و رزکسیون قدامی مهره + فیوژن و وسیله‌گذاری خلفی) قرار گرفته است.

همراه با اصلاح درد فورمیتی و در ۳ مورد، بصورت همراه با اصلاح در دو فورمیتی و در ۳ مورد، بصورت Int.Splint بوده است. متوسط اصلاح در موارد اسکولیوز، ۲۷٪، در موارد کیفوز، ۱۴/۶٪ و در موارد کیفواسکولیوز، ۲۸/۷٪ در جزء اسکولیوز و ۲۵/۷٪ در جزء کیفوز بوده

در ۳ مورد، بصورت فیوژن خلفی به تنهایی، در ۱۱ مورد، بصورت ریلیز و فیوژن قدامی + فیوژن خلفی و در یک مورد، بصورت رزکسیون مهره بوده است. بطور کلی، در ۱۲ مورد از وسیله‌گذاری استفاده شد که در ۷۵٪ (۹ مورد)

همراه وسیله‌گذاری و ریسک عوارض بالا می‌باشد. در این مطالعه در ۳ بیمار از وسیله‌گذاری استفاده نشد که در یکی، بعلت سن کم بیمار (۵ ماهه)، در دیگری، بعلت دفورمیتی ناحیه سرویکال و در سومی، بعلت وجود لوردوز توراسیک بوده است که در هر سه مورد، صرفاً فیوژن خلفی با گچ‌گیری انجام شده است. از این نظر، مطالعه ما، شباهت زیادی به مطالعه آقای Hall داشته است که در آن اندپکاسیونهای فیوژن خلفی، بدون وسیله‌گذاری، مشابه این مطالعه بوده است (۶).

در ۱۲ بیمار از وسیله‌گذاری استفاده شد که در ۷۵٪ موارد همراه با اصلاح قوس دفورمیتی بوده است. متوسط اصلاح اسکولیوز در مطالعه آقای Hall (۶)، ۳۵٪ و در مطالعه آقای Leatherman (۲۰)، ۴۷٪ و در مطالعه ما، ۲۷٪ بوده است، به نظر، علت این تفاوت، شدیدتر بودن قوس دفورمیتی در بیماران این مطالعه (متوسط قوس اسکولیوز ۸۳ درجه بوده است) و بالا بودن سن جراحی در این بیماران می‌باشد. در مواردی که جراحی پس از اتمام سن رشد انجام می‌شود، میزان اصلاح بدست آمده، بعد از عمل، هیچ فرقی نکرده و بهتر نخواهد شد. امروزه، امکان رزکسیون همی‌ورتبرا در تمام سطوح (بجز فقرات گردنی) امکان‌پذیر بوده و عوارض کمی دارد و لازم است که جراحان با این تکنیک جراحی، آشنایی بیشتری پیدا کنند. احتمالاً علت گرمی در یک پای دو بیمار، صدمه به زنجیره سمپاتیک در اپروچ رتروپرتوتون می‌باشد که لازم است در طی این اپروچ، دقت بیشتری در حفظ این شبکه بعمل آید.

انجام اسکن استخوانی در انتهای ماه ششم پیگیری بعد از عمل، جهت بررسی سودوآرتروز، مفید نبوده است. شاید لازم است که این اقدام، در زمان دیرتری انجام گرفته و یا از روش‌های دیگری استفاده شود. از آنجائیکه تشخیص و درمان زودرس این بیماران، نیاز به اعمال جراحی با ریسک بالا و هزینه‌های زیاد را مرتفع می‌سازد، پس لازم است که با سیستم غربالگری صحیح، تشخیص و درمان این بیماران، در سنین پائین که دفورمیتی هنوز شدید نشده است، صورت گیرد. این امر مستلزم حمایت مالی و علمی سیستم درمانی دولتی می‌باشد.

است. در دو بیمار، آنومالی داخلی نخاعی وجود داشت که در یک مورد، بصورت میلومننگوسل و در مورد دیگر، بصورت دیاستوماتومیلی بود که ابتدا تحت عمل جراحی اعصاب قرار گرفته و سپس جراحی اصلاحی ارتوپدی، صورت گرفت. در دو بیمار آنومالی سیستم ادراری تناسلی وجود داشت که در یک مورد، بصورت دوپلیکاسیون سیستم ادراری چپ و در دیگری، بصورت Single kidney بود. در هیچ مورد، بعد از عمل، نقص عصبی و سودوآرتروز وجود نداشت که یکی از فاکتورهای ارزیابی مؤثر بودن درمانهای انجام شده است. در دو بیمار که جهت ریلیز قدامی، تحت اپروچ رترو پرتوتون قرار گرفته بودند، از احساس گرمی درپای همان سمت، شکایت داشتند. در یک بیمار، عفونت کلبسیلابی در محل اپروچ خلفی رخ داد که مجبور به اکسپلور مجدد زخم، دبیریدمان، تخلیه گرافت‌های استخوانی و باز گذاشتن زخم شدیم. در یک مورد کیفوز، متعاقب پیچ گذاری از خلف، افت شدید فشار خون ایجاد شد که با بررسی‌های جراحی، معلوم شد که پارگی نسبی در ورید فرعی کلیوی چپ وجود داشته که سریعاً تحت ترمیم قرار گرفت.

بحث

امروزه Spinal instrumentation که به میزان وسیعی در درمان اسکولیوزهای ایدیوپاتیک و پارالتیک استفاده می‌شود، امکان اصلاح بیشتر، راه‌اندازی زودتر و موثرتر بیمار و کاهش سودو آرتروز را می‌دهد. مصرف این وسایل در انحرافات مادرزادی ستون فقرات، باید با احتیاط صورت گیرد. چون اصلاح زیاد دفورمیتی، منجر به بروز علائم عصبی ماژور در اندام تحتانی خواهد شد.

امروزه در اکثر کشورهای پیشرفته بعلت وجود سیستم غربالگری صحیح در سنین پائین، اکثر آنومالی‌های ستون فقرات، سریعتر تشخیص داده و جراحی کرده، با این کار، جراحی‌های ساده‌تر با ریسک کمتر، امکان‌پذیر خواهد بود. متأسفانه در کشور ما، اکثر بیماران، بعلت عدم آگاهی و فقر مالی، در سنین بالا مراجعه کرده که مبتلا به قوس‌های شدید دفورمیتی بوده و نیازمند اعمال جراحی چند مرحله‌ای، به

منابع

1. Mc Master MJ, Ohtuska K. The natural history of congenital scoliosis. A study of two hundred and fifty-one patients. *J Bone Joint Surg Am* 1989; 64: 1128.
2. Mc Master, Singh H. Natural history of congenital kyphosis and kyphoscoliosis. A study of one hundred and twelve patients. *J Bone Joint Surg Am* 1999; 81: 1367.
3. Mac Ewant GD, Winter RB, Hardly JH. Evaluation of kidney anomalies in congenital scoliosis. *J Bone Joint Surg* 1972 54-A: 1341.
4. Winter RB, Haven JJ, Moe JH, et al. Diastematomyelia and congenital spine deformities. *J Bone Joint Surg* 1974; 56-A: 27.
5. Winter RB, Moe JH. Orthotics for spinal deformity. *Clin Orthop* 1974; Vol. 72.
6. John E, Hall William A, Herndon Charles R, Levine. Surgical treatment of congenital scoliosis, with or without instrumentation. *J Bone Joint Surg Am* 1981; 63: 608.
7. Winter RB, Moe JH. The result of spinal arthrodesis for congenital spine deformity in patients younger than five years old. *J Bone Joint Surg Am* 1982; 64: 419.
8. Mc Master MJ, David CV. Hemivertebra as a cause of scoliosis. A study of 104 patients. *J Bone Joint Surg Br* 1986; 68: 588.
9. Roaf R. the treatment of progressive scoliosis by unilateral growth arrest. *J Bone Joint Surg* 1963; 45-B: 637.
10. Winter RB, Convex Ant and Post. Hemiarthrodesis and epiphysiodesis in young children with progressive congenital scoliosis. *J Pediatr Orthop* 1981; 1: 361.
11. Andrew T, Piggott H. Growth arrest for progressive scoliosis: combined ant and post. Fusion of the convexity. *J Bone Joint Surg* 1985; 67-B: 193.
12. David S Bradford. Partial epiphyseal arrest and supplemental fixation for progressive correction of congenital spine deformity. *J Bone Joint Surg* 1982; 64-A: 610.
13. Yasuhiro Shono, Kuniyoshi Abumi, Kiyoshi Kaneda. One stage post. Instrumentation. *Spine* 2001; 26: 752.
14. Michael Ruf, Jurgen Harms. Hemivertebra resection by a post. Approach. *Spine* 2002; 27: 1116.
15. Winter RB. Congenital kyphosis. *Clin Orthop* 1977; 128: 26.
16. Winter RB, Moe JH, Wang JF. Congenital Kyphosis: its natural history and treatment as observed in a study of one hundred and thirty patients. *J Bone Joint Surg* 1973; 55-A: 223.
17. Guille JT, Forlin E, Bowen JR. Congenital Kyphosis. *Orthop Rev* 1993; 22: 235.
18. Montgomery SP, Hall JE. Congenital kyphosis *Spine* 1982; 7: 360.
19. Young JO Kim, Norman Y, Otsuka John M, Flynn Jhon E, Hall Jhon B, Emans, Timothy Itesko. Surgical treatment of congenital kyphosis. *Spine* 2001; 26: 2251.
20. Leatherman KD, Dikson RA. Two stage corrective surgery for congenital deformities of the spine. *J Bone Joint Surg Br* 1979; 61: 324.