

نتایج درمان جراحی بیماران سین داکتیلی

بیمارستان امام، ۸۱-۱۳۷۲

دکتر محمود فرزاد (دانشیار)، دکتر مهدی اسلامی (دستیار تخصصی)، دکتر مرتضوی
بخش ارتوپدی، بیمارستان امام خمینی، دانشگاه علوم پزشکی تهران

چکیده

مقدمه: سین داکتیلی (syndactyly) یا انگشتان پره دار (webbed fingers) به همراه پلی داکتیلی از شایع ترین آنومالی های مادرزادی است. با وجود تاریخچه نسبتاً طولانی ترمیم جراحی سین داکتیلی، هنوز هم درمان ترمیمی سین داکتیلی دشواری های خاص خود را دارد.

مواد و روشها: با هدف بررسی نتایج درمان جراحی سین داکتیلی دست در طی یک دوره ده ساله، ۷۷ بیمار (۴۰ پسر و ۳۷ دختر) مبتلا به سین داکتیلی (میانگین سنی $5/8 \pm 4/3$ سال بهنگام عمل) را که با متدهای استاندارد جراحی در بیمارستان امام خمینی (ره) تحت درمان ترمیمی قرار گرفته اند، از حیث نتایج زیبایی، حس و عملکرد و میزان بروز عوارض با انجام پیگیری های پس از عمل مطالعه کرده ایم.

یافته ها: در ۷۱ مورد (۹۲/۲٪) سین داکتیلی از نوع ساده یا simple بود در حالی که در ۲ (۲/۶٪) و ۴ مورد (۵/۲٪) به ترتیب سین داکتیلی از نوع mixed و complex بود. در ۴۵ بیمار (۵۸/۴٪) ترمیم بدون استفاده از گرافت پوستی انجام شده بود. نتیجه اعمال جراحی با انجام پیگیری های پس از عمل (با میانگین $4/6 \pm 2/1$ سال) در ۸۱/۸٪ خوب، در ۱۳٪ متوسط و تنها در ۵/۲٪ ضعیف بود. از حیث عوارض، بیشترین فراوانی مربوط به web migration بود (۹/۱٪) و بدنبال آن scar contracture (۷/۸٪)، عفونت (۵/۲٪)، نکروز (۳/۹٪) و در ۲ مورد (۲/۶٪) هم آنگولار دفرمیتی دیده شد.

نتیجه گیری و توصیه ها: ما در این مطالعه نشان دادیم که انجام روش های جراحی ترمیمی جهت ترمیم سین داکتیلی طی ده سال اخیر در بیمارستان امام خمینی (ره) و با استفاده از تکنیک های جراحی مرسوم صورت پذیرفته، نتایج خوبی را به همراه داشته است.

مقدمه

سین‌داکتیلی (syndactyly) یا انگشتان پره‌دار (webbed fingers) همراه پلی‌داکتیلی از شایع‌ترین آنومالی‌های مادرزادی است (۱،۲،۳). این اختلال ناشی از نقص جدا شدن (separation) یا همان differentiation انگشتان در جریان نمو رویانی است (۴). توصیف و تشریح درمان سین‌داکتیلی از قرن ۱۹ وارد متون پزشکی شد ولی بدلیل اختلاف نظر در تاریخ این اختلال، مشخص نیست که چه کس و کدام جراح برای اولین بار این آنومالی را درمان کرده است. با وجود تاریخچه نسبتاً طولانی ترمیم جراحی سین‌داکتیلی، هنوز هم درمان ترمیمی سین‌داکتیلی دشواری‌های خاص خود را دارد و اکثر صاحب‌نظران معتقدند که یک روش جراحی منفرد حتی برای سین‌داکتیلی و آنومالی‌های مشابه قابل استاندارد شدن نیست (۱،۲). روش مرسوم که امروزه جهت درمان و مراقبت از این بیماران وجود دارد حاصل تلاش بسیاری از جراحان پیشین است (۵،۶،۷،۸،۹،۱۰،۱۱). با درمان‌های مدرن و مناسب امروز، بشرط انجام دقیق عمل جراحی و توجه به جزئیات کار، نتایج اصلاح این آنومالی اغلب خوب بوده و نیاز به revision (عمل مجدد) بندرت ایجاد می‌شود (۱).

با توجه به فراوانی نسبی آنومالی‌های دست و مشکلات اجتماعی ناشی از آن از سویی و فقدان مطالعات جامع در خصوص این آنومالی در کشور ما، در این مطالعه به بررسی و نتایج عمل جراحی ترمیمی (از حیث function، sensation، cosmetic و complication) در بیماران مبتلا به سین‌داکتیلی مراجعه کننده به مجتمع بیمارستانی امام خمینی (ره) در فاصله سال‌های ۱۳۷۲ تا ۱۳۸۲ پرداخته و همزمان ویژگی‌های این اختلال و خصوصیات دموگرافیک آن را مورد ارزیابی قرار داده‌ایم.

مواد و روش‌ها

در قالب یک مطالعه case series با رویکرد گذشته‌نگر، پس از انتخاب پرونده کلیه بیماران سین‌داکتیلی عمل شده در فاصله سال‌های ۱۳۷۱ تا ۱۳۸۲ از بایگانی مجتمع بیمارستانی امام خمینی، اطلاعات مربوطه با هدف ارزیابی خصوصیات بالینی و نتایج و پیامد اعمال جراحی ترمیمی به روش پرونده‌خوانی اخذ کرده و در برگه‌های پرسشنامه وارد نمودیم. جهت بررسی outcome و کسب اطلاعات لازم دیگر چهار فاکتور function، cosmetic، sensation و complication را در نظر گرفته‌ایم. براساس آدرس و شماره تلفن موجود در پرونده، بیماران بطور دوره‌ای به درمانگاه ارتوپدی دعوت شده ارزیابی مورد نظر به شرح ذیل و زیر نظر استاد مشاور انجام شده است. در مورد function، توانایی بیمار در انجام چهار عمل opposition، grasp، writing و pinch بررسی شده امتیاز داده شده به طوری که برای دارا بودن هر یک از توانایی‌های ذکر شده یک امتیاز مثبت برای بیمار در نظر گرفته شده است. در قسمت range of motion بیماران مورد مطالعه را با مقادیر نرمال حرکت مفاصل مربوطه مقایسه و براساس درصد بدست آمده نسبت به وضعیت نرمال از یک تا چهار امتیاز تعلق گرفته است. (۲۵-۰ درصد یک امتیاز، ۵۰-۲۵ درصد ۲ امتیاز، ۷۵-۵۰ درصد ۳ امتیاز و بیشتر از ۷۵ درصد ۴ امتیاز). با توجه به میزان اظهار رضایت والدین یا خود بیماران از بهبود کارایی دست در انجام کارهایی نظیر در دست گرفتن اشیا، اسباب‌بازی و انجام امور شخصی مثل شانه زدن موها، بین صفر تا ۲ امتیاز دیگر به بیمار داده شده که در مجموع در بهترین حالت ۱۰ امتیاز و در بدترین حالت صفر امتیاز شده که امتیاز کمتر یا مساوی ۳ به عنوان ضعیف، امتیاز بیشتر از ۳ تا ۷ بعنوان متوسط و امتیاز بیشتر از ۷ بعنوان مطلوب در نظر گرفته و در جدول ثبت شده است. از نظر cosmetic از دست ۲۰ بیمار که به طور تصادفی انتخاب شده‌اند در ابتدا

یافته‌ها

در مطالعه حاضر، در مجموع تعداد ۷۷ بیمار با سین‌داکتیلی دست مورد بررسی قرار گرفتند (جدول شماره ۱) که میانگین سنی نمونه مورد مطالعه $5/8 \pm 4/3$ سال بود و در حالیکه میانه سنی ۵ سال بود دامنه تغییرات سن (بهنگام عمل جراحی) در این بیماران از ۹ ماه تا ۲۶ سال متغیر بود. از این تعداد بیمار مورد مطالعه ۴۰ بیمار مذکر ($51/9\%$) و ۳۷ بیمار مؤنث بودند ($48/1\%$). سابقه فامیلی مثبت در ۶ مورد ($7/8\%$) ثبت شده بود که بجز یک مورد همگی مربوط به سین‌داکتیلی دست در پدر (یک مورد پدر بزرگ) بیماران می‌شد و در یک مورد هم سابقه سین‌داکتیلی پا در پدر گزارش شده بود. در خصوص یافته‌های مثبت دوران حاملگی مادران، از پرونده‌های مطالعه شده اطلاعات خاصی را نتوانستیم راجع به سابقه دریافت اشعه، تروما و مصرف دارو اخذ کنیم، اما میانگین سن مادران بهنگام تولد بیماران در نمونه حاضر $25/6 \pm 8/3$ سال بود و وضعیت پاریته مادران نیز در جدول شماره ۱ نمایش داده شده است و همانگونه که ملاحظه می‌شود بیشترین فراوانی در پاریته ۱ بود ($54/5\%$).

اکثریت بیماران مورد مطالعه علاوه بر سین‌داکتیلی حداقل یک آنومالی مادرزادی دیگر نیز داشتند (۵۲ مورد، $67/5\%$). بیشترین فراوانی مربوط به سین‌داکتیلی پا (۱۲ مورد $15/6\%$) بود و سایر آنومالی‌ها بترتیب نزولی عبارت بودند از: پلی‌داکتیلی در دست (۱۱ مورد $14/3\%$ ، پلی‌داکتیلی پا (۸ مورد $10/4\%$ ، Bifid Finger چه در دست، شست و در پا (۷ مورد $9/1\%$ ، Constriction Band Syndrome و سندرم پولند و Typical Cleft Hand (هر کدام در ۵ مورد $6/5\%$ ، همانژیوم اندام (۴ مورد $5/2\%$ ، Ulnar Club Hand، سندرم آپرت، براکی‌داکتیلی انگشتان دست، Delta phalanx (هر کدام در ۳ مورد $3/9\%$ ، metatarsal defect، phalanx defect، transverse deficiency و سندرم کارپتر (هر کدام در ۲ مورد، $2/6\%$) و بالاخره

عکسی تهیه و این عکس‌ها با نظر استاد مشاور از ۱ تا ۲۰ نمره گذاری شده و در نهایت ۵ عکس بعنوان عکس‌های مرجع جهت مقایسه دست بقیه بیماران و دادن امتیاز انتخاب شده اند. امتیاز بدست آمده برای هر بیمار در جدول درج و در نتیجه گیری مورد استفاده قرار گرفته و در مجموع ۱۰ امتیاز در نظر گرفته شده و امتیازات کمتر یا مساوی ۳ بعنوان نامطلوب، امتیاز بیشتر از ۳ تا مساوی ۷ متوسط و امتیاز بیشتر از ۷ به عنوان مطلوب در نظر گرفته شدند. از نظر حس معاینه حس انگشت مبتلا که جراحی شده زیر نظر استاد مشاور با تکنیک‌های مربوطه انجام و براساس وجود یا عدم وجود حس امتیاز ۱ یا صفر داده شد. در مرحله بعد و در افراد با سن مناسب تست Tow-point discrimination انجام و برحسب مقادیر بدست آمده امتیاز داده شده مقادیر ۵-۲ میلی‌متر ۳ امتیاز، مقادیر بین $5-7/5$ میلی‌متر ۲ امتیاز و مقادیر $7/5$ به بالا ۱ امتیاز داشت. با ترکیب پیامد اعمال جراحی از حیث زیبایی، حس و عملکرد، در نهایت پیامد کلی این اعمال نیز در سه محدوده خوب، متوسط و ضعیف ارزیابی شدند. و بالاخره در مورد عوارض فاکتورهای چسبندگی مجدد و web migration، نکروز و defect پوست و عفونت بررسی شده‌اند.

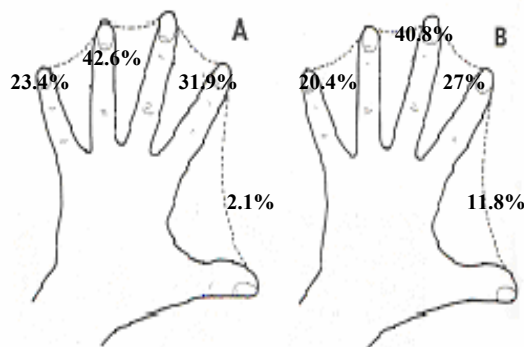
بدلیل ماهیت گذشته‌نگر این طرح و از آنجا که تمامی مداخلات انجام شده در گذشته بر روی بیماران توجیه علمی و درمانی داشته است و چون مداخله جدیدی بر روی این بیماران در این طرح صورت نگرفته است، این مطالعه فاقد محدودیت‌های اخلاقی بوده است.

داده‌های این مطالعه را پس از وارد کردن به برنامه آماری SPSS، مطابق با اهداف مطالعه تجزیه و تحلیل نموده و با استفاده از پارامترهای مناسب آماری، جداول و نمودارها توصیف نموده‌ایم. این مطالعه که یک مطالعه توصیفی بوده است و اهداف تحلیلی و مقایسه‌ای را مد نظر نداشته است، با این حال در موارد خاص جهت مقایسه و بررسی معنی دار بودن اختلاف میانگین‌ها و نسبت‌ها در گروه‌های مستقل از آزمون‌های مناسب آماری (t test و χ^2 بترتیب) با خطای نوع اول $0/05$ سود بردیم.

مجموع ۷۷ بیمار، تعداد ۱۰۹ دست مبتلا به سین داکتیلی بود که در مجموع ۱۵۲ وب را شامل می شد، همانگونه که ملاحظه می شود در کل موارد وب سوم (۶۲) و بدنال آن وب دوم (۴۱)، چهارم (۳۱) و اول (۱۸) شایع ترین مکان های درگیری بودند و این در حالی است که همین ترتیب در مورد سین داکتیلی Single نیز وجود داشت: وب سوم در ۲۰ مورد، وب دوم در ۱۵ مورد، وب چهارم در ۱۱ و وب اول در یک مورد.

جدول شماره ۲- خصوصیات و انواع تقسیم بندی

سین داکتیلی در بیماران مورد مطالعه	
Syndactyly	
Syndactyly	
Single	۴۷ (٪۶۱)
multiple	۳۰ (٪۳۹)
Syndactyly	
Unilateral	۴۵ (٪۵۸/۴)
Bilateral	۳۲ (٪۴۱/۶)
Syndactyly	
Complete	۵۹ (٪۷۶/۶)
Incomplete	۱۲ (٪۱۵/۴)
Mixed	۶ (٪۷/۸)
Syndactyly	
Simple	۷۱ (٪۶۲/۲)
Complex	۲ (٪۲/۶)
Mixed	۴ (٪۵/۲)



شکل ۱: شیوع درگیری وب در بیماران مطالعه شده

A: Single Type B: Total (Single + Multiple)

Club foot clinodactyly و fibular agenesis (هر کدام یک مورد ۱/۳٪).

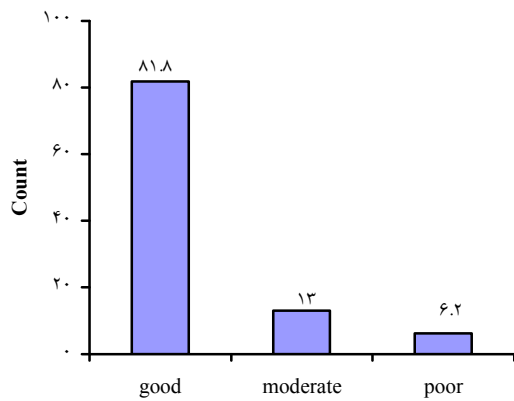
جدول شماره ۱- مشخصات عمومی بیماران مراجعه کننده مبتلا

به سین داکتیلی از سال ۱۳۷۲ تا ۱۳۸۱

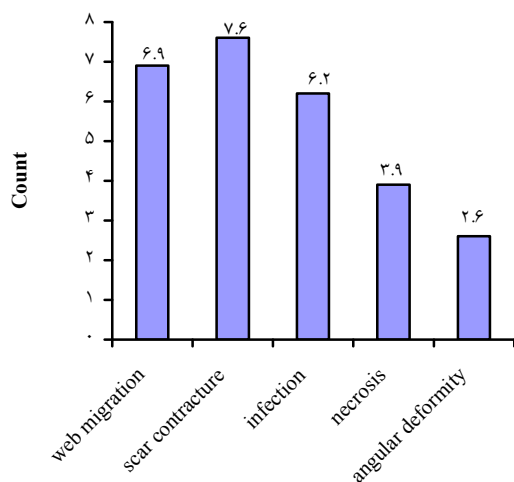
تعداد	پارامتر
۷۷	Patients number
۱۰۹	Hand number
۱۵۲	Web number
Age: (ys)	
۵/۸±۴/۳	Mean±SD
۵	Median
۹ mo-۲۶ ys	Range
۴۰/۳۷ (٪۵۱/۹/٪۴۸/۱)	Male/female
۶ (٪۷/۸)	Positive family history
۲۵/۶±۱۸۳	Mother's delivery age: (ys)
Mother's parity	
٪۵۴/۵	1
٪۲۲/۱	1
٪۲۳/۴	3 ≤
Accompanying anomaly:	
Follow up duration: (ys)	
۴/۶±۲/۱	Mean±SD
۱-۹	Range

در جدول شماره ۲ خصوصیات و انواع تقسیم بندی سین داکتیلی را در بیماران مورد مطالعه خلاصه کرده ایم. از مجموع ۷۷ بیمار، در ۴۷ مورد (٪۶۱) سین داکتیلی از نوع single یا منفرد بود، در حالی که در ۳۰ مورد (٪۳۹) سین داکتیلی متعدد یا multiple بود. سین داکتیلی در ۴۵ بیمار (٪۵۸/۴) یکطرفه و در ۳۲ بیمار (٪۴۱/۶) دوطرفه بود. سین داکتیلی در ۵۹ مورد (٪۷۶/۶) کامل، در ۱۲ مورد ناکامل (٪۱۵/۶) و در ۶ مورد mixed) هم کامل و هم ناکامل با هم (٪۷/۸) بود. در ۷۱ مورد (٪۹۲/۲) نیز سین داکتیلی از نوع ساده یا simple بود. در حالی که در ۲ مورد (٪۲/۶) و ۴ مورد (٪۵/۲) بترتیب سین داکتیلی از نوع complex و mixed بود. در شکل ۱ درصد شیوع سین داکتیلی برحسب هر یک از وب های انگشتان دست نمایش داده شده است، از

نمودار شماره ۱ پیامد کلی اعمال جراحی مذکور نمایش داده شده است و همانگونه که ملاحظه می‌شود نتیجه اعمال جراحی در ۸۱/۸٪ از موارد خوب، در ۱۳٪ متوسط و تنها در ۵/۲٪ ضعیف بود. عوارض اعمال جراحی نیز در کل نمونه مورد مطالعه در ۱۰ مورد جراحی (۱۲/۹۸٪) دیده شد و همانگونه که در نمودار شماره ۲ نمایش داده‌ایم، بیشترین فراوانی مربوط به web migration بود که در ۷ مورد (۹/۱٪) دیده شد و بدنبال آن در ۶ مورد (۷/۸٪) scar deformity (یا کتتراکچر اسکار) انگشت یا وب، در ۴ مورد عفونت (۵/۲٪)، در ۳ مورد نکروز (۳/۹٪) و در ۲ مورد (۲/۶٪) هم آنگولار دفرمیتی دیده شد.



نمودار ۱- پیامد کلی اعمال جراحی



نمودار ۲ - فراوانی عوارض اعمال جراحی

از خصوصیات سین‌داکتیلی در بیماران مورد مطالعه که بگذریم، می‌پردازیم به ویژگی‌های اعمال جراحی صورت گرفته جهت ترمیم سین‌داکتیلی در بیماران؛ همانگونه که در جدول شماره ۳ نمایش داده‌ایم، اکثریت اعمال جراحی ترمیمی انجام شده بصورت یک مرحله‌ای بود (۵۲ مورد، ۶۷/۵٪) در حالی که اعمال جراحی در ۱۵ مورد (۱۹/۵٪) دو مرحله‌ای و در ۱۰ مورد (۱۳٪) در سه مرحله انجام شده بود. در ۴۵ مورد (۵۸/۴٪) ترمیم بدون استفاده از گرافت پوستی انجام شده بود و این در حالی بود که در ۲۶ مورد (۳۳/۸٪) ترمیم با استفاده از گرافت اولیه و در ۶ مورد (۷/۸٪) با بهره‌گیری ثانویه از گرافت انجام شده بود.

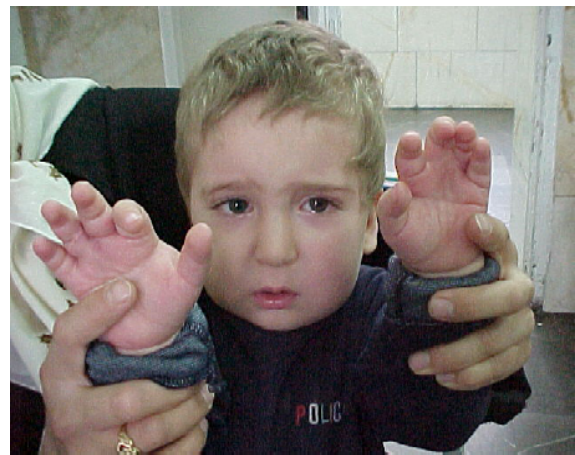جدول شماره ۳- ویژگی‌های اعمال جراحی صورت گرفته

جهت ترمیم سین‌داکتیلی در بیماران	
Characteristic	
۵۲ (۷۶/۵٪)	Single- stage
۱۵ (۱۹/۵٪)	Tow- stage
۱۰ (۱۳/۰٪)	Three- stage
Stage	
۴۵ (۵۸/۴٪)	Without graft
۲۶ (۳۳/۸٪)	With primary graft
۶ (۷/۸٪)	With secondary graft
graft	

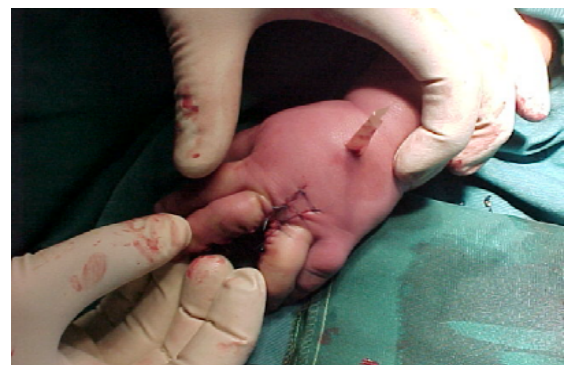نتایج و پیامد این اعمال جراحی پس از انجام پیگیری پس از عمل که از یک سال تا ۹ سال متغیر بود و میانگینی برابر 4 ± 2.1 سال داشت، از حیث sensation, cosmetic و function از این قرار بود: از دیدگاه cosmetic فراوانی پیامدهای اعمال جراحی در محدوده‌های ضعیف و متوسط به ترتیب ۸ (۱۰/۴٪) و ۱۹ (۲۴/۷٪) بود در حالی که در ۵۰ مورد (۶۴/۹٪) نتایج خوب بود. از حیث sensation (حس) نیز فراوانی بترتیب در این محدوده‌ها عبارت بود از ۲ (۲/۶٪)، ۱ (۱/۳٪) و ۷۴ (۹۶/۱٪) و بالاخره پیامد اعمال جراحی از نقطه نظر عملکرد (function)، در محدوده‌های ضعیف، متوسط و خوب عبارت بود از ۴ (۵/۲٪)، ۱۱ (۱۴/۳٪)، ۶۲ (۸۰/۵٪) در کل و پس از احتساب نمرات مربوط به پیامدهای sensation و function، cosmetic مربوط

بحث

از مجموع ۷۷ بیمار مورد مطالعه، نسبت پسر به دختر ۴۰/۳۷ تقریباً نزدیک به یک بود که در آمارهای مختلف ذکر می‌شود که سین‌داکتیلی با شیوع به مراتب بالاتری در جنس مذکر دیده می‌شود (۲،۱۲) که در نمونه ما این چنین نبود.



شکل شماره ۲- بیمار مبتلا به سین‌داکتیلی



شکل شماره ۳- همان بیمار پس از جراحی

فامیلی باشد. در آمارهای معتبر و براساس مطالعات اروپایی - آمریکایی ذکر شده است که در بیش از نیمی از موارد، سین‌داکتیلی دو طرفه است (۲،۶) که در نمونه ما این میزان ۴۱/۶٪ بود. (جدول ۲). اما در خصوص ویژگی سین‌داکتیلی که شایع‌ترین مکان‌های (وب‌های) درگیر، در نمونه ما نیز همانند همه گزارشات و مطالعات دیگر (۱۲،۶،۲) هم در نوع **single** سین‌داکتیلی و هم در کل موارد **single** و **multiple** سین‌داکتیلی شایع‌ترین وب درگیر وب سوم بود و وب اول کمترین فرکانس درگیری را نشان می‌داد (شکل ۱). منتها در آمارهای دیگر در اکثریت موارد درگیری وب چهارم و دوم علی‌رغم شیوع نزدیک بهم به نفع وب چهارم بود (۶) که در نمونه ما بر عکس، وب دوم شیوع بالاتری از درگیری را نشان می‌داد. ضمن اینکه در نمونه ما حدود ۸٪ موارد سین‌داکتیلی کمپلکس یا کمپلیکه بود که این میزان در مطالعه Upton حدود یک سوم موارد گزارش شده است (۷). اما در ارتباط با اعمال جراحی انجام شده و پیامدهای آن، همانگونه که در بخش روش اجرای طرح گفتیم، پروتکل مورد استفاده در ترمیم جراحی سین‌داکتیلی در بیماران مورد مطالعه همان پروتکل رایج و مرسوم اکثر مراکز دنیا است بدین ترتیب که در روش روتین جراحی در موارد سین‌داکتیلی **complete** و **simple** بصورت آزادسازی با تکنیک بوئر **Bauer** (دورسال فلیپ) بوده که بصورت **Z-plasty**، دو انگشت مجاور از هم جدا شدند و پوشش (**coverage**) پوستی تأمین گردیده است. در موارد **skin defect** به ضرورت از گرافت پوستی **full-thickness** از قدام ساعد (یا ناحیه اینگوینال بندرت) سود برده‌ایم (۱۱). در موارد چسبندگی وب اول از تکنیک **four-flap-Z plasty** استفاده کرده‌ایم (۱۲) و در موارد **incomplete simple** از روش **butterfly** فلیپ جهت آزادسازی چسبندگی ناکامل بین دو انگشت مجاور استفاده شده است (۱۳،۱۴). در موارد چسبندگی استخوانی (**complex**) در سنین زیر ۲ سال با استفاده از بیستوری و در سنین بالاتر از **stryker** استفاده کرده‌ایم و برای **coverage** پوستی در صورت لزوم از همان روش‌های قبلی استفاده کردیم. گاه، در موارد ویژه مثل برخی چسبندگی‌های کمپلیکه و متعدد در سندرم آپرت، یک

به همین ترتیب یک سابقه فامیلی مثبت و غیرمرتبط با سندرم‌ها در ۱۵ تا ۴۰ درصد موارد (و بیشتر در فرم کمپلکس سین‌داکتیلی) گزارش شده است که در نمونه ما این سابقه فامیلی تنها در ۶ مورد (۷/۸٪) مثبت بود که شاید نقص در ثبت اطلاعات پرونده‌ها یکی از دلایل این میزان پایین سابقه

در خصوص نتیجه و پیامد اعمال جراحی، در ابتدا باید به این نکته اشاره کنیم که انتخاب تکنیک مناسب جراحی و طراحی یک روند جراحی ترمیمی بطور عمده مرتبط با فاکتورهایی نظیر ویژگیهای سین داکتیلی و سن زمان عمل است. در این مطالعه ما تنها به توصیف نتایج اعمال جراحی که بنابر اندیکاسیونهای مرسوم و معتبر انجام شده است پرداخته‌ایم و اساساً مجال برای مقایسه تکنیکها و روشهای جراحی مختلف در موارد سین داکتیلیهای مشابه نداشته‌ایم. اما در مطالعات دیگر نیز به این مقوله پرداخته شده است. از جمله در برخی مطالعات، نتایج خوبی از جراحی به روشهای غیر مرسوم و جدید نظیر جراحی *reverse W-M* *plasty* (۱۷)، روش *three-flap web plasty* برای سین داکتیلیهای مادرزادی کوتاه (۱۸)، استفاده از *flap* برای موارد سین داکتیلی کامل و ساده غیرقابل جراحی در بالغین (۱۹)، روش دورسال فلپ متاکارپال *V-Y* و بدون استفاده از گرافت در ترمیم سین داکتیلی (۲۰) و استفاده از *tissue expansion* برای ترمیم سین داکتیلی در سندرم آپرت (۲۱) گزارش شده است. این در حالی است که استفاده از روش مرسوم و رایج جراحی سین داکتیلی، نظیر آنچه ما انجام داده ایم، هنوز هم نتایج بسیار خوبی را به همراه دارد. از جمله در مطالعه انجام شده توسط *Van der Biezen* در هلند که بر روی ۳۱ بیمار در فاصله سالهای ۱۹۷۱ تا ۱۹۹۱ انجام شده است ۶۱ سین داکتیلی مادرزادی درمان شدند که نتایج ترمیم جراحی در ۴۰ مورد خوب، در ۱۵ مورد نسبتاً خوب، در ۴ مورد متوسط و در ۲ مورد ضعیف بود (۲۲).

در خصوص عوارض اعمال جراحی در نمونه حاضر، در تعداد کمی از بیماران برخی عوارض که اتفاقاً بطور شایعی در سایر گزارشها ذکر شده اند، نظیر *web migration* و *scar deformity* دیده شد که بیشتر مربوط به ماهیت روش جراحی در استفاده از گرافت ترمیمی بوده است (۲۳).

در نهایت، ما در این مطالعه نشان دادیم که انجام روشهای جراحی ترمیمی جهت ترمیم سین داکتیلی در طی ده سال ۸۱-۱۳۷۲ در بیمارستان امام خمینی (ره) و با استفاده از تکنیکها و طرحهای جراحی مرسوم که توسط نویسنده این مقاله صورت پذیرفته، نتایج خوبی را هم از حیث ظاهر و هم از

انگشت (معمولاً انگشت وسط) را مطابق روش *flatt* از ناحیه MCP آپوته کردیم (۲). در ارزیابی نتایج و پیامدهای اعمال جراحی ترمیمی سین داکتیلی باید به فاکتورهای مختلفی توجه کرد. مهمترین این فاکتورها که بر نتیجه این اعمال جراحی تأثیر گذارند عبارتند از: سن زمان جراحی، ویژگیهای سین داکتیلی، آنومالیهای همراه و روش و تکنیک جراحی مورد استفاده. در نمونه ما میانگین سنی بیماران نسبتاً بالا بود (میانگین سنی ۵/۸ سال و میانه ۵ سال) که این مسأله می تواند بر نتیجه اعمال جراحی تأثیر زیادی داشته باشد (جدول ۱). یک توافق عمومی بین جراحان دست اطفال بر جراحی زودرس تنها در مواقعی که انگشتان کناری درگیر بوده و یا در موارد سین داکتیلی کمپلکس (بویژه در موارد با المانهای عرضی) بعنوان یک اندیکاسیون وجود دارد و بهترین زمان برای عمل جراحی در این موارد نیمه دوم سال اول زندگی است. در سایر موارد، که اتفاقاً حدود دو سوم موارد را نیز شامل می شوند، توصیه می گردد که جراحی تا زمان رسیدن دست به اندازه مناسب برای عمل به تعویق افتد و بر این اساس بین سن ۱۸ تا ۲۴ ماهگی بهترین زمان است (۱۵). *Kettlekamp* و *flatt* نتایج بهتری را در جراحی در سنین بالای ۱۸ ماه، بویژه در نمای ظاهری و کمیوسور نهایی پیدا کرده اند (۵). بهر حال اینکه بخواهیم یک زمان مشخص را برای جراحی بعنوان بهترین زمان تعیین کنیم مشکل است و اصولاً این مسأله مورد مناقضه جراحان است. با این حال جراحی حول و حوش ۱۸ ماهگی ممکن است با اسکاروکتراکچرهای راجعه کمتری به نسبت آزادسازی در زیر یکسالی همراه باشد اما این را نیز باید در نظر گرفت که در این سن انجام جراحی الکتیو زیاد هم ساده نیست (۱۶). نکته دیگری که بر نتیجه اعمال جراحی تأثیر می گذارد (و نیز بر انتخاب تکنیک جراحی) ویژگیهای سین داکتیلی است که خوشبختانه در نمونه ما تعداد موارد کمپلکس و کمپلیکه چندان قابل توجه نبوده است که همین مسأله شاید تا حدودی موفقیت اعمال جراحی انجام شده را توجیه کند اما نباید از این مسأله غافل شد که آنومالیهای مادرزادی دست همراه در نمونه ما فرکانس بالایی داشتند که به یقین تأثیر خود را بر پیامد و نتیجه اعمال جراحی انجام شده گذارده اند.

ترمیمی بوده است. این مطالعه نشان داد که ویژگیهای دموگرافیک بیماران و نیز برخی خصوصیات سین داکتیلی در نمونه ما با سایر نمونه های اروپایی - آمریکایی تفاوت دارد.

حیث عملکرد بهمراه داشته است. بدیهی است کمی عوارض مشاهده شده بدنبال این اعمال جراحی، نتیجه طراحی درست (بویژه درانسزیونها و کاربرد گرافت پوستی) مراحل جراحی

منابع

1. Canale ST. Campbell's operative orthopedics. 10th ed. St. Louis: Mosby; 2003. p: 3328-3360-6.
2. Flatt AE. The care of congenital hand anomalies. In: Jobe MT. Congenital anomalies of the hand. St Louis: Mosby; 1977. In: Canale ST, Beaty JH (eds). Operative pediatric orthopedics. 2nd ed. St Louis: Mosby; 1995.
3. Yamaguchi S, et al. Incidence of various congenital anomalies of the hand from 1961 to 1972. In: Proceedings of the sixteenth annual meeting of the Japanese Society for Surgery of the Hand. Fukuoka; 1973.
4. Swanson AB. A classification for congenital limb malformations. J Hand Surg 1976; 1-A: 8.
5. Kettlekamp DB, Flatt AE. An evaluation of syndactyly repair. Surg Gynecol Obstr 1961; 133: 471.
6. Flatt AE. The care of congenital hand anomalies. 170-2nd ed. St. Louis: Quality Medical Publishing; 1994.p: 224.
7. Upton J. Congenital anomalies of the hand and forearm. In: McCarthy JG(ed).
8. Littler JW, Hentz R. Hand and upper extremity. Reconstr Plast Surg 1977; 6: 3313.
9. Morrissy RT, Weinstein SL. Lovell and Winter's pediatric orthopedics. 5th ed. Philadelphia: Lippincott Williams&Wilkins; 2001. p: 873-6.
10. Pieri G. Processo operatorio per la cura sindattilia grave. Chir Ital 1949; 3-4: 258.
11. Bauer TB, Tondra JM, Trusler HM. Technical modification in repair of syndactyly. Plast Reconst Surg 1956; 17: 385.
12. Herring JA. Tachdjian's pediatrics orthopaedics. 3rd ed. Philadelphia: W B Saunders; 2002. p: 410-11, 433-44.
13. Shaw DT, Li CS, Richey DG, et al. Interdigital butterfly flap in the hand (the double-opposing Z-plasty). J Bone Joint Surg 1973; 55-A: 1677.
14. Woolf RM, Broadbent TR. The four-flap Z-plasty. Plast Reconstr Surg 1972; 49: 48.
15. Morrissy RT, Weinstein SL. Lovell and Winter's pediatric orthopaedics. 5th ed. Philadelphia: Lippincott Williams&Wilkins; 2001. p: 873-6.

-
16. Keret D, Ger E. Evaluation of a uniform operative technique to treat syndactyly. *J Hand Surg Am* 1987; 12: 727.
17. Karacuglan N, Velidedeoglu H, et al. Reverse W-M plasty in the repair of congenital syndactyly: a new method. *Br J Plast Surg* 1993; 46(4): 300-2.
18. Ostrowski DM, Feagin CA, Gould JS. A three-flap-web-plasty for release of short congenital syndactyly and dorsal adduction contracture. *J hand Surg Am* 1991; 16(4): 634-41.
19. Uzunismail A. Utility of the "Seagull" flap for unoperated simple complete syndactyly in adults. *Br J Plast Surg* 1988; 41(5): 548-50.
20. Sherif MM. V-Y dorsal metacarpal flap: a new technique for the correction of syndactyly without skin graft. *Plast Reconstr Surg*. 1998 Jun;101(7):1861-6.
21. Ashmead D, Smith PJ. Tissue expansion for Apert's syndactyly. *J Hand Surg [Br]*. 1995 Jun;20(3):327-30.
22. van der Biezen JJ, Bloem JJ. Dividing the fingers in congenital syndactyly release: a review of more than 200 years of surgical treatment. *Ann Plast Surg*. 1994 Aug;33(2):225-30.
23. Deunk J, Nicolai JP, Hamburg SM. Long-term results of syndactyly correction: full-thickness versus split-thickness skin grafts. *J Hand Surg [Br]*. 2003 Apr;28(2):125-30.