

مقایسه کاربرد Ligasure با Stapler خطی در رزکسیون و ترمیم روده

چکیده

علیرضا توسلی^۱عباس عبداللهی^{۲*}حامد گل محمد زاده^۳

۱- مرکز تحقیقات جراحی آندوسکوپی و روش‌های کم‌تهاجمی، بیمارستان قائم (عج)، دانشکده پزشکی، دانشگاه علوم پزشکی مشهد، مشهد، ایران.

۲- مرکز تحقیقات جراحی سرطان، بیمارستان امام رضا (ع)، دانشکده پزشکی، دانشگاه علوم پزشکی مشهد، مشهد، ایران.

۳- مرکز تحقیقات جراحی آندوسکوپی و روش‌های کم‌تهاجمی، بیمارستان قائم (عج)، دانشکده پزشکی، دانشگاه علوم پزشکی مشهد، مشهد، ایران.

* نویسنده مسئول: مشهد، مرکز تحقیقات جراحی سرطان، بیمارستان امام رضا (ع)، دانشکده پزشکی، دانشگاه علوم پزشکی مشهد. تلفن: ۰۵۱۱-۸۰۲۶۷۷
E-mail: abdollahia@mums.ac.ir

مقدمه

استاپلر (Stapler)، دستگاه مکانیکی جهت دوخت و ترمیم قسمتی از دستگاه گوارش می‌باشد.^۱ در روش جراحی لاپاروسکوپی جهت بریدن و بستن روده باریک و یا معده از استاپلر خطی استفاده می‌شود.^۱ به دلیل هزینه بالای این روش و مدت زمان طولانی عمل جراحی و عدم امکان استفاده از آنستوموزهای دستی با توجه به وقت‌گیر بودن آن اخیراً محققان توجه خود را به روش‌های دیگر

تاریخ دریافت مقاله: ۱۳۹۰/۱۰/۱۹ تاریخ پذیرش: ۱۳۹۱/۰۲/۲۶

زمینه و هدف: با توجه به اهمیت رزکشن و ترمیم روده باریک و فقدان مطالعات کافی در این زمینه، این مطالعه جهت مقایسه عوارض و هزینه ناشی از کاربرد لیگاشور و استاپلر خطی در رزکشن و ترمیم روده باریک طراحی شد. **روش بررسی:** این مطالعه یک کارآزمایی بالینی فاز یک بود که در سال ۱۳۸۹ تا ۱۳۹۰ در بیمارستان قائم شهر مشهد انجام گرفت. حجم نمونه ۹ نفر در هر گروه تعیین شد. روش کار به این صورت بود که در عمل جراحی لاپاروسکوپی گاستریک بای‌پس (Laparoscopic gastric bypass) برای درمان چاقی مرضی بیماران نیاز به قطع کردن قسمتی از روده باریک و سپس بستن دو انتهای آن در یکی از مراحل عمل دارند. این بیماران انتخاب می‌شدند و به صورت تصادفی به دو گروه استفاده از روش استاپلر یا لیگاشور تقسیم شدند. عوارض عمل جراحی و هزینه مصرفی در اتاق عمل بررسی شد.

یافته‌ها: هزینه جراحی و وسایل در گروه استاپلر بین ۲۹/۵ تا ۴۰ میلیون ریال و با میانگین $۳۱/۸۳ \pm ۳/۵$ میلیون ریال و در گروه لیگاشور بین ۲۴ تا ۳۵ و با میانگین $۲۶/۷۲ \pm ۳/۹۲$ میلیون ریال بود و تفاوت معنی‌داری بین دو گروه وجود داشت ($P=۰/۰۰۴$). طول مدت جراحی در گروه استاپلر $۲۰ \pm ۳/۴$ دقیقه و در گروه لیگاشور ۲۴۰ ± ۱۰ دقیقه بود و تفاوت معنی‌داری بین دو گروه وجود داشت ($P=۰/۰۴۳$).

نتیجه‌گیری: کاربرد لیگاشور در رزکشن و ترمیم روده باریک، از روش استاپلر خطی مقرون به صرفه‌تر می‌باشد. به نظر می‌رسد این روش، عوارض خاصی به دنبال نداشته و ایمن می‌باشد. مدت زمان جراحی با لیگاشور بیش‌تر از جراحی با استاپلر می‌باشد.

کلمات کلیدی: استاپلر، لیگاشور، روده باریک، کاهش هزینه، طول مدت عمل.

منعطف کرده‌اند یکی از این روش‌ها لیگاشور می‌باشد.^۲ لیگاشور، یک دستگاه الکتروترمال جهت کنترل عروق با مکانیسم انعقادکننده می‌باشد، که با استفاده از انرژی گرمایی و فشار عمل می‌کند.^{۳-۵} و باعث تشکیل مجدد الاستین و کلاژن و ترمیم عروق حداکثر تا هفت میلی‌متر می‌شود.^۶ بازسازی و آنستوموز روده باریک نیازمند قرارگیری کلاژن زیر مخاط دو سر روده در کنار هم می‌باشد که به صورت سنتی با استفاده از بخیه یا استاپلر انجام شده است. از زمانی که دستگاه لیگاشور در بستن و قطع کردن عروق با

۱۳۹۰ در بیمارستان قائم شهر مشهد انجام گرفت. حجم نمونه ۹ نفر در هر گروه تعیین شد. در این مطالعه پس از گرفتن رضایت‌نامه کتبی آگاهانه از بیماران و با مجوز کمیته اخلاق دانشگاه علوم پزشکی مشهد نمونه‌گیری به‌روشن در دسترس انجام شد، سپس به‌صورت تصادفی به دو گروه تقسیم شدند کلیه بیمارانی که کاندید عمل جراحی گاستریک بای‌پس بودند، با $BMI < 5.0 \text{ kg/m}^2$ ، $4.0 < BMI$ ، در گروه سنی ۶۵-۲۰ سال وارد مطالعه شدند.

معیارهای خروج از مطالعه عبارت بود از: بیماران مبتلا به بیماری‌های زمینه‌ای از جمله دیابت، هیپوتیروئیدی، بیماری‌های آدرنال و مصرف کورتیکواستروئید. داده‌ها توسط چک‌لیستی که از روی پرونده تکمیل می‌شد جمع‌آوری گردید و شامل مشخصات دموگرافیک، اندکس شاخص توده بدنی، هزینه جراحی، تعداد روزهای بستری در بیمارستان، زمان عمل جراحی و عوارض عمل جراحی بود.

روش کار به این صورت بود که بیمارانی که نیاز به قطع کردن قسمتی از روده باریک و سپس بستن دو انتهای آن داشتند انتخاب شدند. برای یکسان‌سازی بیماران، از خانم‌های مبتلا به چاقی مرضی که تحت عمل جراحی Laparoscopic Roux-En-Y Gastric Bypass قرار می‌گرفتند استفاده شد. در این روش، در چند مرحله از مراحل عمل جراحی نیاز به قطع کردن روده باریک و معده و بستن قسمت قطع شده با استاپلر وجود داشت. در این عمل در روش معمول در فاصله ۴۰-۵۰ سانتی‌متری لیگامان ابتدای ژوزنوم جهت ایجاد بازوی Roux، روده باریک توسط استاپلر خطی (Ethicon: endosurgery stapler, USA) قطع شده و دو سر قطع شده آن توسط استاپلر بسته می‌شد. در روش مورد مطالعه، در این مرحله به‌جای استفاده از استاپلر خطی از لیگاشور (Covidien: Ligasure atlas Tissue fusion) استفاده می‌شد (شکل - ۱). از بین ۱۸ بیمار در یک گروه روده باریک در مرحله ایجاد بازوی Roux با استاپلر خطی و در گروه دیگر با لیگاشور کات شد و سپس ترمیم با بخیه Ethicon Inc., Somerville, NJ, USA) PDS ۲-۰ در یک لایه به‌صورت پیوسته در بیمارانی که روده باریک با لیگاشور قطع شده بود، روی منطقه لیگاشور شده که موقتاً بسته شده بود، جهت تقویت انجام شد (شکل - ۲).

این انتخاب بین بیماران کاملاً به‌صورت تصادفی انجام شد. تنها

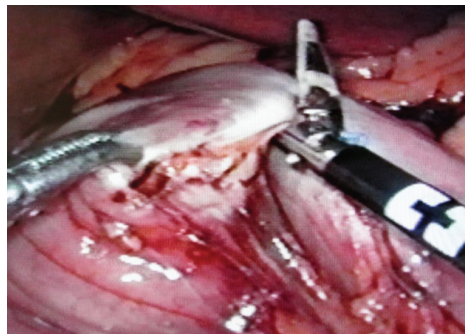
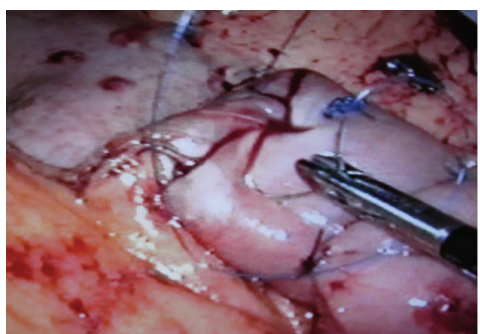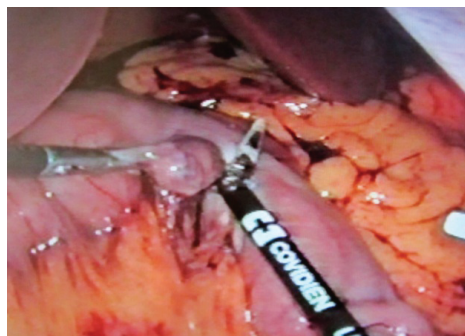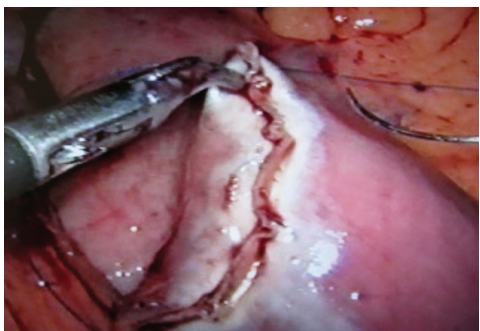همین مکانیسم یعنی قرار دادن کلاژن دو سر عروق خونی کنار هم موفق عمل کرده است و با توجه به این‌که همین مکانیسم یعنی کنار هم قرارگیری کلاژن در بافت روده باریک عامل موفقیت در ایجاد آناستوموز می‌باشد، امکان استفاده از دستگاه لیگاشور نیز جهت انجام آناستوموز روده باریک به‌نظر امکان‌پذیر می‌آید.^۱

در مطالعات اخیر از لیگاشور به‌طور موفقیت‌آمیزی در جراحی کودکان و بزرگسالان استفاده شده است.^{۷،۸} هم‌چنین پژوهش‌های اخیر موفقیت این روش را در چندین جراحی نظیر جراحی تیروئید،^{۹-۱۱} زنان،^{۱۲} اورولوژی^{۱۳} و هموروئید نشان داده است.^{۱۳} در مطالعات فواید زیادی برای این روش ذکر شده است از جمله این فواید، کاهش خون‌ریزی^{۱۵،۱۶} و نیاز کم‌تر به ترانسفوزیون خون در حین جراحی می‌باشد.^{۱۷،۱۸} در برخی مطالعات نیز کاهش مدت زمان و هزینه عمل جراحی، از فواید این روش ذکر شده است.^{۱۷،۱۸} مطالعاتی چند در مورد استفاده از لیگاشور جهت بستن و استامپ کردن دستگاه گوارش چه در انسان به‌صورت محدودتر و چه در حیوان به‌صورت گسترده‌تر انجام شده است و نتایج موفقیت‌آمیزی به‌دست آمده است.

مطالعاتی نیز در رابطه با کنترل پارانشیم ریه با لیگاشور انجام شده است. در یک مطالعه در عمل جراحی Roux-en-y gastric bypass جهت کات کردن و بستن روده باریک و معده به‌جای استفاده از استاپلر از لیگاشور استفاده شده بود و نتایج موفقیت‌آمیزی حاصل شده بود.^{۱۹} در مطالعه ذکر شده مزایای استفاده از لیگاشور در مقایسه با استاپلر به این شکل عنوان شده بود: پرهیز از خون‌ریزی، لیک آناستوموز، باز شدن محل استاپلر شده و فیستول ناشی از استاپلر.^{۱۹} با توجه به محدود بودن تعداد مطالعات و با توجه به عملی بودن استفاده از لیگاشور در رزکشن و ترمیم روده باریک با در نظر گرفتن صرفه‌جویی هزینه چشم‌گیر در استفاده از لیگاشور در مقایسه با استاپلر، در این مطالعه هزینه ترمیم روده باریک توسط رزکشن با لیگاشور به‌همراه تقویت استامپ با بخیه روی آن، با وسیله دیگری به‌نام استاپلر خطی (Linear stapler) مورد مقایسه قرار گرفت.

روش بررسی

این مطالعه یک کارآزمایی بالینی فاز یک بود که در سال ۱۳۸۹ تا



شکل - ۲: سوچور تقویتی با نخ PDS 2-0 بر روی محل لیگاشور شده

شکل - ۱: روده باریک در حال قطع شدن با لیگاشور

داشتند. سن بیماران در گروه استاپلر بین ۲۰ تا ۶۵ سال و با میانگین $34/66 \pm 3/3$ و در گروه لیگاشور بین ۲۹ تا ۵۷ سال و با میانگین $38/36 \pm 6/05$ بود. تفاوت معنی داری بین دو گروه وجود نداشت ($P > 0/050$)، وزن بیماران در گروه استاپلر بین ۸۷ تا ۱۴۷ و با میانگین $97/61 \pm 10/30$ و در گروه لیگاشور بین ۹۸ تا ۱۴۰ و با میانگین $113/22 \pm 6/08$ بود و تفاوت معنی داری بین دو گروه وجود نداشت ($P > 0/050$). BMI بیماران، در گروه استاپلر بین ۴۰ تا ۴۶ و با میانگین $40/25 \pm 3/77$ و در گروه لیگاشور بین ۴۲ تا ۵۰ و با میانگین $44/72 \pm 3/29$ بود و تفاوت معنی داری بین دو گروه وجود نداشت ($P = 0/066$). میانگین روزهای بستری در گروه استاپلر $5/55 \pm 3/43$ و در گروه لیگاشور $4/66 \pm 3/90$ بود و تفاوت معنی داری بین دو گروه وجود نداشت ($P = 0/603$).

هزینه جراحی و وسایل در گروه استاپلر بین ۲۹/۵ تا ۴/۰ میلیون ریال و با میانگین $31/83 \pm 3/5$ میلیون ریال و در گروه لیگاشور بین ۲۴ تا ۳۵ میلیون ریال و با میانگین $26/72 \pm 3/92$ میلیون ریال بود و تفاوت معنی داری بین دو گروه وجود داشت ($P = 0/004$). مدت زمان

در این یک مرحله از مراحل جراحی از لیگاشور به جای استاپلر استفاده شد و در سایر مراحل جراحی در هر دو گروه از روش معمول یعنی استفاده از استاپلر جهت بریدن و بستن قسمت بریده شده استفاده شد. سپس در انتهای عمل با تست بلودومتیلن بسته شدن آناتوموز بررسی شد و در روز چهارم بعد از عمل نیز قبل از شروع رژیم غذایی برای بیماران گرافی با ماده حاجب جهت بررسی آناتوموزها و استامپها گرفته شد.

تمام اعمال جراحی توسط یک جراح انجام شد، در روزهای بستری بعد از عمل بیماران توسط جراح دیگری که از تقسیم بندی بیماران اطلاع نداشت از نظر ایجاد عوارض ویزیت شدند. سپس داده ها با نرم افزار SPSS ویراست ۱۶ و Mann-Whitney U-test و χ^2 مورد تجزیه و تحلیل قرار گرفتند.

یافته‌ها

در این مطالعه کلیه بیماران زن بودند و سن بین ۲۰ تا ۶۵ سال

جدول ۱: مقایسه عوارض بعد از عمل در دو گروه

لیگاشور	استاپلر	
-	-	فیستول
۱	-	تب
-	۱	آبسه بعد از جراحی
-	-	پنومونی
-	-	پریتونیت
-	-	آمبولی

(P=۰/۰۸۶)

صرفه‌جویی شد.^{۱۹} این مطالعه نیز نتایج مطالعه حاضر را تایید می‌کند. در مطالعه Moreno-Sanz در عمل کولکتومی راست به‌روش لاپاروسکوپی جهت بستن استامپ ایلتوم، به‌جای استفاده از استاپلر از لیگاشور Atlas استفاده شد و هیچ‌گونه مشکلی از جمله نشت و یا باز شدن محل استامپ در بیماران به‌وجود نیامد.^{۲۰} این مطالعه نیز با مطالعه حاضر هم‌خوانی دارد.

در مطالعه Smulders استفاده از لیگاشور در بستن روده باریک در خوک، تحت مطالعه قرار گرفت و نتیجه از نظر میکروسکوپی و هیستولوژیک آزمایش شد و به این نتیجه رسید که استفاده از لیگاشور جهت بستن و آناستوموز روده باریک امکان‌پذیر و بی‌خطر است،^{۲۱} هم‌چنین در مطالعه Sorgato بر روی گروهی از خرگوش‌ها بستن و استامپ کردن روده باریک و سکوم توسط لیگاشور آزمایش شد. در این مطالعه قدرت و استحکام استامپ بلافاصله بعد از لیگاشور شدن و پروسه ترمیم استامپ به روش‌های هیستوپاتولوژیک بررسی شد و این نتیجه حاصل شد که استفاده از لیگاشور جهت بستن روده باریک می‌تواند مطمئن و ایمن باشد.^{۲۲}

در مطالعه حاضر نیز هیچ‌گونه نشت بلودومتیلن یا ماده حاجب دیده نشد و هیچ عارضه در استفاده از این روش مشاهده نگردید. Gehrig، در یک مطالعه مقدماتی دریافت که در روش لیگاشور مدت زمان جراحی کوتاه‌تر، میزان خون‌ریزی کم‌تر و هزینه‌ها به‌طور معنی‌داری در این گروه کم‌تر است.^{۲۳} در مطالعه حاضر مدت زمان بستری در بین دو گروه تفاوت معنی‌داری نداشت، میزان خون‌ریزی نیز بررسی نشد ولی هزینه جراحی به‌طور معنی‌داری کم‌تر بود. کاربرد لیگاشور در رزکشن و ترمیم روده باریک، از روش استاپلر خطی مقرون به صرفه‌تر به‌نظر می‌رسد و به‌نظر می‌رسد که عوارض خاصی به‌دنبال نداشته و ایمن باشد، هرچند مدت زمان جراحی در این روش، بیش‌تر است.

این مطالعه جهت تعمیم به جامعه کافی نمی‌باشد و انجام مطالعات آتی با حجم نمونه کافی ضروری به‌نظر می‌رسد. *سپاسگزاری:* این مقاله، حاصل بخشی از پایان‌نامه آقای دکتر حامد گل‌محمدزاده تحت عنوان "مقایسه کاربرد لیگاشور با استاپلر خطی در رزکشن و ترمیم روده" در مقطع دکترای تخصصی در سال ۱۳۹۰ به کد ۱۸۰۵ که با حمایت دانشگاه علوم پزشکی و خدمات بهداشتی درمانی مشهد اجرا شده است.

جراحی در گروه لیگاشور بین ۲۱۰ تا ۲۵۰ دقیقه و با میانگین 240 ± 10 دقیقه و در گروه استاپلر بین ۱۸۰ تا ۲۱۰ و با میانگین $200 \pm 3/4$ دقیقه بود و تفاوت معنی‌داری بین دو گروه وجود داشت ($P=0/040$). هیچ موردی نشت بلودومتیلن در حین عمل جراحی، نشت ماده حاجب در روز چهارم پس از عمل جراحی در گرافی و نیز مرگ در دو گروه مشاهده نشد و تنها یک مورد عارضه جراحی در گروه درمان با استاپلر دیده شد (جدول ۱).

بحث

در مطالعه حاضر هیچ‌گونه عارضه‌ای در گروه لیگاشور مشاهده نشد تنها یک مورد آبسه در گروه استاپلر مشاهده شد که پس از درناژ و شستشو و تعبیه درن بدون مشاهده لیک واضح از محل آناستوموزها و نیز بدون ایجاد فیستول بهبود یافت. هزینه این روش تفاوت معنی‌داری با روش استاپلر داشت. میانگین طول مدت جراحی به‌طور معنی‌داری در گروه لیگاشور از استاپلر بیش‌تر بود.

در مطالعه Ettinger در عمل جراحی Roux-en-y gastric bypass از روش بدون استاپلر استفاده شد. بدین‌منظور آن‌ها در ۱۰ بیمار جهت بریدن و بستن روده باریک و قسمت معده در طی عمل جراحی از لیگاشور Atlas استفاده کردند و بعد به روی محل بسته شدن سوچورهای پیوسته به‌منظور تقویت و اطمینان از بسته بودن استامپ روده و بر روی معده لیگاشور شده استفاده کردند. مزایای این روش پرهیز از خون‌ریزی، لیک آناستوموز، باز شدن محل استاپلر شده و فیستول ناشی از استاپلر بود. هم‌چنین در هزینه نیز

References

1. Lee WJ, Chen TC, Lai IR, Wang W, Huang MT. Randomized clinical trial of Ligasure versus conventional surgery for extended gastric cancer resection. *Br J Surg* 2003;90(12):1493-6.
2. Diener MK, Heukauffer C, Schwarzer G, Seiler CM, Antes G, Buchler MW, et al. Pancreaticoduodenectomy (classic Whipple) versus pylorus-preserving pancreaticoduodenectomy (pp Whipple) for surgical treatment of periampullary and pancreatic carcinoma. *Cochrane Database Syst Rev* 2008;(2):CD006053.
3. Gelmini R, Romano F, Quaranta N, Caprotti R, Tazzioli G, Colombo G, et al. Sutureless and stapleless laparoscopic splenectomy using radiofrequency: LigaSure device. *Surg Endosc* 2006;20(6):991-4.
4. Romano F, Franciosi C, Caprotti R, Uggeri F, Uggeri F. Hepatic surgery using the Ligasure vessel sealing system. *World J Surg* 2005;29(1):110-2.
5. Marcello PW, Roberts PL, Rusin LC, Holubkov R, Schoetz DJ. Vascular pedicle ligation techniques during laparoscopic colectomy. A prospective randomized trial. *Surg Endosc* 2006;20(2):263-9. Epub 2005 Dec 9.
6. Kennedy JS, Stranahan PL, Taylor KD, Chandler JG. High-burst-strength, feedback-controlled bipolar vessel sealing. *Surg Endosc* 1998;12(6):876-8.
7. Shigemura N, Akashi A, Nakagiri T, Ohta M, Matsuda H. A new tissue-sealing technique using the Ligasure system for nonanatomical pulmonary resection: preliminary results of sutureless and stapleless thoracoscopic surgery. *Ann Thorac Surg* 2004;77(4):1415-8; discussion 1419.
8. Shigemura N, Akashi A, Nakagiri T. New operative method for a giant bulla: sutureless and stapleless thoracoscopic surgery using the Ligasure system. *Eur J Cardiothorac Surg* 2002;22(4):646-8.
9. Albanese CT, Sydorak RM, Tsao K, Lee H. Thoracoscopic lobectomy for prenatally diagnosed lung lesions. *J Pediatr Surg* 2003;38(4):553-5.
10. Tirabassi MV, Banever GT, Tashjian DB, Moriarty KP. Quantitation of lung sealing in the survival swine model. *J Pediatr Surg* 2004;39(3):387-90.
11. Youssef T, Mahdy T, Farid M, Latif AA. Thyroid surgery: use of the LigaSure Vessel Sealing System versus conventional knot tying. *Int J Surg* 2008;6(4):323-7.
12. Slomovitz BM, Ramirez PT, Frumovitz M, Soliman PT, Bevers M, Coleman RL, et al. Electrothermal bipolar coagulation for pelvic exenterations. *Gynecol Oncol* 2006;102(3):534-6.
13. Sengupta S, Webb DR. Use of a computer-controlled bipolar diathermy system in radical prostatectomies and other open urological surgery. *ANZ J Surg* 2001;71(9):538-40.
14. Muzi MG, Milito G, Nigro C, Cadeddu F, Andreoli F, Amabile D, et al. Randomized clinical trial of LigaSure and conventional diathermy haemorrhoidectomy. *Br J Surg* 2007;94(8):937-42.
15. Slomovitz BM, Ramirez PT, Frumovitz M, Soliman PT, Bevers M, Coleman RL, et al. Electrothermal bipolar coagulation for pelvic exenterations. *Gynecol Oncol* 2006;102(3):534-6.
16. Eroglu A, Turkylmaz A, Aydin Y, Erdem AF, Tokur M, Karaoglanoglu N. The use of the LigaSure Vessel Sealing System in esophageal cancer surgery. *Ann Thorac Surg* 2007;84(6):2076-9.
17. Cheang T, Hanna SS, Wright FC, Law CH. Use of a collagen-sealing device in hepatic resection: a comparative analysis to standard resection technique. *HPB (Oxford)* 2006;8(3):194-9.
18. Sengupta S, Webb DR. Use of a computer-controlled bipolar diathermy system in radical prostatectomies and other open urological surgery. *ANZ J Surg* 2001;71(9):538-40.
19. Ettinger JE, Ramos AC, Azaro E, Galvão-Neto MP, Mello CA, Galvão MS, et al. Staplerless laparoscopic gastric bypass: a new option in bariatric surgery. *Obes Surg* 2006;16(5):638-45.
20. Moreno-Sanz C, Picazo-Yeste J, Seoane-González J, Manzanera-Díaz M, Tadeo-Ruiz G. Division of the small bowel with the LigaSure Atlas device during the right laparoscopic colectomy. *J Laparoendosc Adv Surg Tech A* 2008;18(1):99-101.
21. Smulders JF, de Hingh IH, Stavast J, Jackimowicz JJ. Exploring new technologies to facilitate laparoscopic surgery: creating intestinal anastomoses without sutures or staples, using a radio-frequency-energy-driven bipolar fusion device. *Surg Endosc* 2007;21(11):2105-9.
22. Sorgato N, Bernante P, Pelizzo MR. Application of the LigaSure tissue sealing system to intestinal resection. Experimental and clinical trial. *Ann Ital Chir* 2008;79(5):383-8.
23. Gehrig T, Müller-Stich BP, Kenngott H, Fischer L, Mehrabi A, Büchler MW, et al. LigaSure versus conventional dissection technique in pancreatoduodenectomy: a pilot study. *Am J Surg* 2011;201(2):166-70.

Resection and reconstruction of small intestine with ligasure and linear stapler: a comparative study

Alireza Tavassoli M.D.¹
Abbas Abdollahi M.D.^{2*}
Hamed Golmohammadzadeh
M.D.³

1- Endoscopic & Minimally Invasive Surgery Research Center, Ghaem Hospital, Faculty of Medicine, Mashhad University of Medical Sciences, Mashhad, Iran.
2- Surgical Oncology Research Center, Imam Reza Hospital, Faculty of Medicine, Mashhad University of Medical Sciences, Mashhad, Iran.
3- Endoscopic & Minimally Invasive Surgery Research Center, Ghaem Hospital, Faculty of Medicine, Mashhad University of Medical Sciences, Mashhad, Iran.

* Corresponding author: Surgical Oncology Research Center, Imam Reza Hospital, Faculty of Medicine, Mashhad University of Medical Sciences, Mashhad, Iran.
Tel: +98-511-8022677
E-mail: abdollahia@mums.ac.ir

Abstract

Received: January 09, 2012 Accepted: May 15, 2012

Background: Regarding the limited number of studies on the feasibility of resection and repair of the small intestine by ligasure, we performed this study to compare ligasure with linear stapler for the previously mentioned operation.

Methods: This phase 1 clinical trial study was performed in Ghaem Hospital, an educational hospital affiliated to Mashhad University of Medical Sciences, from 2010 to 2011. After obtaining permission from the University's ethics committee and a written informed consent from each patient, we recruited 18 patients. The participants who had morbid obesity and were candidates for laparoscopic gastric bypass surgery were randomly allocated to two stapler and ligasure groups. The data were collected and analyzed by three statistical tests, including Mann-Whitney U test, by SPSS 16.

Results: All patients were female with the age range of 20-65 years. Cost in the stapler group ranged between 29,500,000 to 40,000,000 Rial (mean 31,830,000± 3,500,000 Rials) and in ligasure group it was between 24,000,000 to 35,000,000 Rials (mean 26,720,000± 3,290,000 Rials). There was a significant difference between the two groups in cost (P=0.004). Duration of the operations were 200±3.4 and 240±10 minutes in the stapler and ligasure groups, respectively. The difference in duration was significant between the two groups (P=0.043). No significant differences were observed in complications.

Conclusion: Application of ligasure in resection and reconstruction of small intestine is more cost-effective than stapler, although duration of surgery is longer.

Keywords: cost-effectiveness, duration, ligasure, operation, small intestine, stapler.