

## پولیپ اسفنوکوآنال

### تشخیص و درمان ( گزارش مورد)

دکتر سید موسی صدرحسینی (استادیار)، دکتر علیرضا محبی (دستیار)  
بخش گوش و گلو و بینی، بیمارستان ولیعصر (عج) دانشگاه علوم پزشکی تهران

#### چکیده

پولیپ اسفنوکوآنال یکی از انواع نادر توده‌های بینی است که از سینوس اسفنوئید منشاء می‌گیرد و در رینوسکپی قدامی ممکن است با پولیپ آنتروکوآنال اشتباه شود. با آندوسکپی تشخیصی و سی‌تی‌اسکن سینوس‌های پارانازال می‌توان این ضایعات را با دقت زیادی تشخیص داد. پولیکتومی ساده با باقی گذاشتن توده داخل سینوس با ریسک بالای عود همراه است. درمان پولیپ اسفنوکوآنال شامل برداشتن کامل پولیپ با جراحی و گشاد کردن منفذ سینوس اسفنوئید می‌باشد که در حال حاضر رویکرد مناسب برای این منظور جراحی آندوسکپی بینی و سینوس می‌باشد. در این گزارش ما به معرفی یک مورد پولیپ اسفنوکوآنال پرداخته و یافته‌های کلینیکی، رادیولوژیک و پاتولوژیک آن را مرور کرده و در درمان آن بر ابروج جراحی آندوسکپی تأکید می‌کنیم.

#### مقدمه

پولیپ‌های کوآنال معمولاً به توده‌های مجزا و خوش‌خیمی هستند که قسمت خلفی بینی (کوآن) و نازوفارنکس را اشغال می‌نمایند. این پولیپ بیشتر از سینوس ماگزیلری منشأ گرفته و از طریق سوراخ اصلی و یا فرعی این سینوس به کوآن راه می‌یابد (۱). بر خلاف شیوع پولیپوز بینی و پولیپ‌های آنتروکوآنال، پولیپ اسفنوکوآنال یک پدیده نادر است که از سینوس اسفنوئید منشأ گرفته و بعد از خروج از دهانه سینوس به کوآن و نازوفارنکس راه می‌یابد. اتیولوژی آن مشخص

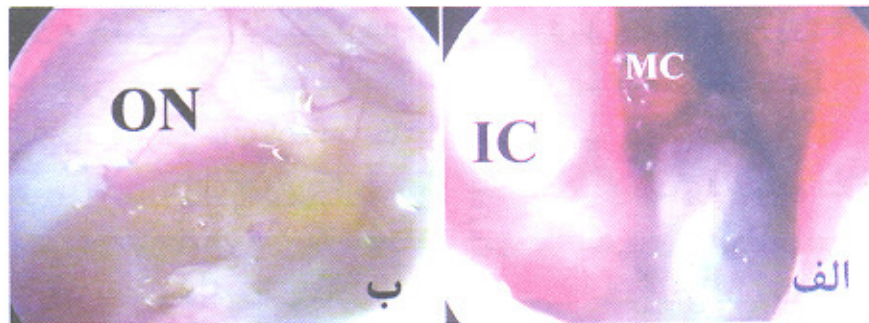
نیست. تظاهرات مورفولوژیک این ضایعه مشابه با سایر پولیپ‌های کوآنال می‌باشد و بطور کلی دارای یک جزو سیستیک داخل سینوس و یک جزو پولیپوئید داخل کوآن و نازوفارنکس می‌باشد. تقریباً ۵۰٪ پولیپ‌های اسفنوکوآنال در بچه‌ها گزارش شده است (۲). رویکردهای مخرب اکسترنال برای دسترسی به سینوس اسفنوئید در مورد ضایعات خوش‌خیم بچه‌ها به ویژه پولیپ با وجود در دسترس بودن تکنیک‌های جراحی آندوسکپی بینی و سینوس جایی ندارد (۳). امنیت و تأثیر بسزای ابروج آندوسکپی در درمان این پولیپ در سال‌های اخیر گزارش شده است (۱).

## معرفی بیمار

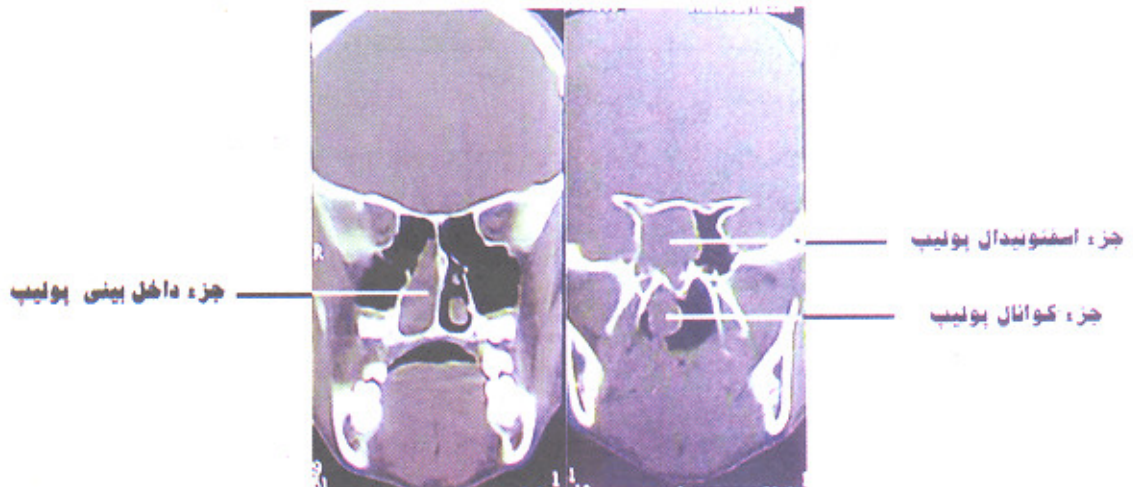
دختر سیزده ساله‌ای با شکایت اولیه گرفتگی بینی سمت راست و رینوره همان طرف از یک سال قبل به درمانگاه گوش و گلو و بینی ارجاع داده می‌شود. شکایات دیگر بیمار شامل خرخر شبانه و ترشح پشت حلق بود. علائم بیمار در چند ماه اخیر تشدید یافته بود. در رینوسکوپی قدامی یک توده منفرد پولیپ مانند در طرف راست بینی تشخیص داده شد که با ترشحات موکوپرونت پوشیده شده بود. در رینوسکوپی خلفی

نیز یک توده پولیپی که بویژه طرف راست نازوفارنکس را اشغال کرده بود، مشاهده می‌شد.

در آندوسکوپی تشخیصی یک پولیپ به رنگ آبی متمایل به سفید و به قوام نرم دیده می‌شد که خاستگاه آن مدیال به شاخک میانی بینی و از اسفنونائیدال رسس بود (شکل ۱). پولیپ به قسمت خلف گسترش یافته و کوآن و نازوفارنکس را در سمت راست پر نموده و به سمت چپ نازوفارنکس نیز گسترش یافته بود. مخاط بینی مختصری متورم بود ولی در مائتوس میانی پاتولوژی وجود نداشت.



شکل شماره ۱- منظره آندوسکوپی پولیپ اسفنونائیدال. در قسمت الف بخش داخل بینی پولیپ که مدیال به شاخک میانی قرار گرفته دیده می‌شود. در قسمت ب بخش کیستیک پولیپ در داخل سینوس اسفنونئید دیده می‌شود. (IC= شاخک تحتانی، MC= شاخک میانی، ON= عصب اپتیک)



شکل شماره ۲- سی تی اسکن کورونال سینوس‌های پاراناژال.

اجزاء مختلف پولیپ اسفنونائیدال قابل مشاهده است. عدم درگیری سینوس ماگزیرلا و کدورت سینوس اسفنونئید این ضایعه را از پولیپ آنتروکوانال متمایز می‌سازد.

پولیپ اسفنوکوآنال از سینوس اسفنوئید منشأ گرفته و از طریق دهانه سینوس به کوآن راه می‌یابد. گرفتگی بینی و رینوره علامت اصلی می‌باشد. سردرد و گرفتگی گوش نیز ممکن است وجود داشته باشد (۵). از نظر بافت‌شناسی این ضایعه مشابه پولیپ آنتروکوآنال است (۷،۶) و شامل یک کیست در مرکز می‌باشد که با استرومای ادماتو و انفیلتراسیون سلول‌های التهابی احاطه شده است. سطح پولیپ با اپیتلیوم تنفسی پوشیده شده اما در مقایسه با سایر پولیپ‌ها انوزینوفیل و غدد مخاطی کمتری دارد (۸). پاتوژنز آن نیز مشابه پولیپ آنتروکوآنال است و عبارت از اتساع یک جزو کیستیک در داخل سینوس و راه یافتن آن به حفره بینی از طریق دهانه سینوس می‌باشد (۹).

آقای Mills بیان می‌کند که پولیپ‌های کوآنال نتیجه اتساع یک موکوسل به دلیل انسداد و پارگی غدد مخاطی سینوس در طی فاز بهبودی سینوزیت باکتریال می‌باشند. در هر حال به دلیل نادر بودن، پاتوژنز دقیق آن مشخص نیست و بیشتر اطلاعات مربوط به پولیپ‌های آنتروکوآنال می‌باشند. در رینوسکپی قدیمی این بیماران در بیشتر اوقات یک پولیپ منفرد در قسمت خلفی بینی دیده می‌شود اما تمایز آن از پولیپ آنتروکوآنال و یا اتموئیدوکوآنال با مشاهده ظاهر آن غیر ممکن است. در آندوسکپی تشخیصی بینی پولیپی مشاهده می‌شود که نسبت به شاخک میانی مدیال واقع شده و وقتی ریشه آن دنبال می‌شود به اسفنوآتموئیدال رسد و دهانه سینوس اسفنوئید می‌رسد. بر خلاف پولیپ آنتروکوآنال مئاتوس میانی و مخاط فونتانل کاملاً طبیعی است و پولیپ هیچ نسبتی با آن ندارد.

یافته‌های پولیپ اسفنوکوآنال در سی‌تی‌اسکن بینی و سینوس شامل یک توده خوش‌خیم داخل بینی است که نسبت به شاخک میانی مدیال قرار گرفته است. این توده به کوآن گسترش یافته و ادامه آن به سینوس اسفنوئید ختم می‌شود. طبیعی بودن استیومناتال کمپلکس و سینوس ماگزایلا دارای اهمیت می‌باشد. بدین ترتیب تظاهر رادیولوژیک یک توده خوش‌خیم بینی که از سینوس اسفنوئید برخاسته و به کوآن و نازوفارنکس گسترش یافته همراه با ظاهر طبیعی سایر سینوس‌ها در سی‌تی‌اسکن بیانگر پولیپ اسفنوکوآنال می‌باشد (۵).

تشخیص افتراقی اصلی پولیپ اسفنوکوآنال، پولیپ آنتروکوآنال است. همانطور که گفته شد آندوسکپی تشخیصی

در سی‌تی‌اسکن از سینوس‌های پاراناژال وجود یک توده در حفره راست بینی با گسترش به کوآن خلفی و وجود یک توده در نازوفارنکس بویژه در سمت راست مشخص بود. سینوس اسفنوئید همین سمت بصورت کامل کدر بود. مئاتوس میانی و کمپلکس استیومناتال و سینوس ماگزایلا فاقد پاتولوژی بود (شکل ۲). سایر معاینات و مطالعات آزمایشگاهی نیز در حد طبیعی بود.

بیمار تحت بیهوشی عمومی و با اپروچ آندوسکپی تحت جراحی قرار گرفت. با هدایت آندوسکپ پدیکول پولیپ موجود در حفره بینی مدیال به شاخک میانی تا دهانه سینوس اسفنوئید دنبال شد. پولیپ دهانه سینوس را گشاد کرده بود به صورتی که تلسکوپ چهار میلی‌متری قادر به عبور از آن بود. در داخل سینوس اسفنوئید جزو کیستیک پولیپ دیده می‌شد (شکل ۱). ابتدا با پانچ حلقوی دهانه سینوس اسفنوئید گشاد شد و در این راه بخشی از شاخک فوقانی نیز برداشته شد. بعد از اینکه به داخل سینوس اسفنوئید اشراف کامل پیدا گردید، کیست داخل سینوس اسفنوئید با کورت بطور کامل خارج شد و به داخل حفره بینی رانده شد. پس از آن عناصر آناتومیک داخل سینوس اسفنوئید به خوبی قابل مشاهده بود. کیست داخل سینوس اسفنوئید همراه با پولیپ داخل بینی و استپاله آن در نازوفارنکس از داخل بینی بیرون آورده شد. بعد از خروج پولیپ دهانه سینوس اسفنوئید دوباره در قسمت تحتانی بازتر شد. عمل بدون عارضه خاصی پایان یافت.

علایم بیمار بعد از جراحی از بین رفت. در پیگیری انجام شده به مدت نه ماه توسط معاینات آندوسکپی تشخیصی دهانه سینوس اسفنوئید باز بود و اثری از عود یا عارضه دیگر دیده نشد. پاسخ هیستولوژیک تشخیص پولیپ التهابی بینی را تایید کرد.

## بحث

اولین گزارش پولیپ اسفنوکوآنال مربوط به آقای Zuckerkandl در سال ۱۸۹۲ می‌باشد (۴). از آن موقع تاکنون گزارش اندکی در مورد این بیماری در متون به چشم می‌خورد. بهبودی تکنیک‌های تصویربرداری و متداول شدن آندوسکپی بینی و سینوس دقت تشخیصی را بالا برده است.

پیگیری ۱۸ و ۲۸ ماهه دو بیمار خود بیماری یا عارضه خاصی را مشاهده نکردند (۳).

آقای Dadas نیز در درمان این پولیپ بر نقش آندوسکوپی بینی و سینوس در تشخیص و درمان تاکید می‌کند (۱). آقای Sethi Ds نیز در ارزیابی ضایعات مجزای سینوس اسفنوئید که تعدادی از آنها پولیپ اسفنوکوانال بوده است درمان قطعی را در اکثر موارد اسفنودونیدوتومی آندوسکوپی و برداشتن پولیپ تحت دید مستقیم آندوسکوپ دانسته است (۱۲). آقای Lessa و همکاران ایشان در ارزیابی شش پولیپ اسفنوکوانال علاوه بر توصیف تظاهرات کلینیکی این نوع پولیپ بر درمان آندوسکوپی آن تأکید کرده‌اند (۱۳).

در مجموع تکنیک جراحی آندوسکوپی بینی و سینوس درمان انتخابی این ضایعات نادر بوده و با موفقیت درمانی بالا همراه است. با این روش بخش کیستیک داخل سینوس اسفنوئید زیر دید مستقیم خارج شده و دهانه سینوس نیز گشاد می‌گردد و به این ترتیب احتمال عود کاهش می‌یابد. اگر بقایای پولیپ چسبیده به مخاط سینوس باقیمانده باشد با دید خوبی که با این روش فراهم می‌شود می‌توان آن را بخوبی و با حداقل عوارض خارج کرد. با این روش نیازی به اتمونیدکتومی نبوده و کمپلکس استیومئاتال نیز دستکاری اضافی نمی‌شود که هریک از موربیدیتهی این عمل می‌کاهد. در نهایت به دلیل ندادن برش خارجی و عدم دستکاری در مراکز رشد صورت این روش بویژه در بچه‌ها رویکرد مناسب می‌باشد.

این عمل دارای تمامی عوارض جراحی آندوسکوپی بینی و سینوس است و لذا همانند دیگر اعمال سینوس اسفنوئید نیازمند توجه و احتیاط فراوان می‌باشد. در صورت مهارت و تجربه جراح عوارض جدی در حدود ۱٪ می‌باشد (۱۴).

### نتیجه‌گیری

پولیپ اسفنوکوانال یک شکل نادر از پولیپ‌های بینی می‌باشد. سی‌تی‌اسکن بینی و سینوس و آندوسکوپی تشخیصی بینی معمولاً تشخیص را معلوم می‌سازد. خارج کردن کامل پولیپ به همراه جزو کیستیک داخل سینوس اسفنوئید با اپروچ آندوسکوپی که در این بیمار انجام شد، به نظرمی رسد اپروچ جراحی برتر بویژه در بچه‌ها باشد.

بینی و CT بینی و سینوس می‌تواند خاستگاه پولیپ اسفنوکوانال را از سینوس اسفنوئید مشخص کرده و طبیعی بودن سینوس ماگزیرا را نمایش دهد (۱۰). گاهی پولیپ اسفنوکوانال بزرگ بوده و مئاتوس میانی رامسدود می‌کند و در نتیجه هر دو سینوس اسفنوئید و ماگزیرا کدر بوده و تشخیص این پولیپ با سی‌تی‌اسکن نیز مشکل می‌شود. در این حال اگر توده پولیپ اجازه دهد، آندوسکوپی تشخیصی اطلاعات ارزشمندی در مورد منشأ پولیپ در اختیار می‌گذارد. در موارد نادری به دلیل اندازه بسیار بزرگ این پولیپ ممکن است مشابه با توده‌های بدخیم بینی تظاهر یابد. در این موارد مشکوک بیوپسی قبل از عمل به تشخیص کمک می‌کند.

در مداوای بیماری‌های التهابی سینوس اسفنوئید رویکردهای مختلفی وجود دارد. هم‌اکنون رویکرد از راه بینی با استفاده از تکنیک‌های آندوسکوپی (با یا بدون انجام اتمونیدکتومی) رویکرد انتخابی و رویکرد اکسترنال اتمونیدکتومی در درجه دوم اهمیت می‌باشد. رویکرد ترنس آنترال به سینوس اسفنوئید در موارد محدودی کاربرد داشته و رویکرد ترنس سپتال برای دسترسی به غده هیپوفیز می‌باشد. هر یک از روش‌های اکسترنال با عوارض مربوط به محل انسیزیون همراهی دارند. مثلاً در رویکرد اتمونیدکتومی اکسترنال عوارضی مانند دیپلوپی، اسکار، و آسیب مجرای نازولاکریمال گزارش شده است (۱۱).

در پولیپ‌های کوانال و از جمله پولیپ اسفنوکوانال کندن ساده پولیپ از طریق بینی و یا نازوفارنکس با عود بالا همراه است (۹). درمان قطعی این پولیپ‌ها نیازمند خارج کردن بخش داخل سینوس اسفنوئید پولیپ و از راه گشاد کردن منفذ سینوس اسفنوئید می‌باشد (۶). با توجه به نادر بودن این نوع پولیپ بحث زیادی در مورد درمان جراحی آن در کتب مرجع و مقالات وجود ندارد. آقایان Tosun و Yetiser در ارزیابی درمان این پولیپ ذکر کرده‌اند که رویکردهای مخرب اکسترنال به سینوس اسفنوئید در مورد ضایعات خوش‌خیم بویژه پولیپ مناسب نمی‌باشد و بخصوص استفاده از آن‌ها در بچه‌ها عاقلانه نیست. آن‌ها اپروچ آندوسکوپی را توصیه کرده و در

## منابع

1. Dadas B, Yilmaz O, Vural C, Calis AB, Turgut S. Choanal polyp of sphenoidal origin. *Eur Arch Otorhinolaryngol* .2000; 257: 379-381.
2. Ileri F, A.Koybasioglu A,Uslu S. Clinical presentation of a sphenchoanal polyp. *Eur Arch Otorhinolaryngol*. 1998; 255(3): 138-9.
3. Tosun.F, Yetiser S, Akcam T, Ozkaptan Y. Sphenchoanal polyp: endoscopic surgery. *Int J Pediatr Otorhinolaryngol* 2001 Apr 6;58(1): 87-90.
4. Haroly G. The choanal polyp. *Ann Otol Rhinol Laryngol*.1957; 66: 306-326.
5. T.D.R. Spraggs. Radiological diagnosis od sphenchoanal polyp. *J Laryngol Otol*. 1993; 107: 159-160.
6. Crametle L ,Mondain M, Rombaux P. Sphenchoanal polyp in children: Diagnosis & treatment. *Rhinology*. 1995; 33(1): 43-45.
7. Berg O, Carenfelt C, Silfversward C, et al. Origin of choanal polyp. *Arch Otolaryngol Head Neck Surgery* 1988; 114: 1270-1271.
8. Min Ya, Chung Jaw, Shin Js, Chi Jg. Histologic structure of antrochoanal polyp. *Acta Otolaryngol (Stockh)*. 1995; 115: 543-547.
9. Eloy P, Evrard I, Bertrand B, Delos M. Choanal polyp of sphenoidal origin. Report of two cases. *Acta Otorhinolaryngol Belg*. 1996; 50(3): 183-9.
10. Weissman JL, Tabor EK, Curtin HD. Sphenchoanal polyp: evaluation with CT and MRI imaging. *Radiology*.1991 Jan; 178(1): 145-8.
11. Charles W Cummings. *Otolaryngology Head Neck & Surgery*. 1998 vol 2.
12. Sethi DS. Isolated sphenoid lesions: diagnosis and management. *Otolaryngol Head Neck Surg* 1999 May; 120(5): 730-6.
13. Lessa MM, Voegels RL, Padua F, Wiikmann C, Romano FR, Butugan. Sphenchoanal polyp: Diagnosis and treatment. *Rhinology* 2002 Dec; 40(4): 215-6.
14. Levine HL, May M. *Endoscopic sinus surgery*. New York. 1993, Thieme.