

جهش‌های پروتوانکوژن RET در تشخیص سرطان مدولاری تیروئید: یک مقاله مروری

چکیده

دریافت: ۱۴۰۰/۰۴/۱۴ ویرایش: ۱۴۰۰/۰۴/۲۱ پذیرش: ۱۴۰۰/۱۰/۲۴ آنلاین: ۱۴۰۰/۱۱/۰۱

سمانه حسین‌زاده، صفورا پاکیزه‌کار*

مرکز تحقیقات سلولی مولکولی غدد درون‌ریز، پژوهشکده علوم غدد درون‌ریز و متابولیسم، دانشگاه علوم پزشکی شهید بهشتی تهران، تهران، ایران.

سرطان مدولاری تیروئید ۱۰٪-۵٪ سرطان‌های تیروئید را تشکیل می‌دهد. جهش پروتوانکوژن RET در تمام MTC‌های ارثی و حدود ۶۶٪ MTC‌های تک‌گیر رخ می‌دهد. بنابراین تشخیص جهش‌های RET برای تشخیص و درمان سریع و مناسب لازم است. این مرور نظام‌مند به‌دنبال یافتن لیست جامع جهش‌های ژن RET در تشخیص سرطان مدولاری است. مطالعات انجام گرفته در زمینه جهش‌های RET در تشخیص سرطان مدولاری تیروئید به روش مرور نظام‌مند در پایگاه‌های اطلاعاتی شامل Pub Med، Scopus، Medline، Embase و NCBI در بازه زمانی دی ۱۳۸۹ تا فروردین ۱۴۰۰، مورد بررسی قرار گرفت. جهش‌های بد معنا در آگزون‌های ۱۰، ۱۱، ۱۳، ۱۴، ۱۵، ۱۶ پروتوانکوژن RET شایع‌ترین جهش‌ها هستند. در FMTC، فراوان‌ترین جهش‌ها در کدون‌های ۶۰۹، ۶۱۱، ۶۱۸ و ۶۲۰ آگزون ۱۰، کدون ۷۶۸ آگزون ۱۳، کدون ۸۰۴ آگزون ۱۴ و کدون ۶۳۴ آگزون ۱۱ می‌باشند. در MEN2A، جهش در آگزون‌های ۵، ۸، ۱۰ و ۱۱ مشاهده شده است و شایع‌ترین جهش‌ها مربوط به آگزون ۱۰ (کدون‌های ۶۰۹، ۶۱۱، ۶۱۸ و ۶۲۰) و آگزون ۱۱ (کدون‌های ۶۳۰ و ۶۳۴) است. بیماران مبتلا به MEN2B نیز، تقریباً ۹۵٪ موارد جهش M918T در آگزون ۱۶ و ۵٪ موارد جهش A883F در آگزون ۱۵ دارند. در MTC تک‌گیر، شایع‌ترین جهش، M918T در آگزون ۱۶ است که با پیش‌آگهی بد بیماری ارتباط دارد. غربالگری ژنتیکی RET برای رویکرد صحیح در تشخیص و درمان MTC ضروری است و همه افراد با تشخیص MTC، حتی بدون سابقه خانوادگی MEN2، باید برای تایید یا حذف وراثت بیماری و در صورت لزوم تیروئیدکتومی پیشگیرانه مورد آزمایش ژنتیکی RET قرار بگیرند. این مطالعه مروری نظام‌مند، لیست جامعی از جهش‌های گزارش شده ژن RET به‌منظور شناسایی سرطان مدولاری تیروئید به‌دست داد.

کلمات کلیدی: سرطان مدولاری تیروئید، جهش پروتوانکوژن رت (RET)، تیروئیدکتومی.

* نویسنده مسئول: تهران، دانشگاه علوم پزشکی شهید بهشتی تهران، پژوهشکده علوم غدد درون‌ریز و متابولیسم، مرکز تحقیقات سلولی مولکولی غدد درون‌ریز.

تلفن: ۰۲۱-۲۲۶۳۲۵۶۹

E-mail: pakizehkar_s@yahoo.com

سرطان مدولاری تیروئید (MTC) Medullary thyroid cancer (MTC) ۱۰٪-۴٪ موارد بدخیمی‌های تیروئید را به‌خود اختصاص می‌دهد و در ۲۵٪ موارد به‌صورت ارثی (Hereditary medullary (HMTC) thyroid carcinoma و در ۷۵٪ موارد به‌صورت تک‌گیر (sMTC) Sporadic medullary thyroid carcinoma است.^۱ از نظر بالینی sMTC در هر سنی می‌تواند ایجاد شود ولی بالاترین میزان شیوع آن در سن ۶۰-۴۰ سال است و در زنان بیشتر از

سرطان تیروئید به‌عنوان شایع‌ترین نئوپلازی غدد درون‌ریز ۱٪ از کل سرطان‌های انسانی را تشکیل می‌دهد.^۲ سرطان تیروئید از منظر بافت‌شناسی به چهار نوع پاپیلاری، فولیکولار، مدولاری و آناپلاستیک تقسیم می‌شود. خاستگاه کارسینوماهای تیروئید از نوع پاپیلاری، فولیکولار و آناپلاستیک سلول‌های فولیکولی تیروئید است و منشا سرطان مدولاری تیروئید، سلول‌های پارافولیکولار (سلول‌های C) است.^۳

برای فعال شدن مسیر پیام‌رسانی وابسته به RET لیگاندهای ذکر شده به α -1 (GFR α -1) GDNF family receptor اتصال می‌یابد که گیرنده‌ای بدون هیچ دومین تراغشایی و یا داخل سلولی است و از طریق گلیکوزیل فسفاتیدیل اینوزیتول به غشا اتصال دارد.^۹ با اتصال لیگاند به GFR α -1 و ایجاد کمپلکس GFR α -RET دو گیرنده RET مونومر با یکدیگر جفت شده و ترانس فسفوریلایسون رزیدوهای تیروزین صورت می‌گیرد.

سپس این تیروزین‌های فسفریله دیگر پروتئین‌های داخل سلولی که دارای ناحیه متصل شونده به تیروزین فسفریله و یا SH2 هستند را فعال می‌کنند و به این ترتیب مسیرهای پیام‌رسانی داخل سلولی فعال می‌شود و منجر به رشد و بقای سلول می‌گردد.^{۱۰،۱۱}

پروتئوکوزن RET یکی از اولین ژن‌های کدکننده گیرنده‌های تیروزین کینازی بود که نقش آن در ایجاد بدخیمی‌ها کشف گردید.^{۱۰} فعالیت انکوژنی RET منجر به فعال شدن مسیرهای پیام‌رسانی وابسته به RAF-MEK-ERK و PI3K-AKT-mTOR می‌گردد.

در بیماری‌های انسانی جهش‌های منجر به افزایش فعالیت و همچنین از بین رفتن عملکرد پروتئوکوزن RET دیده شده است.^{۱۱} جهش‌های منجر به از دست رفتن عملکرد RET در بیماری‌هایی مانند هیرشپرونک (Hirschsprung disease) که عدم وجود مادرزادی سیستم عصبی در نواحی انتهایی روده و کمبود سلول‌های گانگلیونی در روده بزرگ است مشاهده می‌شود.^{۱۲}

جهش‌های منجر به افزایش فعالیت پروتئوکوزن RET (در رده سلول‌های زایا و سلول‌های سوماتیک) در آسیب‌شناسی انواع مختلف سرطان تیروئید نقش دارد، که منجر به فسفوریلایسون خودبه‌خود رزیدوهای تیروزین در پروتئوکوزن RET می‌شود.^{۱۳}

همچنین بازآرایی ژن RET در سلول‌های سوماتیک تغییر ژنتیکی بارز در سرطان‌های پاپیلاری تیروئید متعاقب رادیوتراپی سر و گردن می‌باشد.^{۱۴} جهش‌های نقطه‌ای (Point mutation) در دومین خارج سلولی RET در تغییرات منجر به بدخیمی سلول‌های منشا گرفته از تاج عصبی در دوران جنینی مانند سلول‌های پارافولیکولی تیروئید نقش دارد.

جهش‌های بد معنا، (RET) Missense mutation در سلول‌های سوماتیک در sMTC و در سلول‌های زایا در MEN2A، MEN2B و FMTC نشان داده شده است.^{۱۵،۱۶}

مردان مشاهده می‌شود. این بیماران به‌طور معمول دارای گره‌های قابل لمس، در ۵۰٪ موارد متاستاز به غدد لنفاوی گردن و در ۲۰٪ موارد متاستاز به کبد، ریه و استخوان هستند.^۹

نوع ارثی که الگوی توارث آن به‌صورت اتوزوم غالب با نفوذ متغیر و وابسته به سن است، به سه گروه متفاوت از نظر علائم بالینی یعنی نئوپلازی‌های متعدد اندوکراین نوع 2A (Multiple endocrine neoplasia, type 2A (MEN2A) متعدد اندوکراین نوع 2B (Multiple endocrine neoplasia type 2B (MEN2B) و سرطان مدولاری تیروئید خانوادگی (FMTC) طبقه‌بندی می‌شود.^{۱۶} در نئوپلازی‌های متعدد اندوکراین نوع 2A علاوه بر MTC، فتوکروموسایتوم (PHEO or PCC) Pheochromocytoma و پرکاری پاراتیروئید اولیه (PHPT) Primary hyperparathyroidism وجود دارد و در نئوپلازی‌های متعدد اندوکراین نوع 2B فتوکروموسایتوم، مارفانوئید هابیتوس (Marfanoid habitus) و گانگلیونوروماتوز (Ganglioneuromatosis) روده و مخاط دهان مشاهده می‌شود در حالی که FMTC با موارد متعدد MTC در خانواده مشخص می‌شود، و هیچ تظاهرات بالینی دیگری ندارد.^{۱۷} بروز MTC در MEN2B به‌طور معمول در اوایل کودکی، در MEN2A اوایل بزرگسالی و در FMTC در میان‌سالی رخ می‌دهد.^{۱۸}

پروتئوکوزن (RET) Rearranged during transfection معروف‌ترین ژن درگیر در سرطان تیروئید است و جهش در سلول‌های زایا (Germline mutation) در پروتئوکوزن RET در ۸۸٪ موارد FMTC و ۹۸٪ موارد MEN2 دیده می‌شود.^{۱۹} در حالی که جهش‌های سوماتیک این ژن در سرطان مدولاری تیروئید تک‌گیر مشاهده می‌شود.^{۱۸}

پروتئوکوزن RET با ۲۱ اگزون کدکننده یک پروتئین تراغشایی از نوع گیرنده‌های تیروزین کینازی است که ناحیه (دومین) داخل سلولی آن ناحیه تیروزین کینازی Cysteine-rich domain و ناحیه خارج سلولی آن دارای ناحیه‌ای غنی از سیستئین (cysteine-rich domain) و چهار ناحیه شبه کادهرین (cadherin-like domain) و یک جایگاه اتصال به کلسیم می‌باشد.^{۲۰}

لیگاندهای فعال‌کننده گیرنده RET فاکتورهای رشد اعضای خانواده Glial Cell Derived Neurotrophic Factor (GDNF) شامل نورترین (Neurturin)، آرتمین (Artemin) و پرسفین (Persephin) هستند.^{۲۱}

علایم، داروها، درمان، ارزیابی روش‌های درمانی، علایم بالینی، هیستوپاتولوژی و آزمون‌های تشخیصی در زمینه سرطان مدولاری تیروئید و همچنین گزارش‌های موردی، نامه به سردبیر، نتایج کنفرانس‌ها و نشست‌های سالانه از این مطالعه خارج شدند.

غربالگری مقالات و استخراج داده‌ها: به‌منظور سهولت در غربالگری مقالات موارد بازایی شده، نتایج جست‌وجو به برنامه Endnote منتقل گردید. پس از حذف موارد تکراری، عنوان و چکیده هر مقاله مورد بررسی قرار گرفت. در صورتی که چکیده مقاله‌ای مرتبط با موضوع به‌نظر می‌رسید، متن کامل مقاله مورد بازایی قرار می‌گرفت. سپس داده‌های مربوط به جهش‌های پروتوانکوژن RET در سلول‌های زایا و سلول‌های سوماتیک و اهمیت آن در تشخیص سرطان مدولاری تیروئید از نوع ارثی و تک‌گیر استخراج و دسته‌بندی گردید. در نهایت ۶۹۶ مقاله با این استراتژی جست‌وجو یافت شد و پس از اعمال معیارهای راه‌یابی ۱۹۷ مقاله برای مرور نظام‌مند باقی ماند.

۱- سرطان مدولاری تیروئید تک‌گیر و جهش‌های پروتوانکوژن RET: سرطان مدولاری تیروئید از نوع تک‌گیر (sMTC) از نوع تومورهای تیروئیدی بسیار تهاجمی است که ۷۵٪ موارد سرطان‌های مدولاری تیروئید را به خود اختصاص داده است.^{۱۸}

بیماران مبتلا به sMTC به‌طور معمول یک گره انفرادی و قابل لمس تیروئید و سطح کلسیتونین سرم بالا دارند. علاوه بر این، متاستاز در غدد لنفاوی گردنی نسبتاً شایع است (۸۰٪-۵۰) و در اوایل بیماری ظاهر می‌شود و اندازه بزرگ تومور اولیه و چند کانونی بودن تومورها خطر درگیری غدد لنفاوی را افزایش می‌دهد.^{۱۹،۲۰}

بیشتر تومورها در نواحی فوقانی و مرکزی تیروئید رخ می‌دهد که سلول‌های C با تعداد بیشتر وجود دارند. تشخیص معمولاً براساس آسپیراسیون با سوزن ظریف (FNA) انجام می‌شود.^۲ متاستازهای دور در خارج از گردن، در کبد، ریه‌ها و استخوان‌ها در حدود ۲۰٪-۱۰ بیماران در هنگام تشخیص مشاهده می‌شود. این بیماران ممکن است با علایم هورمونی مانند گر گرفتگی و اسهال که ناشی از ترشح بیش از حد کلسی‌تونین است مراجعه نمایند.^{۲۰}

جهش در پروتوانکوژن RET در حدود ۶۶٪ از موارد sMTC مشاهده می‌شود و موارد فاقد جهش در پروتوانکوژن RET در

جهش‌های پروتوانکوژن RET بیشتر از نوع جهش‌های بد معنا و در آگزون‌های ۱۰، ۱۱، ۱۳، ۱۴، ۱۵ و ۱۶ می‌باشد.^{۱۶} وجود جهش در دامنه خارج سلولی، که شایع‌ترین آن جهش در سیستمین کدون ۶۳۴ آگزون ۱۱ است منجر به دایمیریزاسیون RET در غیاب لیگاند و فعال‌سازی مسیرهای انتقال پیام به داخل سلول می‌شود. جهش در ناحیه تیروزین کیناز داخل سلولی تأثیری بر روی دایمیریزاسیون RET ندارد بلکه منجر به تغییرات ساختاری در این ناحیه شده و در نتیجه RET جهش‌یافته، دیگر نیازی به دایمیریزاسیون جهت فعال شدن ندارد.^{۱۷،۲۱}

بررسی ژن RET در خانواده افراد مبتلا به MEN2A، FMTC و MEN2B نشان می‌دهد به ترتیب ۸۸٪، ۹۵٪ و ۹۸٪ از افراد خانواده در سلول‌های زایا دارای جهش‌های ژن RET هستند و فقط افراد دارای جهش‌های بد معنا در سلول‌های زایا بیماری را نشان می‌دهند.

همچنین در افراد مبتلا به sMTC نیز در ۵۰٪-۳۰ موارد جهش پروتوانکوژن RET مشابه با جهش‌های ایجاد شده در تهاجمی‌ترین حالت MEN2B در سلول‌های سوماتیک دیده می‌شود.^۲ مطالعه مروری حاضر به بررسی نظام‌مند پژوهش‌های منتشر شده در زمینه جهش‌های پروتوانکوژن RET و ارتباط آن با تشخیص زود هنگام سرطان مدولاری تیروئید می‌پردازد.

استراتژی جست‌وجو: مطالعات انجام گرفته در زمینه جهش‌های پروتوانکوژن RET در تشخیص سرطان مدولاری تیروئید در پایگاه‌های اطلاعاتی اصلی شامل Pub Med، Scopus، Medline، Embase و NCBI مورد جست‌وجو قرار گرفتند. جست‌وجو با استفاده از واژه‌های کلیدی RET mutation، RET Point Mutation، Medullary، Medullary thyroid carcinoma، RET proto-oncogene medullary، Medullary thyroid malignancy، Thyroid Neoplasm thyroïd cancer، Multiple Endocrine Neoplasia و MTC در بازه زمانی دی ۱۳۸۹ تا فروردین ۱۴۰۰ انجام گرفت و تمامی مقالات یافت شده به زبان انگلیسی بودند. به‌علاوه مطالعات مرجع به‌منظور بررسی کارهای مرتبط در سال‌های پیش از آن، مورد جست‌وجوی دستی قرار گرفت.

معیار راه‌یابی و عدم راه‌یابی به مطالعه: مقالات اصیلی که تا ماه فروردین ۱۴۰۰ چاپ شده بودند و به بررسی جهش‌های پروتوانکوژن RET در تشخیص سرطان مدولاری تیروئید پرداخته بودند، واجد شرایط ورود به این مطالعه بودند. مقالات مرتبط با

نوع B_v (۱۰٪-۵) و سرطان مدولاری تیروئید خانوادگی (۴۰٪-۳۵) طبقه‌بندی می‌شود.^{۲۴،۲}

این سه نوع از نظر بروز، ژنتیک، نفوذ مرتبط با سن، ارتباط با بیماری‌های دیگر، میزان تهاجم و پیش‌آگهی متفاوت هستند.^۲ جهش در پروتئوکوزن RET مسئول پیشرفت کارسینوم تیروئید مدولار و عامل مهم پیش‌آگهی بد بیماری است.^{۲۴،۶}

در سلول‌های زیای بیماران مبتلا به MEN2 جهش در پروتئوکوزن RET تقریباً در همه موارد مشاهده می‌شود.^۲ پروتئوکوزن RET یک گیرنده تیروزین کیناز را کد می‌کند که نقش حیاتی در بسیاری از مسیرهای پیام‌رسانی در غدد پاراتیروئید، سیستم ادراری تناسلی، مغز، گانگلیون‌های پاراسمپاتیک و سمپاتیک، گانگلیون روده‌ای، آدرنال مدولا و سلول‌های C تیروئید دارد. به همین دلیل در بسیاری از این اندام‌ها و سیستم‌ها تومورهایی شکل می‌گیرد که علائم اصلی سندرم MEN2 را تشکیل می‌دهند.^۶

در حقیقت، جهش‌های RET در سلول‌های زیای در ۹۸٪ از موارد MEN2A، ۹۵٪ از MEN 2B و ۸۸٪ از خانواده‌های FMTC مشاهده می‌شود.^۲ هایپرپلازی سلول‌های C، (CCH) مرحله پیش از ایجاد کارسینوماست که خیلی سریع به میکروکارسینوما و سپس MTC ماکروسکوپیک پیشرفت می‌کند.^{۲۴}

مدت زمان پیشرفت به کارسینومای میکروسکوپی در MEN2 هنوز مشخص نیست و ممکن است سال‌ها طول بکشد.^۲ در هر واریانت از MEN2 جهش‌های متفاوت ژن RET و در نتیجه ژنوتیپ و فنوتیپ متفاوت و مدت زمان متغیر پیشرفت از هایپرپلازی سلول‌های C به کارسینوما مشاهده می‌شود.^{۲۵}

تظاهرات اولیه همه سندرم‌های MEN2، هایپرپلازی سلول C پارافولیکولار است که در یک سوم فوقانی غده تیروئید متمرکز است و در نهایت به نئوپلازی چند مرکزی پیشرفت می‌کند. سلول‌های C پارافولیکولار دارای جهش‌های ژنتیکی و سوماتیک RET، ترشح‌کننده کلسیتونین و آنتی‌ژن کارسینوما‌میریونیک (Carcinoembryonic antigen) هستند که می‌تواند به عنوان تومور مارکر برای غربالگری عود تومور استفاده شوند.^{۲۶}

بسیاری از موارد واجد جهش KRAS، HRAS و به‌ندرت NRAS در سلول‌های سوماتیک هستند.^{۲۲،۲۱}

اگرچه که تعداد زیادی از جهش‌های سوماتیک در پروتئوکوزن RET در بیماران مبتلا به sMTC در مطالعات متعدد گزارش شده است، اما شایع‌ترین آن‌ها جهش (M918T) است که در بیشتر از ۶۸٪ موارد sMTC و بیشتر از ۹۰٪ موارد RET+ و همچنین در حدود ۹۵٪ موارد MEN2B در سلول‌های زیای مشاهده می‌شود.^{۲۱،۱۸}

وجود جهش‌های سوماتیک RET و به‌ویژه M918T به‌طور قابل توجهی با علائم بالینی تهاجمی، پیش‌آگهی بدتر، مرحله (stage) بالاتر تومور، اندازه بزرگ‌تر تومور، نرخ رشد بیشتر، مقاومت به درمان و متاستاز به گره‌های لنفاوی، متاستازهای دور دست و نرخ بالاتر عود بیماری و مرگ‌ومیر همراه است.^{۲۲،۲۱}

ارزیابی وضعیت جهش، به‌ویژه برای ژن RET، برای درمان‌های هدفمند با مهارکننده‌های تیروزین کیناز (TKI) Tyrosine-kinase inhibitor و همچنین کشف تغییرات جدید انکوژن برای تعیین اهداف جدید برای این نوع درمان بسیار مهم است. مطالعات نشان می‌دهد، علی‌رغم وجود برخی از جهش‌های نادر در چند مورد، وقوع جهش در ژن‌های RET و RAS به‌عنوان اصلی‌ترین علامت بیماری‌زایی sMTC تایید شده است.^{۱۸}

همچنین مطالعات اخیر نشان می‌دهد جهش در ژن RAS ارزش پیش‌آگهی قابل توجهی در پیش‌بینی تهاجمی بودن تومور ندارد. به‌طور خلاصه جهش پروتئوکوزن RET یک نشانگر زیستی مولکولی قابل اعتماد برای شناسایی گروهی از sMTC های بسیار تهاجمی است و می‌تواند به پزشکان در ارزیابی بهتر پیش‌آگهی بیمار و انتخاب تصمیمات درمانی مناسب کمک کند.^{۲۳} انواع جهش‌های گزارش شده در sMTC در جدول ۱ آورده شده است.

۲- سرطان مدولاری تیروئید ارثی: سرطان مدولاری تیروئید ارثی (hMTC) ۱۰٪-۵ بدخیمی‌های اولیه و ۲۵٪ موارد سرطان تیروئید را به‌خود اختصاص می‌دهد و الگوی وراثتی آن اتوزومال غالب است.

از نظر علائم بالینی hMTC به سه گروه متفاوت نئوپلازی‌های متعدد اندوکراین نوع 2A (۶۰٪-۵۵)، نئوپلازی‌های متعدد اندوکراین

جدول ۱: تغییرات آمینواسیدی شایع در sMTC

اگزون	تغییر آمینواسیدی	اگزون	تغییر آمینواسیدی	اگزون	تغییر آمینواسیدی	
۱۲	G748C ^{۴۰،۳۹}	۵	R297H ^{۱۸}	۱۲	دامنه خارج سلولی شبه کادهرین	
۱۳	P766S ^{۳۹}	۴	R215L ^{۱۸}	۱۳	دامنه داخل سلولی تیروزین کینازی	
۱۳	P766S ^{۴۱}	۱۰	C609G/R/S/Y/W ^{۴۱}	۱۳		دامنه خارج سلولی غش از سیستمین
۱۳	E768D ^{۳۹}	۱۰	C611G/F/R/S/Y ^{۴۱}	۱۳		
۱۴	R833C ^{۴۰،۱۸}	۱۰	C620G/F/R/S/W/Y ^{۴۰،۱۳}	۱۴		
۱۵	S891A ^{۱۸}	۱۰	C618/F/R/S/Y ^{۴۰،۱۳}	۱۵		
۱۵	A876V ^{۳۹}	۱۰	C618G ^{۴۰،۱۸}	۱۵		
۱۵	O884K ^{۳۹}	۱۰	C620R ^{۱۸}	۱۵		
۱۵	A876V ^{۳۹}	۱۰	K603N ^{۴۰}	۱۵		
۱۵	A883F ^{۴۰،۴۱}	۱۰	V591I ^{۴۰}	۱۵		
۱۵	A883T ^{۴۱}	۱۰	del F612-C620 ^{۴۰}	۱۵		
۱۵	E884K ^{۴۱}	۱۰	dupl G592-G607 ^{۴۰}	۱۵		
۱۵	D898_E902del ^{۴۱}	۱۱	C634W ^{۳۹،۱۸}	۱۵		
۱۵	del D898- ^{۴۱}	۱۱	C634Y ^{۳۹،۱۸}	۱۵		
۱۶	R908K ^{۳۹}	۱۱	C634F/G/R/S/W/Y/T/A ^{۴۰}	۱۶		
۱۶	Q901K ^{۳۹}	۱۱	C630R ^{۴۰}	۱۶		
۱۶	R908K ^{۳۹}	۱۱	D631G ^{۴۰،۳۹}	۱۶		
۱۶	A919V ^{۳۹}	۱۱	A639G/A641R ^{۴۰}	۱۶		
۱۶	S922F/P ^{۴۰}	۱۱	del D631-L-633 ^{۴۰}	۱۶		
۱۶	M918T ^{۴۰،۳۹،۱۸}	۱۱	del E632-C634 ^{۴۰}	۱۶		
۱۶	D925A ^{۱۸}	۱۱	del C630-D631 ^{۴۰}	۱۶		
۱۶	S904P ^{۱۸}	۱۱	del E632-L633 ^{۴۰}	۱۶		
۱۶	E901K ^{۳۹}	۱۱	E632S(del L-633-R635)T636S ^{۴۰}	۱۶		
۱۶	G911D ^{۳۹}	۱۱	del/ins E632-A640 VRP ^{۴۰}	۱۶		

Abbreviations: del (deletion), dupl (duplication), ins (insertion).

دارند.^۲ در جدول ۲ زمان غربالگری از نظر جهش ژن RET، زمان انجام اولین سونوگرافی، زمان انجام اولین اندازه‌گیری سطح کلسیتونین و زمان انجام تیروئیدکتومی پیشگیرانه آورده شده است.

در صورت بررسی‌های ژنتیکی اعضا خانواده درجه اول بیماران و عدم وجود جهش، نیاز به تیروئیدکتومی را مرتفع می‌کند.^{۱۱} انواع جهش‌های گزارش شده در hMTC در جدول ۳ آورده شده است.

۱-۲: جهش‌های پروتوانکوژن RET در MEN2A: با توجه به مقالات، MEN2A شکل رایج سندرم MEN2 است و به‌عنوان سندرم سیپل (Sipple syndrome) نیز شناخته می‌شود.^{۲۷} تظاهرات بالینی MEN2A شامل MTC (با فراوانی ۱۰۰٪-۹۰)، فئوکروموسایتوم دو طرفه (با فراوانی ۵۰٪-۴۰) و پرکاری پاراتیروئید اولیه (با فراوانی ۲۵٪-۱۰) است.^۲

پیشرفت در غربالگری ژنتیکی و بیوشیمیایی امکان شناسایی به‌موقع hMTC و تیروئیدکتومی به‌منظور پیشگیری را برای اقوام فرد مبتلا فراهم کرده است. طبق راهنمای انجمن تیروئید آمریکا بیماران دارای جهش در پروتوانکوژن RET از نظر خطر ابتلا به MTC در سه گروه بیماران با بیشترین میزان خطر (Highest risk (HST)، بیماران با خطر بالا (High risk (H) و بیماران با خطر متوسط (Moderate risk (MOD) قرار می‌گیرند.

گروه HST شامل بیماران MEN2B دارای جهش در کدون M918T، گروه H شامل بیماران با جهش RET در کدون‌های C634 و A883F و گروه MOD شامل بیماران دارای جهش RET در کدون‌هایی غیر از M918T، C634 و A883F هستند.^{۲۲} گروه HST جوان‌ترین سن شروع بیماری و بیشترین خطر متاستاز و مرگومیر را

جدول ۲: سن غربالگری جهش RET، اولین سونوگرافی اولتراسوند، اندازه‌گیری سطح سروتونین و انجام تیروئیدکتومی پیشگیرانه براساس راهنمای انجمن تیروئید آمریکا (ATA)^۲

سطح خطر ATA	سن غربالگری جهش RET	سن اولین سونوگرافی اولتراسوند	سن اولین اندازه‌گیری سطح کلسیتونین	سن مناسب انجام تیروئیدکتومی پیشگیرانه
HST	پیش از یک سالگی	پس از یک سالگی	شش ماهگی در صورت عدم انجام تیروئیدکتومی	پیش از یک سالگی
H	پیش از ۳-۵ سالگی	پس از ۳-۵ سالگی	پس از ۳-۵ سالگی	پیش از پنج سالگی
MOD	پیش از ۳-۵ سالگی	پس از ۳-۵ سالگی	پس از ۳-۵ سالگی	پیش از پنج سالگی، در صورت وجود دلایل محکم به پس از سن پنج سالگی موکول شود.

پر کاری پاراتیروئید اولیه در MEN2A ارتباطی قوی با وجود جهش در کدون ۶۳۴ و به‌ویژه C634R نشان می‌دهد.^{۲۹} فئوکروموسیتوما در تقریباً ۵۰٪ بیماران با جهش در آگزون ۶۳۴ و جهش در آگزون ۹۱۸ و در ۱۷٪ بیماران با جهش در آگزون ۱۰ (کدون‌های ۶۰۹، ۶۱۱، ۶۱۸ و ۶۲۰) و به‌ندرت با جهش در آگزون‌های ۱۵-۱۳ (کدون‌های ۷۹۱ و ۸۰۴) مرتبط است (جدول ۳).^۲ در صورت جهش‌های ژن RET مرتبط با MEN2A در سلول‌های زاها در افراد با ریسک بالا، تیروئیدکتومی کامل پیش از دو سالگی و حداکثر تا پیش از چهار سالگی باید انجام شود.^{۳۰} همه افرادی که دارای جهش RET مستعدکننده به MTC در صورت عدم تیروئیدکتومی به‌منظور پیشگیری شواهد بیوشیمیایی MTC را در سن ۳۵ سالگی نشان می‌دهد.^۲ ۲-۲: جهش‌های پروتوانکوژن RET در MEN2B: این سندرم حدود ۱۰٪-۵٪ از کل موارد مبتلا به سندرم MEN2 را تشکیل می‌دهد و در واقع ناشایع‌ترین و مهاجم‌ترین نوع MEN است.^{۳۰} این سندرم با MTC متاستاتیک زود هنگام در بیشتر از ۹۰٪ افراد، فئوکروموسایتوم در ۴۵٪ موارد، عدم درگیری غده پاراتیروئید، نورومای لب‌ها و قسمت قدامی زبان، نورومای پلک، گانگلیونورومای روده در ۴۰٪ مواد و به‌دنبال آن یبوست، اسهال و مگاکولون و همچنین مارفانوئید هاییتوس (۶۵٪) مشخص می‌شود.^{۳۱} افراد مبتلا خصوصاً زمانی که جهش در آگزون‌های ۸۸۳، ۹۱۸ و ۹۲۲ باشد باید تا پیش از شش ماهگی تحت تیروئیدکتومی پیشگیری قرار گیرند تا احتمال ابتلا به MTC متاستاتیک در سنین پایین کاهش یابد.^{۳۲} بیماران مبتلا، اغلب سابقه خانوادگی این بیماری را ندارند و در بیشتر موارد این سندرم به‌دلیل جهش de novo ژن RET به‌خصوص در آگزون ۱۶ و ۱۵ است.^{۱۴}

MTC به‌طورکلی اولین تظاهرات MEN2A است و تظاهرات بیوشیمیایی آن بین سن ۲۵-۵ سالگی، بروز می‌کند و در صورت عدم درمان، معمولاً وجود توده و درد در ناحیه گردن در سن ۲۰-۵ سالگی، مشاهده می‌شود و بیشتر از ۷۰٪ از این افراد دارای متاستاز به غدد لنفاوی گردنی هستند.^{۲۸،۲۹}

فئوکروموسایتوم معمولاً به‌صورت دوطرفه پس از MTC یا هم‌زمان بروز می‌کند اما در ۲۵٪ افراد مبتلا به MEN2A به‌عنوان اولین تظاهر بیماری مطرح است و در افراد مبتلا به MEN2A و MEN2B در سنین پایین تشخیص داده می‌شود.^{۲۸}

پر کاری پاراتیروئید اولیه در MEN2A معمولاً خفیف است و ممکن است از یک آدنوم واحد تا هیپرپلازی مشخص متفاوت باشد. پر کاری پاراتیروئید اولیه معمولاً سال‌ها پس از تشخیص MTC تظاهر می‌کند و متوسط سن شروع آن ۳۸ سال است.

علائم بالینی MTC در بیماران مبتلا به MEN2A و همچنین پیشرفت بیماری با نوع جهش مرتبط است.^۲ تقریباً همه بیماران به MTC مبتلا می‌شوند و تعداد کمتری به فئوکروموسایتوم و یا پر کاری پاراتیروئید اولیه مبتلا می‌شوند که فراوانی آن به جهش خاص RET بستگی دارد (شکل ۱).^{۲۲}

جهش‌های RET در MEN2A شامل جهش در آگزون‌های ۱۰، ۱۱، ۱۳، ۱۴، ۱۵ و متداول‌ترین جهش‌ها در آگزون‌های ۱۰ و ۱۱ هستند که دومین غنی از سیستمین را رمزگذاری می‌کنند.^{۲۲،۲۳} جهش‌های MEN2A بیشتر در آگزون ۱۰، شامل کدون‌های ۶۰۹، ۶۱۱، ۶۱۸ و ۶۲۰ (۱۵٪-۱۰) و آگزون ۱۱، شامل کدون‌های ۶۳۰ و ۶۳۴ (۸۰٪-۱۵) واقع شده است.^{۲۳}

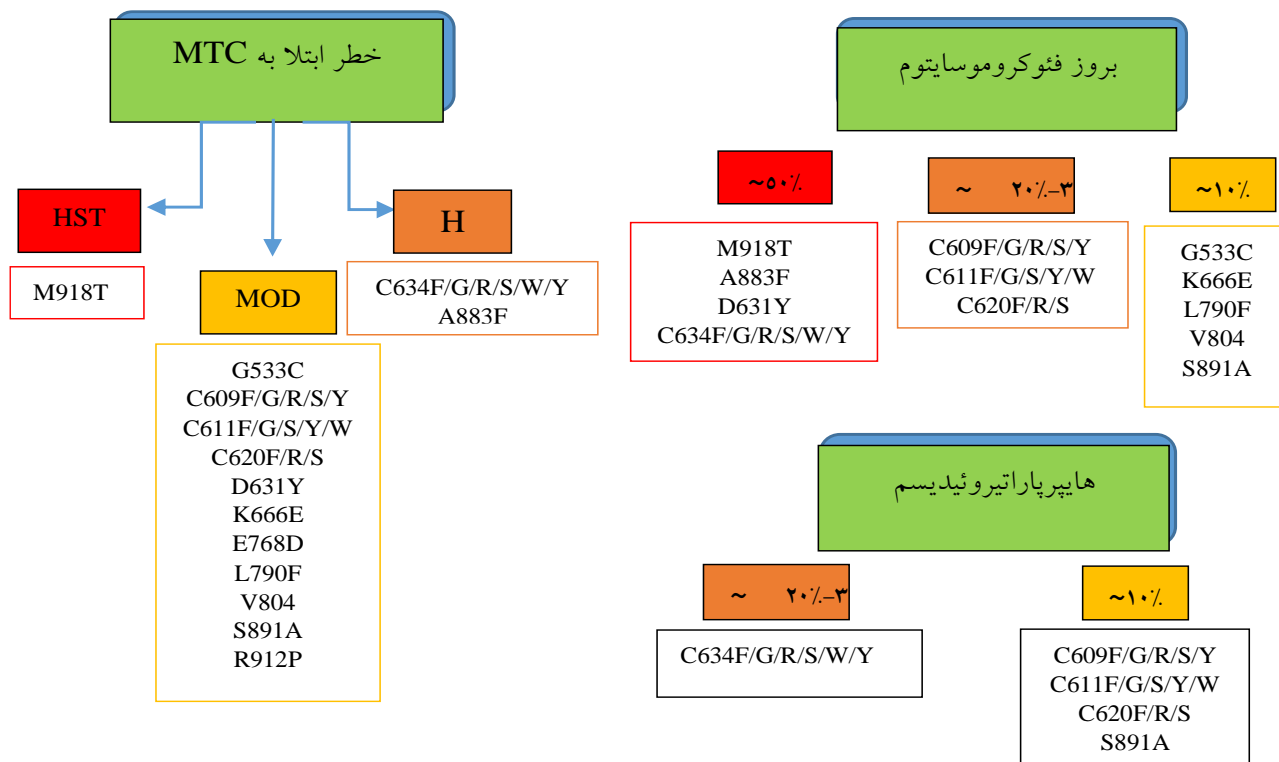
پیش‌آگهی آن نسبتاً خوب است.^{۱۶} وقتی چهار نفر یا بیشتر از اعضای یک خانواده علائم MTC را نشان دهند این خانواده از نظر FMTC مورد بررسی قرار می‌گیرد و غربالگری ژنتیکی و بیوشیمیایی اغلب سابقه خانوادگی MTC را در بیمارانی که در ابتدا تصور می‌کردند دارای شکل پراکنده بیماری هستند، نشان می‌دهد.^۲ در واقع، تشخیص FMTC براساس عدم وجود، فنوکروموسایتوم و هایپرپلازی اولیه پاراتیروئید در دو یا چند نسل در یک خانواده یا با ارایه شواهدی از جهش RET در یک کدون مرتبط با افزایش استعداد ژنتیکی ابتلا فقط به MTC، مشخص می‌شود.^{۱۳}

جهش‌های مختص FMTC بیشتر در آگزون‌های غنی از سیستمین خصوصاً آگزون ۱۰ و ۱۱ رخ می‌دهد.^{۱۴، ۱۵} با این حال، جهش‌های غیر سیستمینی نیز در آگزون ۸ (کدون‌های ۵۳۲ و ۵۳۳)، آگزون ۱۳ (کدون‌های ۷۹۰، ۷۶۸، ۷۹۱)، آگزون ۱۴ (کدون‌های ۸۰۴ و ۸۴۴)، آگزون ۱۵ (کدون ۸۸۳ و ۸۹۱) و آگزون ۱۶ (کدون ۹۱۲) یافت شده است.^{۱۴}

حدود ۹۴٪ بیماران دارای جهش M918T در آگزون ۱۶ هستند. جهش A883F در آگزون ۱۵ جهش شایع دیگری است که در حدود ۵٪ موارد دیده می‌شود. از نظر علائم بالینی هیچ ویژگی تشخیصی بین این دو وجود ندارد و علت ناشایع‌تر بودن جهش A883F نسبت به جهش M918T این است که در جهش A883F جهش نقطه‌ای در دو نوکلئوتید و در M918T جهش در یک نوکلئوتید وجود دارد.^{۳۳}

۲-۳: جهش‌های پروتوانکوژن RET در سرطان مدولاری تیروئید خانوادگی: در خانواده‌های مبتلا، MTC تنها تظاهر بیماری است و درگیری دیگر غدد درون‌ریز مانند آنچه در MEN2 مشاهده می‌شود بسیار ناشایع است.^۴ یکی دیگر از ویژگی‌های مشخصه FMTC وجود رسوبات آمیلوئیدی از جنس کلسیتونین بین سلول‌های توموری است که در یک سوم موارد مشاهده می‌شود.^{۳۴}

FMTC نسبت به MEN2 دارای فنوتیپ کم‌تر تهاجمی و بیشتر خوش‌خیم است و تا دهه دوم یا سوم زندگی ظاهر نمی‌شود و



شکل ۱: ارتباط بین جهش‌های متداول پروتوانکوژن RET با خطر ابتلا به MTC تهاجمی در MEN2A و MEN2B و همچنین بروز فنوکروموسایتوم و هایپر پاراتیروئیدسم در MEN2A.^{۳۳، ۳۴}

جدول ۳: تغییرات آمینواسیدی شایع در انواع hMTC

فنونایپ	اگزون	واریانت نوکلئوتیدی	تغییر آمینواسیدی
FMTC/MEN2A	۵	c.961G>A	^۱ G321R
FMTC	۸	c.1591T>C	^۱ C531R
FMTC/MEN2A	۸	c.1597G>T	^{۳۱} G533C
FMTC/MEN2A	۸	c.1799G>A	^{۳۱} R600Q
FMTC	۸	c.1807A>C	^۱ K603Q
FMTC	۸	c.1817A>G	^{۳۱} Y606C
FMTC/MEN2A/HSCR	۱۰	c.1826G>T	^{۳۱} C609F
FMTC/MEN2A/HSCR	۱۰	c.1825T>C	^{۳۱} C609R
FMTC/MEN2A/HSCR	۱۰	c.1825T>G	^{۳۱} C609G
FMTC/MEN2A/HSCR	۱۰	c.1826G>C	^{۳۱} C609S
FMTC/MEN2A/HSCR	۱۰	c.1826G>A	^{۳۱} C609Y
FMTC/MEN2A/HSCR	۱۰	c.1831T>C	^{۳۱} C611R
FMTC/MEN2A/HSCR	۱۰	c.1831T>G	^{۳۱} C611G
FMTC/MEN2A/HSCR	۱۰	c.1832G>T	^{۳۱} C611F
FMTC/MEN2A/HSCR	۱۰	c.1831T>A	^{۳۱} C611S
FMTC/MEN2A/HSCR	۱۰	c.1833C>G	^{۳۱} C611W
FMTC/MEN2A/HSCR	۱۰	c.1832G>A	^{۳۱} C611Y
FMTC/MEN2A/HSCR	۱۰	c.1852T>C	^{۳۱} C618R
FMTC/MEN2A/HSCR	۱۰	c.1852G>A	^{۳۱} C618Y
FMTC/MEN2A/HSCR	۱۰	c.1852T>G	^{۳۱} C618G
FMTC/MEN2A/HSCR	۱۰	c.1852G>T	^{۳۱} C618F
FMTC/MEN2A/HSCR	۱۰	c.1852T>A	^{۳۱} C618S
FMTC/MEN2A/HSCR	۱۰	c.1858T>C	^{۳۱} C620R
FMTC/MEN2A/HSCR	۱۰	c.1858T>G	^{۳۱} C620G
FMTC/MEN2A/HSCR	۱۰	c.1859G>T	^{۳۱} C620F
FMTC/MEN2A/HSCR	۱۰	c.1858T>A	^{۳۱} C620S
FMTC/MEN2A/HSCR	۱۰	c.1860C>G	^{۳۱} C620W
FMTC/MEN2A/HSCR	۱۰	c.1859G>A	^{۳۱} C620Y
FMTC/MEN2A	۱۰	c.1888T>C	^{۳۱} C630R
FMTC/MEN2A	۱۰	c.1889G>T	^{۳۱} C630F
FMTC/MEN2A	۱۰	c.1889G>C	^{۳۱} C630S
FMTC/MEN2A	۱۰	c.1889G>A	^{۳۱} C630Y
FMTC	۱۰	c.1891G>T	^۱ D631Y
MEN2A	۱۰	c.1897C>G	^۱ L633V
MEN2A/CLA	۱۱	c.1900T>C	^۱ C634R
FMTC/MEN2A/CLA	۱۱	c.1902C>G	^{۳۱} C634G
FMTC/MEN2A/CLA	۱۱	c.1901G>T	^{۳۱} C634F
FMTC/MEN2A/CLA	۱۱	c.1900T>A	^{۳۱} C634S
FMTC/MEN2A/CLA	۱۱	c.1902C>G	^{۳۱} C634W
FMTC/MEN2A/CLA	۱۱	c.1901G>A	^{۳۱} C634Y
FMTC/MEN2A	۱۱	c.1946C>T	^{۳۱} S649L
FMTC/MEN2A	۱۱	c.1996A>G	^{۳۱} K666E
FMTC/MEN2A	۱۳	c.2304G>T	^{۳۱} E768D

فئوکروموسیتوم و پرکاری پاراتیروئید است.^{۳۸} همچنین نوع جهش با طول مدت بیماری و متاستاز در ارتباط است.

به عنوان مثال جهش M918T و A883F با فراوانی زیاد در بیماران دارای متاستاز به غدد لنفاوی و متاستازهای دور دست دیده می شود و با عدم پاسخ به درمان در این بیماران ارتباط مستقیم دارد.^{۲۱}

همچنین برخی از جهش ها در sMTC و hMTC مشترک است که هنگام تشخیص باید مدنظر قرار گیرد. از جمله این جهش ها می توان V804M و E768D را نام برد که هم در sMTC و هم در FMTC/MEN2A گزارش شده است. همچنین A883F، M918T، I920V و S922F نیز جهش هایی هستند که هم در MEN2B و هم در sMTC مشاهده شده اند.^۲

نتیجه گیری: غربالگری RET برای تشخیص جهش های ژنتیکی آن برای یک رویکرد صحیح در مدیریت MTC ضروری است.^{۳۶} همه افراد با تشخیص MTC، حتی بدون سابقه خانوادگی MEN2، باید برای تایید یا حذف وراثت بیماری مورد آزمایش ژنتیکی RET قرار بگیرند چون میزان ۴-۱۰٪ از اشکال پراکنده نیز جهش پروتوانکوژن RET در سلول های زایا را نشان داده اند.^۹

غربالگری RET همچنین برای ارزیابی بستگان درجه یک دارای جهش احتمالی برای تعیین ارتباط بین نوع جهش و میزان تهاجم بیماری و زمان صحیح تیروئیدکتومی پیشگیرانه ضروری است.^۳

در شکل پراکنده MTC نیز شناسایی جهش RET در سلول های سوماتیک دارای ارزش پیش آگهی است که امکان انتخاب افرادی که نیاز به پیگیری دقیق تری دارند را فراهم می کند و در تعیین اقدامات بالینی لازم نقش مهمی دارد.^{۲۱} چون وجود جهش در کدون های مشخصی در ژن RET در سلول های سوماتیک با میزان تهاجم بیشتر بیماری و پیش آگهی بدتر ارتباط دارد.^{۳۶}

بنابراین، غربالگری ژن RET امروزه نقطه عطفی در مدیریت همه بیماران مبتلا به MTC با جهش شناخته شده پروتوانکوژن RET در سلول های سوماتیک و سلول های زایا و خانواده آن هاست.^{۲۱،۳۶}

پراکنده برای شناسایی افراد دارای جهش در پروتوانکوژن RET و بستگان آن ها که در معرض خطر ابتلا به MTC در طول زندگی خود هستند، معرفی گردید.^{۱۴}

از آنجایی که MTC اثری قابل پیشگیری است، انجمن تیروئید آمریکا لزوم تجزیه و تحلیل جهش های ژن RET در سرطان مدولاری تیروئید را مورد تاکید قرار می دهد.^{۱۷}

غربالگری جهش ژنتیکی RET حساسیت و ویژگی ۱۰۰٪ را برای شناسایی زود هنگام و قطعی تر و مدیریت بالینی افراد در معرض خطر ابتلا به MTC در مقایسه با بررسی سالانه کلسیتونین سرم نشان داده است.^۲

در حال حاضر تیروئیدکتومی پیشگیرانه فقط برای آن دسته از اعضای خانواده که جهش RET دارند توصیه شود.^{۳۶} بهترین استراتژی تجزیه و تحلیل تشخیصی جهش RET در MTC ابتدا، بررسی وجود جهش بر روی آگزون ۱۱ (کدون ۶۳۴) و در صورت عدم جهش، بررسی آگزون ۱۰ (کدون ۶۰۹، ۶۱۱، ۶۱۸ و ۶۲۰)، آگزون ۱۶ (کدون ۹۱۸) و سپس آگزون های ۱۵-۱۳ می باشد.^{۱۰}

علت پیشنهاد این استراتژی این است که بیشترین تعداد جهش ها در پروتوانکوژن RET در آگزون پنج کدون سیستئینی ۶۰۹، ۶۱۱، ۶۱۸ و ۶۲۰ از آگزون ۱۰ و کدون ۶۳۴ از آگزون ۱۱ دیده شده است و MEN2B در بیشتر موارد مربوط به جهش M918T در آگزون ۱۶ است.^{۱۷،۳۷} همچنین نوع جهش RET با سطح MTC، بروز یا عدم بروز فئوکروموسایتوم و هایپرپلازی اولیه پاراتیروئید مرتبط است.^۹

مطالعات نشان داده است جهش M918T و سپس 634F/G/R/S/W/YA883F بالاترین خطر ابتلا به MTC را دارند. همچنین فئوکروموسایتوم در ۵۰٪ موارد در افراد با جهش های M918T، A883F، D631Y و C634F/G/R/S/W/Y و در ۳۰-۲۰٪ موارد در افراد با جهش های C609F/G/R/S/Y، C611F/G/S/Y/W و C620F/R/S دیده می شود.^{۲۲} همچنین پر کاری پاراتیروئید بیشتر در افراد دارای جهش های C634F/G/R/S/W/Y مشاهده می شود.^۳

مطالعات نشان می دهد، جهش در کدون ۶۳۴ با فنوتیپ MEN 2A در ارتباط است زیرا این جهش مستعدکننده ابتلا به

References

- Pakizhekar S, Hosseinzadeh S, Hedayati M. Measurement Technologies of Thyrotropin-Receptor Antibodies from the Past until Present. *Iran J Endocrinol Metab* 2020;22.
- Yeganeh MZ, Sheikholeslami S, Hedayati M. RET proto oncogene mutation detection and medullary thyroid carcinoma prevention. *Asian Pac J Cancer Prev* 2015;16(6):2107-17.
- Hedayati M, Zarif Yeganeh M, Sheikholeslami S, Afsari F. Diversity of mutations in the RET proto-oncogene and its oncogenic mechanism in medullary thyroid cancer. *Crit Rev Clin Lab Sci* 2016;53(4):217-27.
- Innella G, Rossi C, Romagnoli M, Repaci A, Bianchi D, Cantarini ME, et al. Results and Clinical Interpretation of Germline RET Analysis in a Series of Patients with Medullary Thyroid Carcinoma: The Challenge of the Variants of Uncertain Significance. *Cancers (Basel)* 2020;12(11):3268.
- Figlioli G, Landi S, Romei C, Elisei R, Gemignani F. Medullary thyroid carcinoma (MTC) and RET proto-oncogene: mutation spectrum in the familial cases and a meta-analysis of studies on the sporadic form. *Mutat Res* 2013;752(1):36-44.
- Accardo G, Conzo G, Esposito D, Gambardella C, Mazzella M, Castaldo F, et al. Genetics of medullary thyroid cancer: An overview. *Int J Surg* 2017;41 Suppl 1:S2-S6.
- Kondo T, Nakazawa T, Ma D, Niu D, Mochizuki K, Kawasaki T, et al. Epigenetic silencing of TTF-1/NKX2-1 through DNA hypermethylation and histone H3 modulation in thyroid carcinomas. *Lab Invest* 2009;89(7):791-9.
- Shabani N, Sheikholeslami S, Paryan M, Zarif Yeganeh M, Tavangar SM, Azizi F, et al. An investigation on the expression of miRNAs including miR-144 and miR-34a in plasma samples of RET-positive and RET-negative medullary thyroid carcinoma patients. *J Cell Physiol* 2020;235(2):1366-73.
- Mohammadi M, Hedayati M. A brief review on the molecular basis of medullary thyroid carcinoma. *Cell J* 2017;18(4):485-92.
- Hedayati M, Nabipour I, Rezaei-Ghaleh N, Azizi F. Germline RET mutations in exons 10 and 11: An Iranian survey of 57 medullary thyroid carcinoma cases. *Med J Malaysia* 2006;61(5):564-9.
- Zarif Yeganeh M, Kabiri M, Sheikholeslami S, Hesnanmanesh MH. Germline mutation of RET proto-oncogene's exons 17 and 18 in Iranian medullary thyroid carcinoma patients Marjan. *Tehran Univ Med J* 2017;74(12):852-60.
- Vaclavikova E, Kavalcova L, Skaba R, Dvorakova S, Macokova P, Rouskova B, et al. Hirschsprung's disease and medullary thyroid carcinoma: 15-year experience with molecular genetic screening of the RET proto-oncogene. *Pediatr Surg Int* 2012;28(2):123-8.
- Yeganeh MZ, Sheikholeslami S, Dehbashi Behbahani G, Farashi S, Hedayati M. Skewed mutational spectrum of RET proto-oncogene Exon10 in Iranian patients with medullary thyroid carcinoma. *Tumor Biol* 2015;36(7):5225-31.
- Elisei R, Tacito A, Ramone T, Ciampi R, Bottici V, Cappagli V, et al. Twenty-Five Years Experience on RET Genetic Screening on Hereditary MTC: An Update on The Prevalence of Germline RET Mutations. *Genes (Basel)* 2019;10(9):698.
- Hedayati M, Yeganeh MZ, Eslami SS, Barez SR, Rad LH, Azizi F. Predominant RET germline mutations in exons 10, 11, and 16 in Iranian patients with hereditary Medullary thyroid carcinoma. *J Thyroid Res* 2011;2011.
- Raue F, Frank-Raue K. Genotype-phenotype correlation in multiple endocrine neoplasia type 2. *Clinics* 2012;67(SUPPLEMENT):69-75.
- Golab Ghadaksaz H, Dehghani Ashkezari M, Hedayati M. Germline mutation of exon 19 of RET proto-oncogene in an Iranian population with Medullary thyroid cancer. *Tehran Univ Med J* 2015;73(6):405-12.
- Ciampi R, Romei C, Ramone T, PRETe A, Tacito A, Cappagli V, et al. Genetic Landscape of Somatic Mutations in a Large Cohort of Sporadic Medullary Thyroid Carcinomas Studied by Next-Generation Targeted Sequencing. *IScience* 2019;20:324-336.
- Correia-Deur JE, Toledo RA, Imazawa AT, Lourenço DM Jr, Ezabella MC, Tavares MR, et al. Sporadic medullary thyroid carcinoma: clinical data from a university hospital. *Clinics (Sao Paulo)* 2009;64(5):379-86.
- Wang S, Wang B, Xie C, Ye D. RET Proto-oncogene Gene Mutation Is Related to Cervical Lymph Node Metastasis in Medullary Thyroid Carcinoma. *Endocr Pathol* 2019;30(4):297-304.
- Fussey JM, Vaidya B, Kim D, Clark J, Ellard S, Smith JA. The role of molecular genetics in the clinical management of sporadic medullary thyroid carcinoma: A systematic review. *Clin Endocrinol (Oxf)* 2019;91(6):697-707.
- Wells SA Jr, Asa SL, Dralle H, Elisei R, Evans DB, Gagel RF, et al. American Thyroid Association Guidelines Task Force on Medullary Thyroid Carcinoma. Revised American Thyroid Association guidelines for the management of medullary thyroid carcinoma. *Thyroid* 2015;25(6):567-610.
- Hedayati M, Zarif Yeganeh M, Sheikholeslami S, Afsari F. Diversity of mutations in the RET proto-oncogene and its oncogenic mechanism in medullary thyroid cancer. *Crit Rev Clin Lab Sci* 2016;53(4):217-27.
- Ehyaei S, Hedayati M, Zarif-Yeganeh M, Sheikholeslami S, Ahadi M, Amini SA. Plasma Calcitonin Levels and miRNA323 Expression in Medullary Thyroid Carcinoma Patients with or without RET Mutation. *Asian Pac J Cancer Prev* 2017;18(8):217984.
- Zhang X, Yan D, Wang J, Wan H, Zhang Y, Zhang Y, et al. Is new American Thyroid Association risk classification for hereditary medullary thyroid carcinoma applicable to Chinese patients? A single-center study. *Chin J Cancer Res* 2017;29(3):223-30.
- De Groot JW, Links TP, Hofstra RM, Plukker JT. An introduction to managing medullary thyroid cancer. *Hered Cancer Clin Pract* 2006;4(3):115-25.
- Pérez VER, Córdova-López JL, Hernández-González CA, Medina-Mediría JA, Ramos-Cano VH, Robles-Pérez E. Multiple endocrine neoplasia IIA (Sipple syndrome) of incidental diagnosis with bilateral pheochromocytoma and medullary thyroid carcinoma. A case report. *Gac Mex Oncol* 2017;16(5):295-8.
- Marini F, Falchetti A, Del Monte F, Carbonell Sala S, Tognarini I, Luzi E, et al. Multiple endocrine neoplasia type 2. *Orphanet J Rare Dis* 2006;1:45.
- Newey PJ. Multiple endocrine neoplasia. *Medicine* 2017;45(9):538-42.
- Martucciello G, Lerone M, Bricco L, Tonini GP, Lombardi L, Del Rossi CG, et al. Multiple endocrine neoplasias type 2B and RET proto-oncogene. *Italian J Pediatr* 2012;38(1):1-11.
- Vargas CVF, Siqueira DR, Ceolin L, Maia ALS. Advanced medullary thyroid cancer: pathophysiology and management. *Cancer Management Res [Auckland, NZ] Vol 5 (2013)*, p 57-66 2013.
- Gómez I Gavara C, Ponce Marco JL, Belda Ibañez T, Boscà Robledo A, Sebastian Pastor C, Navarro Milla R, et al. The optimal age for performing surgery on patients with MEN 2B syndrome. *Oncol Lett* 2011;2(5):929-30.
- Smith DP, Houghton C, Ponder BA. Germline mutation of RET codon 883 in two cases of de novo MEN 2B. *Oncogene* 1997;15(10):1213-7.
- Moo-Young TA, Traugott AL, Moley JF. Sporadic and familial medullary thyroid carcinoma: state of the art. *Surg Clin North Am* 2009;89(5):1193-204.
- Boccia LM, Green JS, Joyce C, Eng C, Taylor SA, Mulligan LM. Mutation of RET codon 768 is associated with the FMTC phenotype. *Clin Genet* 1997;51(2):81-5.

36. Taccaliti A, Silveti F, Palmonell G, Boscaro M. Genetic alterations in medullary thyroid cancer: Diagnostic and prognostic markers. *Curr Genomics* 2011;12(8):618-25.
37. Alvandi E, Akrami SM, Chiani M, Hedayati M, Nayer BN, Tehrani MR, et al. Molecular analysis of the RET proto-oncogene key exons in patients with medullary thyroid carcinoma: a comprehensive study of the Iranian population. *Thyroid* 2011;21(4):373-82.
38. Morrison PJ, Nevin NC. Multiple endocrine neoplasia type 2B (mucosal neuroma syndrome, Wagenmann-Froboese syndrome). *J Med Genet* 1996;33(9):779-82.
39. Uchino S, Noguchi S, Yamashita H, Sato M, Adachi M, Yamashita H, et al. Somatic mutations in RET exons 12 and 15 in sporadic medullary thyroid carcinomas: different spectrum of mutations in sporadic type from hereditary type. *Jpn J Cancer Res* 1999;90(11):1231-7.
40. Boikos SA, Stratakis CA. Molecular mechanisms of medullary thyroid carcinoma: Current approaches in diagnosis and treatment. *Histol Histopathol* 2008;23(1):109-16.
41. Elisei R, Cosci B, Romei C, Bottici V, Renzini G, Molinaro E, et al. Prognostic significance of somatic RET oncogene mutations in sporadic medullary thyroid cancer: a 10-year follow-up study. *J Clin Endocrinol Metab* 2008;93(3):682-7.

RET proto-oncogene mutations in the diagnosis of medullary thyroid cancer: a review article

Samaneh Hosseinzadeh Ph.D.
Safura Pakizehkar Ph.D.*

I- Cellular and Molecular Endocrine Research Center (CMERC), Research Institute for Endocrine Sciences of Shahid Beheshti University of Medical Sciences, Tehran, Iran.

* Corresponding author: Cellular and Molecular Endocrine Research Center (CMERC), Research Institute for Endocrine Sciences of Shahid Beheshti University of Medical Sciences, Tehran, Iran.
Tel: +98-21-22632569
E-mail: pakizehkar_s@yahoo.com

Abstract

Received: 05 Jul. 2021 Revised: 12 Jul. 2021 Accepted: 14 Jan. 2022 Available online: 21 Jan. 2022

Medullary thyroid cancer accounts for 5-10% of thyroid carcinomas. RET proto-oncogene mutations occur in all of the hereditary MTCs and about 66% of the sporadic MTCs. So, the detection of the RET mutations is necessary for rapid and proper diagnosis and treatment. This systematic review seeks to find a comprehensive list of RET gene mutations in the diagnosis of medullary thyroid cancer.

The previous studies on RET proto-oncogene mutations in the diagnosis of medullary thyroid cancer were searched in the major databases including PubMed, Scopus, Medline, Embase and NCBI between 2010 and 2021.

Missense mutations in exons 10, 11, 13, 14, 15, and 16 of the RET proto-oncogene have the highest frequency in MTCs. The most common mutations in FMTC, are in codons 609, 611, 618, and 620 in exon 10, codon 768 in exon 13, codon 804 in exon 14, and codon 634 in exon 11. In the case of MEN2A, RET gene mutations have been observed in exons 5, 8, 10, 11, with the highest mutations in exons 10 (codons 609, 611, 618, and 620) and exon 11 (codons 630 and 634). Moreover, M918T mutation in exon 16 and A883F mutation in exon 15 have been detected in 95% and 5% of the patients with MEN2B respectively. In the case of MTC, the M918T mutation in exon 16 is the most common mutation, which is associated with a poor prognosis. RET genetic screening is crucial for an exact approach to the diagnosis and treatment of MTC. Anyone with MTC, even without a family history of MEN2, should be genetically tested for the RET mutations to confirm or rule out the inherited disease and, if necessary, preventive thyroidectomy. This systematic review provided a comprehensive list of the reported mutations in the RET gene for the diagnosis of medullary thyroid cancer.

Keywords: medullary thyroid carcinoma, ret proto-oncogene, thyroidectomy.

Copyright © 2022 Hosseinzadeh et al. Tehran University of Medical Sciences. Published by Tehran University of Medical Sciences.



This work is licensed under a Creative Commons Attribution-Non-Commercial 4.0 International license (<https://creativecommons.org/licenses/by-nc/4.0/>). Non-commercial uses of the work are permitted, provided the original work is properly cited.