

ارزیابی درمان ترکیبی سلول‌های بنیادی مشتق از مغز استخوان (BM-MSCs) و لوسيون ترميم‌کننده حاوی عسل، پروپولیس و آلوئه‌ورا در بهبود زخم سوختگی درجه دو در مدل حیوانی

چکیده

دریافت: ۱۴۰۰/۱۰/۰۵ ویرایش: ۱۴۰۰/۱۰/۱۲ پذیرش: ۱۴۰۱/۰۲/۲۵ آنلاین: ۱۴۰۱/۰۳/۰۱

زمینه و هدف: یکی از چالش‌های علم پزشکی ترمیم زخم‌های سوختگی است. هدف از مطالعه حاضر ارزیابی درمان با لوسيون حاوی عسل، آلوئه‌ورا، بره موم و سلول‌های بنیادی مشتق از مغز استخوان در بهبود زخم سوختگی درجه دو در مدل حیوانی است.

روش بررسی: این مطالعه تجربی در حیوان خانه دانشکده پزشکی دانشگاه علوم پزشکی تهران، از مهر ماه ۱۳۹۹ تا آبان ماه ۱۳۹۹ انجام شد و ۷۲ رت پس از سوختگی در شش گروه با دوره‌های ۷، ۱۴ و ۲۱ روزه تقسیم‌بندی شدند: شاهد (بدون درمان)، کنترل مثبت (پماد سیلورسولفادیاژین ۱٪)، تجربی اول (سلول‌های بنیادی)، تجربی دوم (لوسيون)، تجربی سوم (سلول‌های بنیادی و لوسيون)، تجربی چهارم (DMEM). از سطح زخم در روزهای صفر، ۴، ۷، ۱۰، ۱۴، ۱۷ و ۲۱ عکس تهیه شد و مساحت زخم توسط نرم‌افزار image J محاسبه گردید. در روزهای ۷، ۱۴، ۲۱ نمونه‌ها جهت رنگ‌آمیزی H&E، تری کروم ماسون و بررسی‌های IHC و RT-PCR تهیه شدند و نتایج با نرم‌افزار Graph Pad Prism8 و آزمون‌های Two Way، Analysis of variance، Tukey بررسی شد.

یافته‌ها: ارجحیت درمان با گروه درمان ترکیبی و سپس با گروه لوسيون بود. در تصاویر میکروسکوپی میکروسکوپی، بیشترین میزان پوشش زخم و حضور رشته‌های کلاژن بالغ در گروه درمان ترکیبی مشاهده شد. نتایج آنالیزها نیز بیانگر افزایش اپیتلیزاسيون، گرانولیشن، رسوب کلاژن، آنژیوژنز و تکثیر سلول‌های فیبروبلاست و کاهش التهاب در گروه درمان ترکیبی بود. گروه درمان ترکیبی بیشترین میزان بیان ژن TGF- β را دارا بود ($P < 0.05$).

نتیجه‌گیری: درمان ترکیبی لوسيون و سلول‌های بنیادی مشتق از مغز استخوان در ترمیم زخم سوختگی درجه دو در مدل حیوانی تأثیرات هم‌افزایی داشته و منجر به تسریع ترمیم زخم‌های سوختگی می‌شود.

کلمات کلیدی: آلوئه‌ورا، عسل، پروپولیس، سلول‌های بنیادی، ترمیم زخم.

طاهره عباسی معیر^۱، عزیز قهاری^۲، طیبه رستگار^۱، فاطمه ملک^۱، فرزانه رضایی یزدی^۱، کامیار غفاری دافچاهی^۱، نسرين تک زارع^{۱*}

۱- گروه آناتومی، دانشکده پزشکی، دانشگاه علوم پزشکی تهران، تهران، ایران.
۲- مرکز تحقیقات سوختگی، دانشگاه برنیش کلمبیا، ونکوور، کانادا.

* نویسنده مسئول: تهران، خیابان پورسینا، دانشگاه علوم پزشکی تهران، دانشکده پزشکی، گروه آناتومی.

تلفن: ۰۲۱-۸۸۹۵۳۰۰۸

E-mail: takzaree@tums.ac.ir

مقدمه

سرریزتر پوست به‌عنوان اولین سد دفاعی بدن در برابر تجمع میکروب‌ها و اتلاف مایعات می‌باشد. التیام زخم فرایندی پیچیده است که دارای فازهای مختلف و پیوسته می‌باشد: هموستاز، التهاب، تکثیر و بلوغ^۱. به‌منظور درمان زخم‌های سوختگی، درمان‌های موضعی بسیاری انجام می‌گیرد، با این وجود درمان‌های متداول در ترمیم زخم ناشی از

در سوختگی درجه دوم، اپیدرم و بخشی از درم درگیر می‌گردد. پوست به‌عنوان بزرگترین ارگان بدن وظایف گوناگونی را عهده‌دار است و ایجاد سوختگی می‌تواند منجر به اختلال در عملکردهای پوستی گردد.^۱ هدف نهایی در تمام درمان‌های سوختگی بهبود هرچه

BM-MSCs سلول‌های بنیادی مزانشیمال مشتق از مغز استخوان، فسفات بافر سالین (PBS)، سیلور سولفادیازین (SSD)، همتوکسیلین و اتوزین (H&E)، فاکتور رشد تغییردهنده بتا (TGF- β)، واکنش زنجیره‌ای پلیمرز رونویسی معکوس (RT-PCR)، DMEM، (Dulbeccos Modified Eagle Medium).

روش بررسی

در این مطالعه تجربی که از مهر ماه ۱۳۹۹ تا آبان ماه ۱۳۹۹ در حیوان خانه گروه آناتومی دانشکده پزشکی دانشگاه علوم پزشکی تهران به انجام رسید، از ۷۲ سر رت نر بالغ نژاد ویستار در محدوده سنی ۳-۴ ماه و محدوده وزنی ۲۰۰-۲۵۰ gr استفاده شد. رت‌ها در قفس‌های استاندارد به‌طور مجزا نگهداری شدند. شرایط حیوان‌خانه در حد استانداردهای لازم بود. پروتکل این تحقیق براساس قوانین بین‌المللی در مورد حیوانات آزمایشگاهی صورت گرفت و در کمیته اخلاق و پژوهش دانشگاه علوم پزشکی تهران به تصویب رسید (IR.TUMS.MEDICINE.REC.1399.598).

روش نمونه‌گیری و حجم نمونه، با استفاده از داده‌های مقاله مشابه که مشتمل بر میانگین و انحراف معیار متغیرهای پیامد در گروه‌های مختلف است، با استفاده از نرم‌افزار G-Power version 3.1.7 و در دو وضعیت (ANOVA) One-way analysis of variance و دیگری Analysis of variance of duplicate data برای ارزیابی تغییرات درون گروهی در روزهای ۱، ۴، ۷، ۱۰، و ۱۴ حجم نمونه محاسبه گردید. در تمامی حالات، در حداکثر موارد، ۱۲ رت در هر گروه (مجموعاً ۷۲ رت در شش گروه ۱۲ تایی) برای رسیدن به اهداف مطالعه مناسب می‌باشد.

به‌منظور ایجاد سوختگی، رت‌ها توسط تزریق داخل صفاقی کتامین هیدروکلراید کالپسو (Calypso Ketamine HCL, Ketalar) (Gedeonrichter, Germany) به‌میزان ۵۰ mg/kg و دیاپام (Valium, Iran Chemidarou) به میزان ۴/۵ mg/kg بی‌هوش شدند و پنتازوسین (Pentazocine, Toliddaru, Iran) را به میزان ۰/۴ mg/kg به شکل زیر جلدی جهت تسکین درد دریافت کردند.^{۱۲}

موهای بخشی از پشت گردن حیوان تراشیده و سطح فلزی به شعاع ۱۰ mm را در آب ۱۰۰ °C و به‌مدت ۶۰ s حرارت دادیم و

سوختگی چندان موفق نبوده‌اند. از این میان استعمال سولفادیازین نقره ۱٪ (Silver sulfadiazine (SSD) شایع‌تر می‌باشد اما استفاده طولانی مدت آن عوارضی مانند پیگمانتاسیون، مسمومیت با نقره و لکوپنی در پی دارد، بنابراین رویکرد محققین به سمت داروهایی از منابع گیاهی و طبیعی است.^۳

از آن جمله، ژل آلوئه‌ورا می‌باشد که سابقه‌ای طولانی در درمان بسیاری از امراض دارد. ژل آلوئه‌ورا داخل برگ‌های آن می‌باشد.^۴ این ژل دارای مقادیری از ویتامین‌ها می‌باشد و همین‌طور به‌دلیل دارا بودن آب فراوان از خشکی پوست ممانعت می‌کند که در روند ترمیم زخم موثر می‌باشد.^۵ عسل نیز برای ترمیم زخم‌های سوختگی استفاده می‌شده است. عسل با PH معادل ۳/۲-۴/۵ دارای خواص ضد باکتریایی است.^۶

به‌طور کلی تأثیرات عسل در بهبود زخم از طریق افزایش اپیتلیزاسیون (Epithelialization)، گرانولاسیون (Granulation) و آنژیوژنیز (Angiogenesis) گزارش شده است.^۶ در گذشته، پروپولیس (Propolis) (بره موم) به‌منظور درمان بیماری‌های عفونی مورد استفاده بوده است.^۷ محققین دریافته‌اند پروپولیس دارای خواص ضدویروسی، ضدقارچی و ضدباکتریایی می‌باشد.^۸

در سال‌های اخیر، توانایی سلول‌های بنیادی در روند آنژیوژنیز، گرانولاسیون و اپیتلیزاسیون گزارش شده که در نهایت موجب تسریع در روند ترمیم زخم می‌گردد.^۹ سلول‌های بنیادی مزانشیمال استرومال (MSCs) سلول‌هایی هستند که در واقع از مغز استخوان جدا می‌شوند و قادر به تولید بافت‌های همبند نظیر پوست هستند.^{۱۰} نقش موثر سلول‌های بنیادی مزانشیمال مغز استخوان (BMSCs) در ترمیم زخم‌ها گزارش شده است.^{۱۱}

با توجه به تأثیرات ذکر شده برای عسل، پروپولیس، آلوئه‌ورا و همچنین توانایی سلول‌های بنیادی در تمایز به انواع سلول‌ها و ترشح سیتوکین‌ها، و از آنجایی که تاکنون مطالعه‌ای که تأثیر همزمان آنان را بررسی نماید، صورت نگرفته است و ممکن است ترکیب موارد ذکر شده در التیام زخم سوختگی موثرتر باشد، بنابراین در تحقیق حاضر سعی بر آن بوده اثر هم‌افزایی (Synergistic) درمان با ترکیبی از لوسیون حاوی عسل، پروپولیس و آلوئه‌ورا با BM-MSCs در روند ترمیم زخم سوختگی در مدل حیوانی، مورد بررسی قرار گیرد.

سپس ۱۰ s، بدون اعمال فشار بر پشت گردن موش‌ها قرار دادیم. روز ایجاد سوختگی روز صفر در نظر گرفته شد.^{۱۳}

رت‌ها پس از سوختگی به‌طور تصادفی در شش گروه ۱۲ تایی با دوره‌های بررسی ۷، ۱۴، ۲۱ روزه تقسیم شدند. گروه تجربی اول (سلولی)، در روز اول ۱۰^۶ سلول بنیادی پاساژ چهار در ۱۰۰ μl DMEM را تقسیم بر چهار کرده و به‌صورت ایترادرمال در چهار منطقه اطراف زخم تزریق کردیم.^{۱۴}

گروه تجربی دوم (لوسيون)، روزانه یک بار و به میزان ۲ mg از لوسيون ترکیبی تا روز برداشت نمونه بر روی زخم سوختگی قرار دادیم. حجم لوسيون مورد استفاده به میزانی بود که زخمی به مساحت ۳/۱۴ cm^۲ به‌طور کامل پوشیده شد. در گروه تجربی سوم (درمان ترکیبی)، در روز اول ۱۰^۶ سلول بنیادی پاساژ چهار در ۱۰۰ μl DMEM را تقسیم بر چهار کرده و به‌صورت ایترادرمال در چهار منطقه در اطراف زخم تزریق کردیم. پس از آن روزانه یک بار و به میزان ۲ mg از لوسيون ترکیبی تا روز برداشت نمونه بر روی زخم سوختگی قرار گرفت.

گروه تجربی چهارم (محیط کشت)، در روز اول ۱۰۰ μl DMEM را تقسیم بر چهار کرده و به‌صورت ایترادرمال در چهار منطقه در اطراف زخم تزریق کردیم.

در گروه کنترل مثبت (سیلورسولفادیازین)، روزانه یک بار و به میزان ۲ mg از پماد SSD ۱٪ تا روز برداشت نمونه بر روی زخم سوختگی قرار گرفت. گروه شاهد (کنترل)، هیچ درمانی دریافت نکرد. زخم‌ها در پشت گردن حیوان ایجاد شد تا نتوانند دست‌کاری کنند و تمام درمان‌ها بدون پانسمان و به‌صورت مستقیم اعمال شد.

عسل مورد استفاده، عسل آویشن بود که از کندوهای زنبور عسل واقع در آذربایجان تهیه و در آزمایشگاه بیوشیمی آنالیز شد و عسلی با رطوبت ۱۵٪، pH=۳/۸، گلوکز ۴۰٪، فروکتوز ۳۵٪، سوکروز ۳٪ وارد پروسه تحقیق شد. از پرتوهای گاما به‌منظور ضدعفونی عسل استفاده گردید.^{۱۵}

پروپولیس نیز از کندوهای زنبور عسل در آذربایجان جمع‌آوری و طبق روش Bosio عصاره الکلی آن تهیه شد.^{۱۶} برگ‌های آلوه‌ورا از باغ کشاورزی کرج فراهم و پس از شست‌وشو، ضدعفونی و ایجاد برش طولی، ژل آن استخراج و توسط دستگاه هموژنایزر میکس و

سپس فیلتر شد و ژلی با غلظت ۹۵٪ فراهم شد.^۲ برای تهیه لوسيون مورد نظر، اسانس الکلی Propolis، ژل آلوه‌ورا و عسل به میزان ۱۰۰ mg با هم ترکیب گردید.

تک تک مواد تشکیل‌دهنده لوسيون پیش‌تر در تحقیقات دیگر استفاده شده و ترکیب مورد نظر هم در تحقیقی بررسی شده و گواهی ثبت و اختراع را دریافت کرده است. جهت استخراج سلول‌های بنیادی مشتق از مغز استخوان، ابتدا موش‌های صحرایی بالغ نر نژاد ویستار با وزن حدود ۲۵۰-۲۰۰ gr قربانی شده و پس از جداسازی تیبا و فمور، محتویات مغز استخوان با روش فلاشینگ ابتدا به داخل لوله فلش شده و پس از آن به فلاسک مخصوص کشت تخلیه شد.

فلاسک محتوی سلول، داخل انکوباتوری با دمای ۳۷ °C CO₂ ۵٪ و رطوبت ۹۵٪ قرار گرفت و پاساژ سلولی زمانی انجام گرفت که سلول‌ها بر اثر تکثیر، کف فلاسک را پر کردند.^{۱۷}

هر دو روز یک بار محیط کشت سلول‌ها با محیط جدید تعویض گردید و زمانی که حدود ۸۰٪-۷۰ کف فلاسک کشت در اثر تکثیر سلول‌ها پر شد، پاساژ سلولی انجام گرفت. سلول‌های استرومایی به کف فلاسک چسبیده باقی ماندند و سایر سلول‌های خونی با تعویض محیط خارج شدند.

به ۱۰ μl از سوسپانسیون سلول‌های کشت داده شده ۱۰۰ μl بافر PBS اضافه کردیم و شمارش سلول‌های بنیادی پاساژ چهار را با استفاده از لام نتوبار انجام دادیم. در گروه‌های تحت درمان با سلول بنیادی در روز صفر ۱۰^۶ سلول‌های بنیادی پاساژ چهار را به چهار قسمت تقسیم کردیم و سلول‌ها را با سرنگ ۳۱ گیج به چهار ناحیه در اطراف زخم سوختگی تزریق کردیم.^{۱۸}

در روزهای صفر، ۴، ۷، ۱۰، ۱۴، ۱۷ و ۲۱ از سطح زخم عکس تهیه و توسط نرم‌افزار (Cambridge 1.6.0-20 Java 1.46r, Image J (University) مساحت سطح زخم محاسبه و با فرمول زیر میزان درصد بهبودی به‌دست آمد.^{۱۹}

$$\% \text{بهبودی} = \frac{\text{مساحت زخم در روز } X - \text{مساحت زخم در روز اول}}{\text{مساحت زخم در روز اول}} \times 100$$

همچنین از نرم‌افزار Graph Pad Prism8، آنالیزهای ANOVA و Kruskal-Wallis و همین‌طور آزمون‌های مقایسه‌ای چند جانبه Tukey و Dunn's post hoc test استفاده گردید.

در روزهای ۷، ۱۴، ۲۱ رت‌ها کشته و از بستر زخم و پوست سالم اطراف آن نمونه‌هایی با ضخامت شش میکرون جهت بررسی میکروسکوپی و RT-PCR تهیه شد. بررسی میانگین تعداد عروق خونی، سلول‌های التهابی (نوتروفیل-لنفوسیت-ماکروفاژ) و تعداد سلول‌های فیبروبلاست و میوفیبروبلاست، در تمامی گروه‌های مورد مطالعه از طریق رنگ‌آمیزی H&E (با بزرگنمایی ۴۰X میکروسکوپ نوری) و با بررسی ۱۰ میدان میکروسکوپی در چهار رت انجام و توسط Image J ارزیابی شد.

یافته‌ها

نتایج حاصل از اندازه‌گیری‌های سطح زخم، کاهش نسبی در اندازه سطح زخم را در تمامی گروه‌های آزمایش از روز چهارم به بعد نشان داد. براساس تصاویر فتوماکروسکوپی، بیشترین میزان پوشش زخم در روز پایانی مطالعه در گروه تیمار شده با لوسيون BM-MSCs+ و پس از آن گروه لوسيون به‌تنهایی مشاهده شد. کمترین میزان پوشش نیز در گروه کنترل مشاهده گردید (شکل ۱).

نتایج ارزیابی درصد بهبودی زخم سوختگی در شش گروه مورد مطالعه، در روزهای ۴، ۷، ۱۰، ۱۴، ۱۷ و ۲۱ در نمودار ۱ نشان داده شده است. درصد بهبودی در تمامی گروه‌ها از روز هفتم افزایش یافته است به طوری که در روزهای ۱۰، ۱۴، ۱۷ و ۲۱، بیشترین میزان افزایش بهبودی مربوط به گروه درمان ترکیبی و سپس گروه لوسيون، با اختلاف معنادار $P < 0.0001$ نسبت به سایر گروه‌ها می‌باشد.

در روز پایانی مطالعه، درصد بهبودی به‌ترتیب از بیشتر به کمتر مربوط به گروه‌های درمان ترکیبی، لوسيون، سلولی، سیلور سولفادiazین، محیط کشت و در نهایت کنترل می‌باشد به طوری که گروه درمان ترکیبی درصد بهبودی نزدیک با ۱۰۰٪ را نشان می‌دهد. در تصاویر فتومیکروسکوپی براساس رنگ‌آمیزی H&E، کیفیت شکل‌گیری اپیدرم به‌ترتیب در گروه‌های تیمار شده با درمان ترکیبی و سپس لوسيون بهتر از سایر گروه‌ها بود و بسته شدن زخم سوختگی در گروه کنترل با تاخیر بیشتری صورت گرفت.

از رنگ‌آمیزی تری کروم ماسون (Masson's trichrome staining) برای رنگ‌آمیزی اختصاصی رشته‌های کلاژن استفاده کردیم. به‌منظور امتیازدهی به پارامترهای بهبودی از جدول اسکوربندی استاندارد Abramov بهره بردیم. در طی روزهای ۷، ۱۴ و ۲۱، چهار رت از هر گروه از نظر میزان رسوب کلاژن، التهاب، نورگزایی، ری‌اپیتلیزاسيون و گرانولاسيون بافتی بررسی شدند و سپس از Kruskal-Wallis test و Dunn's post hoc test استفاده کردیم.

از تکنیک RT-PCR (واکنش زنجیره‌ای پلیمرز رونویسی معکوس) به‌منظور بررسی بیان ژن TGF- β 1 استفاده گردید. استخراج RNA از بافت‌ها، برطبق پروتکل شرکت سازنده (Kiagene, Germany) انجام گرفت (جدول ۱).

بررسی درجه خلوص RNA استخراج شده با اسپکتروفوتومتری ارزیابی شد. پس از استخراج RNA با خلوص و غلظت بالا و بر طبق پروتکل شرکت سازنده (Fermentas, USA)، cDNA سنتز شد. پس از آن از واکنش PCR برای تکثیر cDNA استفاده شد تا برای مطالعه بیشتر مورد استفاده قرار گیرند. مراحل PCR توسط دستگاه

جدول ۱: توالی پرایمر

	Template strand	Length	Start	Stop	Tm	GC%
Forward primer	AGGAGACGGAATACAGGGCT	20(plus strand)	775	794	60.03	55.00
Reverse prime	GGATCCACTTCCAACCCAGG	20(minus strand)	1079	1060	60.03	60.00

Product length: 305

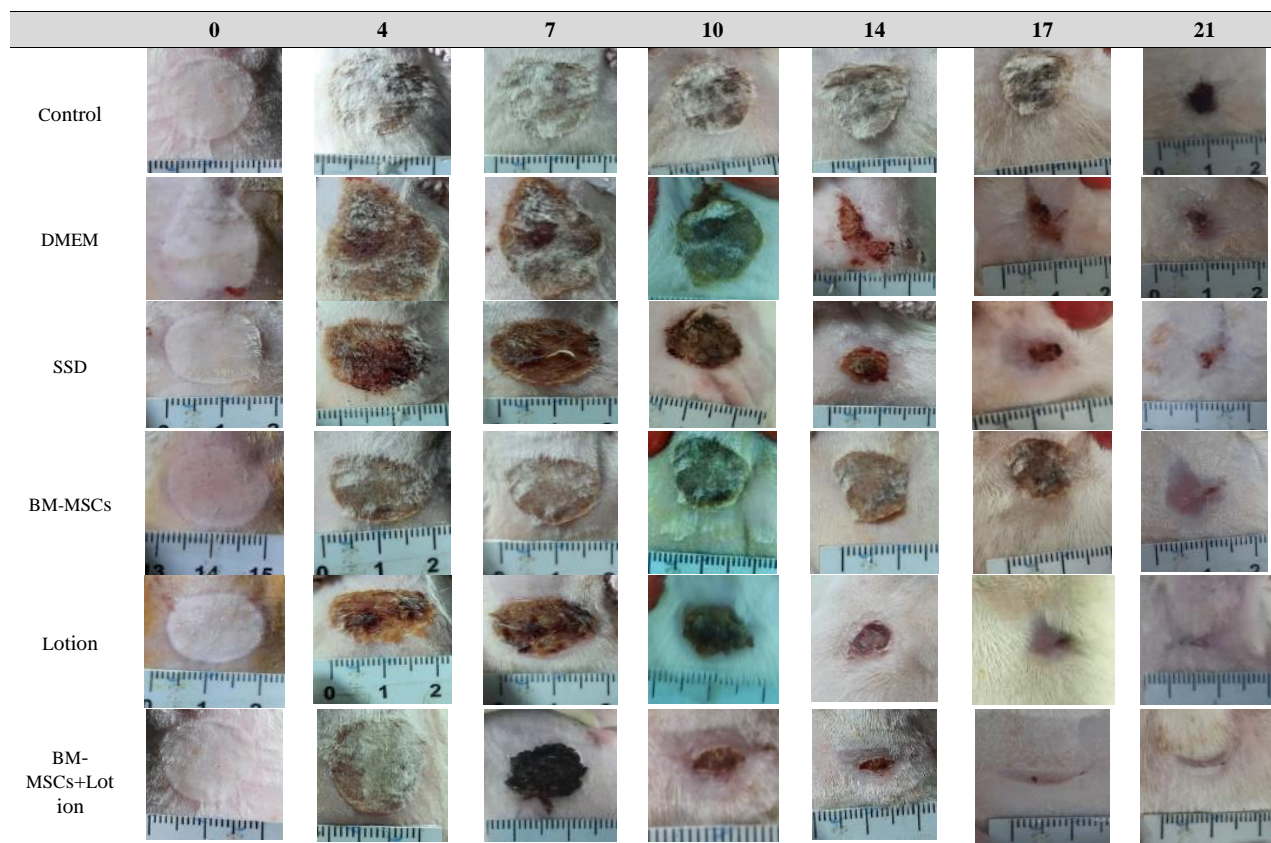
بیشترین میانگین رگ‌زایی را داشتند که این میزان در گروه درمان ترکیبی با اختلاف معنادار $P < 0/01$ نسبت به گروه کنترل بالاترین میزان را داشت و پس از آن گروه لوسيون با اختلاف معنادار $P < 0/05$ در مقایسه با گروه کنترل قرار داشت.

قسمت ب بیانگر تعداد سلول‌های التهابی می‌باشد که بیشترین میانگین التهاب در تمام گروه‌ها در روز هفتم مشاهده شد. گروه درمان ترکیبی در روزهای ۷ و ۱۴ با اختلاف معنادار $P < 0/001$ نسبت به گروه کنترل دیده شد که این میزان در روز ۲۱ به $P < 0/01$ رسید. در قسمت ج در تمام دوره‌های بررسی گروه درمان ترکیبی با اختلاف معنادار $P < 0/001$ و پس از آن گروه لوسيون با اختلاف معنادار $P < 0/05$ در مقایسه با گروه کنترل، دارای بیشترین تعداد سلول‌های فیبروبلاست می‌باشند.

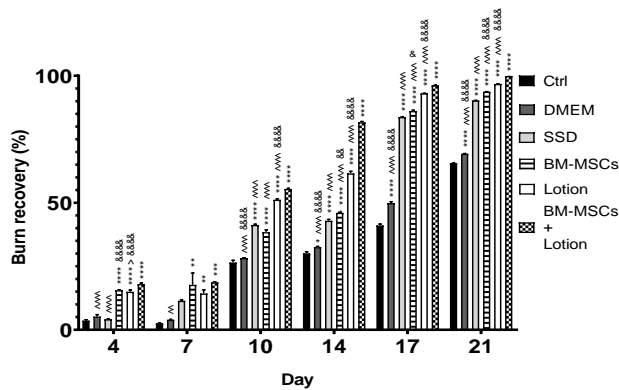
در روز پایانی مطالعه در گروه‌های کنترل و DMEM همچنان وجود التهاب مشهود است در حالی که در گروه‌های درمان ترکیبی و تیمار شده با لوسيون به تنهایی، اپیدرم به‌طور کامل بسته شده و پوست در حال شاخی شدن است (شکل ۲). شکل ۳، نمای میکروسکوپی بستر سوختگی، براساس رنگ‌آمیزی تری کروم ماسون در گروه‌های درمان ترکیبی و کنترل در روز ۲۱ با بزرگنمایی X۱۰ و X۲۰ نشان می‌دهد.

در گروه درمان ترکیبی اپیتلیزاسيون رخ داده و اپیدرم به‌طور کامل بسته شده و پوست در حال شاخی شدن است. رشته‌های کلاژن نیز فراوان بوده و کم کم بالغ می‌شوند و رنگ آبی به خود گرفته‌اند. در گروه کنترل، زخم باز است و تازه رشته‌های کلاژن نابالغ در حال شکل‌گیری هستند و رنگ آبی به خود نگرفته‌اند.

براساس نمودار ۲ قسمت الف، تمام گروه‌ها در روز ۱۴



شکل ۱: نمای میکروسکوپی بهبودی سطح زخم سوختگی در طی روزهای صفر، ۴، ۷، ۱۰، ۱۴، ۱۷ و ۲۱ در گروه‌های مورد مطالعه



نمودار ۱: نمودار ستونی درصد بهبودی زخم در تمامی شش گروه مورد

مطالعه در روزهای ۴، ۷، ۱۰، ۱۴، ۱۷ و ۲۱. (داده‌ها برحسب $\text{mean} \pm \text{SEM}$)

می‌باشد. آنالیز آماری در هر روز به صورت Ordinary one-way ANOVA

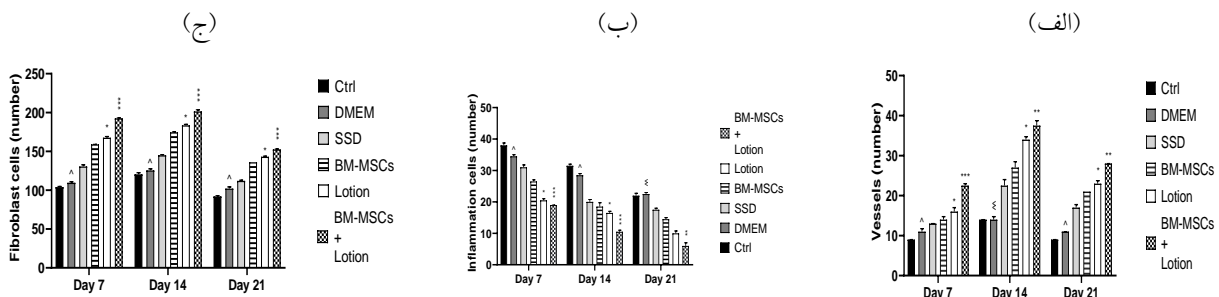
است. علامت * در مقایسه با گروه کنترل، علامت ^ در مقایسه با گروه اصلی

و علامت & در مقایسه با گروه SSD است. ۱ علامت معادل $P < 0.05$ ، ۲

علامت معادل $P < 0.01$ ، ۳ علامت معادل $P < 0.001$ ، ۴ علامت معادل

Tukey's multiple comparisons test سطح معناداری براساس $P < 0.001$

می‌باشد.



نمودار ۲: نمودارهای ستونی میانگین تعداد عروق (الف)، میانگین تعداد سلول‌های التهابی (ب)، میانگین تعداد سلول‌های فیبروبلاست (ج)، در تمامی شش گروه

مورد مطالعه در روزهای ۷، ۱۴ و ۲۱. (داده‌ها برحسب $\text{median} \pm \text{IQR}$) می‌باشد و هر یک علامت معادل تفاوت معنادار $P < 0.05$ ، دو علامت معادل $P < 0.01$ ، سه علامت

معادل $P < 0.001$ و چهار علامت معادل $P < 0.0001$ در نظر گرفته شده است. = در مقایسه با گروه Ctrl، = در مقایسه با گروه BM-MSCs+Lotion و & در مقایسه با

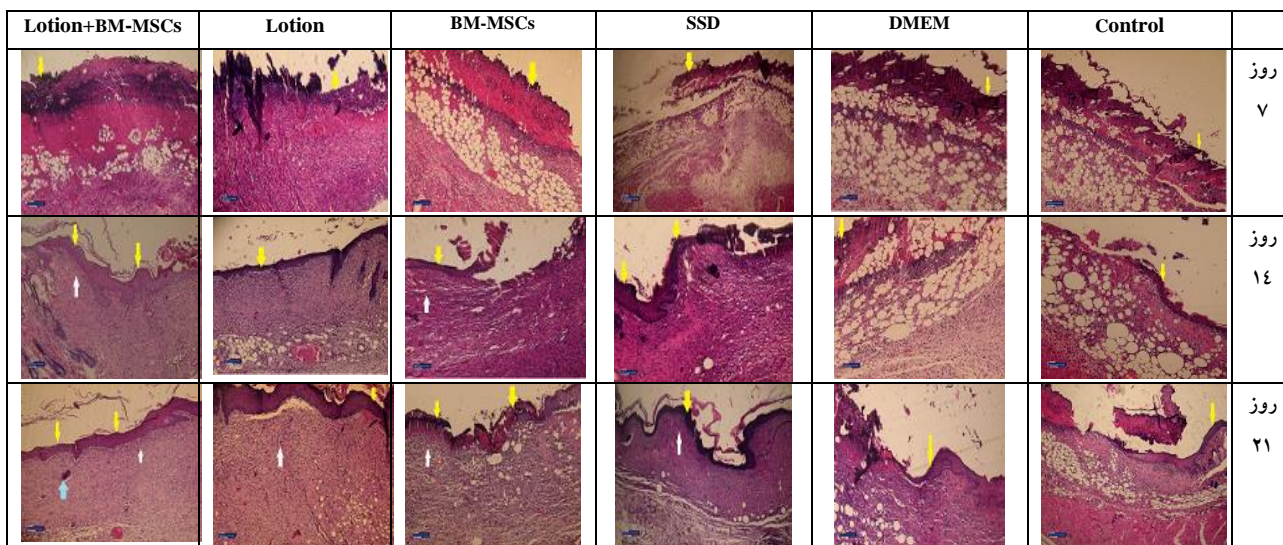
گروه SSD می‌باشد. آنالیز آماری در هر روز به صورت Kruskal-Wallis test است و سطح معناداری براساس Dunn's multiple comparisons test می‌باشد.

بیشترین اسکور التهاب را گروه کنترل به نمایش گذاشت. اسکور رگ‌زایی (ج) در روز ۲۱ در تمام گروه‌ها افزایش یافته است که این میزان در گروه درمان ترکیبی با سطح معناداری $P < 0.05$ نسبت به گروه کنترل بیشترین میزان را دارد. گروه‌های کنترل و DMEM روزهای ۷ و ۱۴ نتایج مشابهی را نشان دادند. اسکور ری اپیتلیزاسیون (د) در گروه‌های درمان ترکیبی، لوسیون، سلولی و SSD، از روز ۱۴ افزایش یافته است. در روز ۲۱ بیشترین اسکور ری اپیتلیزاسیون متعلق به گروه درمان ترکیبی و پس از آن گروه لوسیون می‌باشد هرچند که گروه درمان ترکیبی دارای اختلاف معنادار $P < 0.05$ نسبت به گروه کنترل می‌باشد.

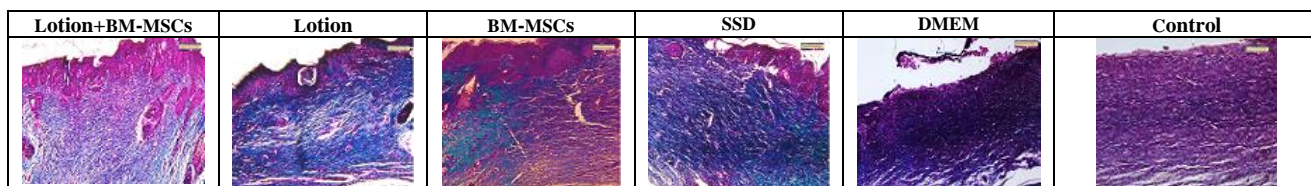
بررسی هیستوپاتولوژیکی اسکور رسوب کلاژن، التهاب، نو رگ‌زایی (Neovascularization)، ری اپیتلیزاسیون و گرانولاسیون بافتی، براساس سیستم اسکور بندی Abramov's در روزهای ۷، ۱۴ و ۲۱ در نمودار ۳ گنجانده شده است. اسکور رسوب کلاژن (الف) در تمام گروه‌ها در روز ۲۱ افزایش داشته است. هرچند این میزان در گروه درمان ترکیبی با اختلاف معنادار $P < 0.05$ در مقایسه با گروه کنترل بیشترین مقدار بود. اسکور التهاب (ب) در تمام گروه‌ها در روز ۲۱ به کمترین میزان خود رسیده است. هرچند این مقدار در گروه درمان ترکیبی و لوسیون در کمترین حد است. گروه درمان ترکیبی در روزهای ۷ و ۱۴ دارای اختلاف معنادار $P < 0.05$ با گروه کنترل و DMEM می‌باشد. در روز پایانی مطالعه

به منظور ارزیابی میزان بیان ژن TGF- β در روزهای ۷، ۱۴ و ۲۱ از تکنیک RT-PCR بهره بردیم. اطلاعات به دست آمده را در قالب شکل ۴ و نمودار ۴ بیان کردیم. نتایج، بیانگر افزایش بیان ژن در گروه درمان ترکیبی در مقایسه با سایر گروه‌ها و با سطح معناداری $P < 0.0001$ در مقایسه با گروه کنترل بود.

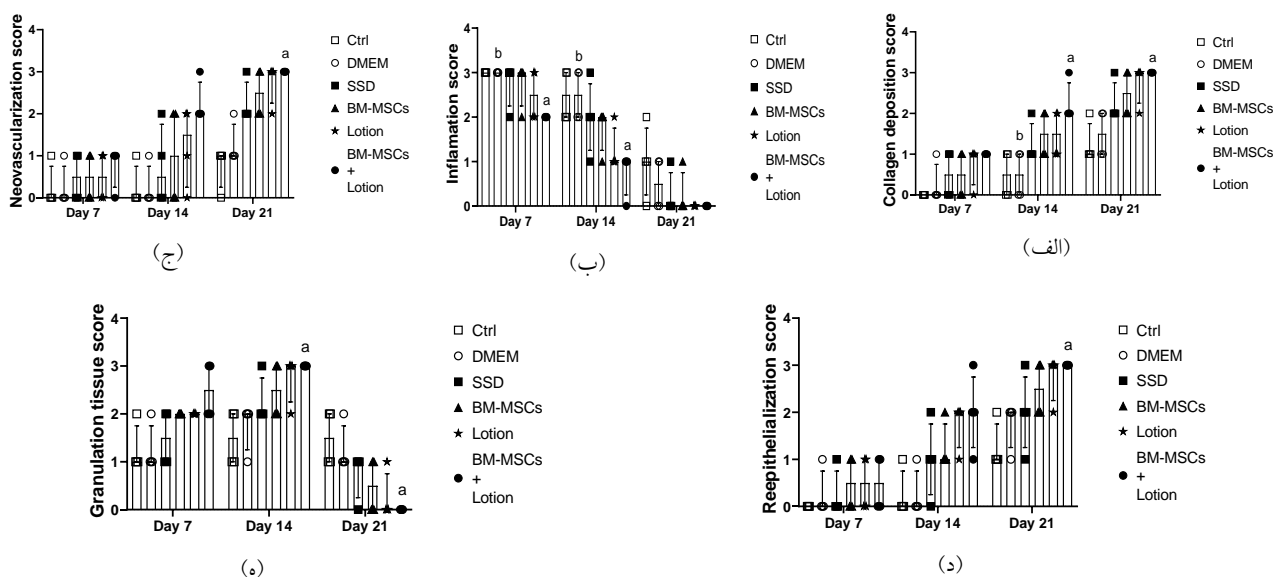
در ابتدای مطالعه اسکور گرانولاسیون (ه) در تمام گروه‌ها افزایش یافته است. اسکور گرانولاسیون بافتی (ه) در روزهای ۷ و ۱۴، در گروه درمان ترکیبی بیشتر می‌باشد که در روز ۱۴ دارای اختلاف معنادار $P < 0.05$ با گروه کنترل می‌باشد. روز ۲۱ در گروه درمان ترکیبی، اسکور گرانولاسیون به طور چشمگیری و با سطح معناداری $P < 0.05$ نسبت به گروه کنترل، کاهش یافته است.



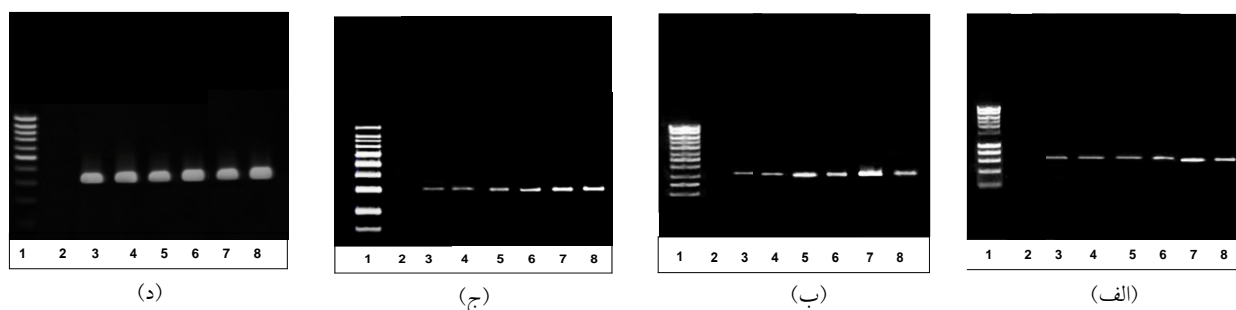
شکل ۲: نمای میکروسکوپی بستر سوختگی رت در گروه‌های مختلف با رنگ آمیزی هماتوکسیلین-ئوزین در روزهای ۷، ۱۴ و ۲۱ با بزرگنمایی $\times 10$. (پیکان زرد نشان‌دهنده تشکیل اپیدرم، پیکان سفید نشان‌دهنده تشکیل جوانه‌های عروقی و عروق، پیکان آبی نشان‌دهنده تشکیل فولیکول مو می‌باشد).



شکل ۳: نمای میکروسکوپی بستر سوختگی رت در گروه‌های مختلف با رنگ آمیزی تری کروم ماسون در روز ۲۱ و با بزرگنمایی $\times 20$. (پیکان رشته‌های کلاژن را نشان می‌دهد).

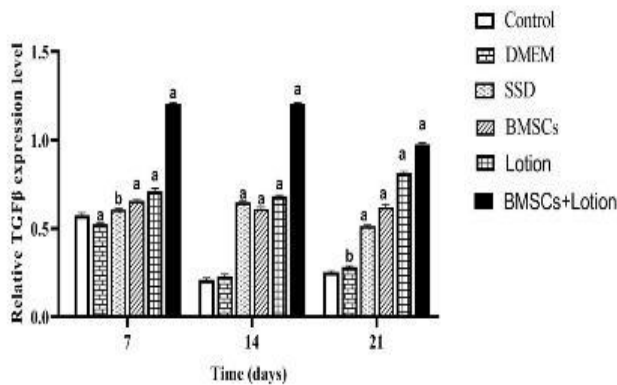


نمودار ۳: بررسی هیستوپاتولوژیکی اسکور رسوب کلاژن (الف)، التهاب (ب)، نورگزایی (ج)، ری اپیتلیزاسیون (د) و گرانولاسیون بافتی (ه)، در بستر زخم براساس اسکوربندی Abramov's histological scoring system در روزهای ۷، ۱۴ و ۲۱. (ستون‌ها برحسب $\text{median} \pm \text{IQR}$ است. آنالیز آماری در هر روز به صورت Kruskal-Wallis test است. a= در مقایسه با گروه Ctrl. b= در مقایسه با گروه BM-MSCs+Lotion و c= در مقایسه با گروه SSD است. هر علامت معادل تفاوت معنادار $P < 0.05$ است. سطح معناداری براساس Dunn's multiple comparisons test می‌باشد).



۱-Ladder 100 bp, 2- Negative control (H_2O) of PCR, 3- Negative control of TGF- β (Health), 4- DMEM, 5- SSD, 6-BM-MSCs, 7-Lotion & BM-MSCs, 8- Lotion. PCR size: 305 bp

شکل ۴: نوار PCR بیان ژن TGF- β در روز ۲۱ در تمامی شش گروه مورد مطالعه در (الف) روز ۷، (ب) روز ۱۴، (ج) روز ۲۱ و (د) نوار PCR بیان Gapdh (Internal control) در تمامی شش گروه مورد مطالعه.



نمودار ۴: بررسی میزان بیان ژن TGF-β در روز ۷ و ۱۴ و ۲۱ در تمام شش گروه آزمایشی (اطلاعات ژل بیان ژن توسط One Way ANOVA بررسی شد. مقایسه گروه کنترل با گروه‌های دیگر P<۰/۰۰۰۱ با علامت a و P<۰/۰۰۵ با علامت b).

مشاهده گردید. علاوه بر آن در گروه تیمار شده با عسل و پروپولیس، تعداد فیبروبلاست، ماکروفاژ، نوتروفیل و فیبرهای کلاژن با گروه کنترل اختلاف معناداری نشان داده و تعداد عروق نیز به‌طور آشکاری افزایش یافت.^۶ همچنین مطالعه‌ای به‌منظور مقایسه میزان تاثیر ژل آلوتئورا در مقایسه با SSD و نیتروفورازن انجام گرفت که نتایج بیانگر تسریع در اپیتلیزاسیون در درمان با ژل آلوتئورا بود.^۲

در پژوهشی که توسط Shahanipour و همکارش، به‌منظور بررسی اثرات درمانی عسل و آلوتئورا بر زخم سوختگی انجام گرفت، میزان پتانسیل درمانی عسل و آلوتئورا به‌صورت ترکیبی و جدا از هم بر زخم‌های سوختگی درجه دو ارزیابی و مشاهده شد که در گروه دریافت‌کننده همزمان عسل و آلوتئورا نسبت به گروه‌های دریافت‌کننده عسل و آلوتئورا به تنهایی، مساحت زخم سوختگی کاهش و میزان بهبودی افزایش داشت. گروه دریافت‌کننده عسل، کاهش مساحت زخم را بیشتر از گروه دریافت‌کننده آلوتئورا نشان داد.^۵

مطالعه‌ای نیز در جهت مقایسه تاثیر پروپولیس و آلوتئورا در التیام زخم‌های دیابتی و غیردیابتی انجام گرفت و طبق بررسی‌های هیستوپاتولوژیکی تفاوت قابل ملاحظه‌ای در گروه‌های دیابتی و غیردیابتی تیمار شده با عسل و آلوتئورا مشاهده نشد، به طوری که در روز ۱۴ ری اپیتلیزاسیون به‌طور کامل انجام گرفته بود.^{۲۵}

نتایج مطالعات مذکور با نتایج تحقیق ما در گروه تیمار شده با لوسيون مطابقت داشت. در مطالعات میکروسکوپییک مربوط به گروه لوسيون، در روز هفتم جوانه عروقی تشکیل شد و در روز ۲۱ اپیدرم

بحث

در مطالعه‌ای که به منظور بررسی مقایسه‌ای اثر درمانی PRP اتولوگ و عسل در ترمیم زخم‌های پوستی در گوسفند انجام گرفت، فواید درمانی استفاده از عسل و PRP در مدیریت زخم‌های پوستی تایید شد. به طوری که در گروه‌های PRP و عسل در مقایسه با گروه کنترل و در روز ۲۱، ری اپیتلیزاسیون با شکل‌گیری بافت‌های کاملاً متحد انجام گرفت.

در آنالیزهای اسکوربندی، تفاوت آشکاری در ری اپیتلیزاسیون زخم‌های تیمار شده با PRP و عسل ثبت نشد.^{۲۰} همچنین مطالعه‌ای مقایسه‌ای به‌منظور ارزیابی تاثیر عسل و ۱٪ SSD به‌عنوان درمانی رایج، در سوختگی‌های سطحی انجام گرفت و عسل نتایجی بهتر را نشان داد.^{۲۱} مطالعه‌ای دیگر نیز، تاثیرات مفید عسل در زنده مانی و تکثیر فیبروبلاست درمال در ترمیم زخم‌های پوستی را نشان داد.^{۲۲} پروپولیس نیز به‌دلیل محتوای بالای فلاونوئید نقش مهمی در کاهش پراکسیداسیون لیپیدی و افزایش رگزایی، میزان اپیتلیزاسیون و جمع‌شدگی زخم دارد.^{۲۳}

طی مطالعه‌ای که توسط HAN و همکاران صورت گرفت، تاثیر قابل ملاحظه کرم پوستی پروپولیس ۵۰٪ در مقایسه با SSD و به‌منظور درمان زخم‌های ناشی از سوختگی، به اثبات رسید.^{۲۴} بررسی تاثیر هم‌افزایی عسل و پروپولیس در درمان زخم‌های پوستی، در قالب مطالعه‌ای ارایه شد و تفاوت قابل ملاحظه‌ای در درصد و مساحت زخم گروه تیمار شده با عسل و پروپولیس در مقایسه با گروه کنترل

حاصل از تصاویر میکروسکوپی، در گروه ترکیبی در روز هفتم حضور جوانه عروقی و سلول فیبروبلاست فراوان مشهود است که بیانگر شروع فاز تکثیر می‌باشد و در روز ۲۱ زخم به‌طور کامل بسته شده است و شاخی شدن پوست و تشکیل فولیکول‌های مو نیز مشاهده شد.

در روز ۱۴ بیشترین میزان رگزایی گزارش شد که گروه ترکیبی با اختلاف معنادار $P < 0/0001$ نسبت به سایر گروه‌ها به‌جز گروه لوسيون در ارجحیت بود و این می‌تواند به‌دلیل افزایش بیان ژن TGF- β باشد. هرچند بیان ژن TGF- β در گروه ترکیبی، در روز ۲۱ کاهش یافت که می‌تواند دلیل آن جلوگیری از تشکیل اسکار و سازمان‌یابی بهتر فیبرهای کلاژن باشد. بیشترین اسکور رسوب کلاژن در تمام دوره‌های بررسی نیز در گروه ترکیبی دیده شد که می‌تواند با حضور فعال‌تر فیبروبلاست در این گروه توجیه گردد که مطابق با نتایج حاصل از رنگ‌آمیزی تری کروم ماسون بود و با نتایج حاصل از اسکور نو رگ‌زایی و ری اپیتلیزاسیون حاکی از ترمیم مطلوب زخم سوختگی می‌باشد.

نتیجه‌گیری: با توجه به نتایج به‌دست آمده در این پژوهش، لوسيون ترمیم‌کننده به‌دلیل دارا بودن ویژگی‌های ری اپیتلیزاسیون، ضدالتهابی و آنژیوژنیزس، دارای خواص ترمیمی در زخم سوختگی درجه دو می‌باشد. استفاده همزمان سلول‌های بنیادی مزانشیمال با لوسيون، منجر به بهبود و تسریع ترمیم زخم سوختگی شده و با تعدیل التهاب و افزایش سلول‌های فیبروبلاست می‌تواند به‌عنوان درمانی جایگزین در ترمیم زخم‌های سوختگی مورد تحقیق و بررسی بیشتر قرار گیرد. پیشنهاد می‌شود در مطالعات پس از آن اثربخشی استعمال لوسيون مورد بحث و سلول‌های بنیادی از منابع دیگر مورد بررسی قرار گیرد. همچنین مطالعات بیشتر با جامعه آماری بزرگتر ضروری به‌نظر می‌رسد.

سپاسگزاری: این مقاله حاصل پایان‌نامه، تحت عنوان ارزیابی درمان ترکیبی سلول‌های بنیادی مشتق از مغز استخوان (BM-MSCs) و لوسيون ترمیم‌کننده حاوی عسل، پروپولیس و آلوه‌ورا در بهبود زخم سوختگی درجه دو در مدل حیوانی، در مقطع کارشناسی ارشد علوم تشریح در سال ۱۳۹۹ و کد ۹۸۱۱۳۱۴۰۰۲ می‌باشد که با حمایت دانشگاه علوم پزشکی و خدمات بهداشتی درمانی تهران اجرا شده است.

به‌طور کامل بسته شد. همچنین جوانه عروقی با عروق اصلی جایگزین شد که می‌تواند با افزایش بیان ژن TGF- β توجیه گردد. گروه لوسيون در روز های ۷ و ۱۴ پس از گروه درمان ترکیبی، بیشترین میزان اسکورگرانولاسيون را نشان داد که این مقادیر در روز ۲۱ پس از گروه درمان ترکیبی به کمترین حد رسید که می‌تواند به‌دلیل تکمیل فرایند ترمیم باشد. همچنین دارای بیشترین اسکور رسوب کلاژن پس از گروه ترکیبی بود که با حضور فعال‌تر سلول‌های فیبروبلاست توجیه می‌گردد. همچنین تعداد سلول‌های التهابی در روز ۲۱ پس از گروه درمان ترکیبی، کمترین مقدار را نشان داد.

سلول‌های بنیادی با افزایش سیتوکین‌های ضدالتهابی و کاهش سیتوکین‌های پیش‌التهابی و با ترشح فاکتورهای رشد مثل TGF- β منجر به ترمیم زخم می‌گردند.^{۲۶} در مطالعه‌ای، تاثیر سلول‌های استرومال مغز استخوان در تسریع روند التیام زخم سوختگی گزارش شد که به سبب تحریک شکل‌گیری بافت جوانه‌ای، رگزایی و تکثیر فیبروبلاست به‌همراه رسوب بیشتر کلاژن حاصل شد.^{۲۷} همچنین پژوهشی انجام شد که تاثیر سلول‌های بنیادی مزانشیمال آلونژیک در درمان زخم‌های سوختگی شدید در مطالعه‌ای بالینی را گزارش کرد.^{۲۸}

در پژوهشی، نتایج حاصله بیانگر افزایش تکثیر فیبروبلاست، تنظیم سنتز کلاژن و القای آنژیوژنیزس در گروه سلول‌های بنیادی مزانشیمال مغز استخوان بود.^{۲۹} در مطالعه‌هایی، تسریع التیام زخم سوختگی در درمان با ترکیب آلوه‌ورا و سلول‌های بنیادی بیان شد.^{۳۰،۳۱}

در مطالعه حاضر، در گروه سلول‌های بنیادی در روز ۱۴ جوانه عروقی تشکیل شد و حضور فراوان فیبروبلاست نیز مشاهده گردید و بیشترین اسکور نورگزایی را پس از گروه‌های درمان ترکیبی و لوسيون نشان داد.

نتایج به‌دست آمده از اندازه‌گیری درصد بهبودی زخم در روز پایانی مطالعه نشان داد که گروه درمان ترکیبی در مقایسه با گروه کنترل، محیط کشت و پماد سولفادیازین دارای سطح معناداری $P < 0/0001$ می‌باشد که با حضور سلول‌های فیبروبلاست و میوفیبروبلاست قابل توجیه می‌باشد. همچنین در گروه درمان ترکیبی نسبت به گروه سلولی سطح معناداری $P < 0/001$ و نسبت به گروه لوسيون تفاوت معنادار قابل ملاحظه‌ای دیده نشد. همین‌طور نتایج

References

1. Monstrey S, Monstrey S, Hoeksema H, Verbelen J, Pirayesh A, Blondeel P. Assessment of burn depth and burn wound healing potential. *Burns* 2008;34(6):761-9.
2. Takzaree N, Hassanzadeh G, Rouini MR, Keshtkar A, Manayi A, Haajikhondi A. Histological study of wound repair with topical aloe vera gel in rat. *Tehran Univ Med J TUMS Publications* 2015;73(9):660-7.
3. Malek Hosseini A, Ghaffarzadegan R, Alizadeh S A, Ghaffarzadegan R R, Haji Agaei R, Ahmadlou M. Effect of aloe vera gel, compared to 1% silver sulfadiazine cream on second-degree burn wound healing. *Complement Med J* 2013;3(1):418-28.
4. Barchitta M, Maugeri A, Favara G, Magnano San Lio R, Evola G, Agodi A, et al. Nutrition and wound healing: An overview focusing on the beneficial effects of curcumin. *Int J Mol Sci* 2019;20(5):1119.
5. Shahanipour K, Sadeghi M. The therapeutic effects of Aloe vera and Honey on burn wounds in rats. *J North Khorasan Univ of Med Sci* 2016;8(1):71-81.
6. Takzaree N, Hadjiakhondi A, Hassanzadeh G, Rouini MR, Manayi A. Synergistic Effect of Honey and Propolis on Cutaneous Wound Healing in Rats. *Acta Med Iran* 2016;54(4):233-9.
7. Gheibi N, Teimouri H, Kochaki R, Mehri A, Azizi SR, Kiani R, et al. The effects of combination of honey, ostrich oil and propolis on skin wound healing in rats. *J Torbat Heydariyeh Univ Med Sci* 2018;5(4):39-45.
8. Ali ZH, Dahmouh HM. Propolis versus Daktarin (R) in mucosal wound healing. *Life Sci J Acta Zhengzhou Univ Overseas Edition* 2012;9(2):624-36.
9. Chen JS, Wong VW, Gurtner GC. Therapeutic potential of bone marrow-derived mesenchymal stem cells for cutaneous wound healing. *Front Immunol* 2012;3:192.
10. Morales-Mantilla DE, King KY. The role of interferon-gamma in hematopoietic stem cell development, homeostasis, and disease. *Curr Stem Cell Rep* 2018;4(3):264-71.
11. Fu X, Fang L, Li X, Cheng B, Sheng Z. Enhanced wound-healing quality with bone marrow mesenchymal stem cells autografting after skin injury. *Wound Repair Regen* 2006;14(3):325-35. 5-335.
12. Takzaree N, Hassanzadeh G, Rouini MR, Manayi A, Hadjiakhondi A, Majidi Zolbin M. Evaluation of the Effects of Local Application of Thyme Honey in Open Cutaneous Wound Healing. *Iran J Public Health* 2017;46(4):545-51.
13. Oryan A, Alemzadeh E, Mohammadi AA, Moshiri A. Healing potential of injectable Aloe vera hydrogel loaded by adipose-derived stem cell in skin tissue-engineering in a rat burn wound model. *Cell Tissue Res* 2019;377(2):215-27.
14. Wang X, Ge J, Tredget EE, Wu Y. The mouse excisional wound splinting model, including applications for stem cell transplantation. *Nat Protoc* 2013;8(2):302-9.
15. Horniackova M, Bucekova M, Valachova I, Majtan J. Effect of gamma radiation on the antibacterial and antibiofilm activity of honeydew honey. *Eur Food Res Technol* 2017;243(1):81-8.
16. Ounagh AGh, Toukmechi A, AdibHesami M, Ebrahimzade S. Study of the effect of alcoholic propolis extract from beehives of West Azerbaijan against the growth of dermatophyte and non-dermatophyte fungi and analysis of its constituents by GC-MS method. *Med J Urmia Univ Med Sci* 2000;21(3):206-14.
17. Woodbury D, Schwarz EJ, Prockop DJ, Black IB. Adult rat and human bone marrow stromal cells differentiate into neurons. *J Neurosci Res* 2000;61(4):364-70.
18. Khoo YT, Halim AS, Singh KK, Mohamad NA. Wound contraction effects and antibacterial properties of Tualang honey on full-thickness burn wounds in rats in comparison to hydrofibre. *BMC Complement Altern Med* 2010;10:48.
19. Takzaree N, Hassanzadeh G, Rouini MR, Keshtkar A, Manayi A, Haajikhondi A. Histological study of wound repair with topical aloe vera gel in rat. *Tehran Univ Med J TUMS Publications* 2015;73(9):660-7.
20. Badis D, Ouafa D. Comparative study of the therapeutic efficacy of autologous platelet-rich plasma and honey in healing skin wounds in sheep. *Vet World* 2021;14(8):2170-7.
21. Mashhood AA, Khan TA, Sami AN. Honey compared with 1% silver sulfadiazine cream in the treatment of superficial and partial thickness burns. *J Pakistan Assoc Dermatol* 2006;16(1):14-9.
22. Nordin A, Omar N, Sainik NQAV, Chowdhury SR, Omar E, Saim AB, et al. Low dose stingless bee honey increases viability of human dermal fibroblasts that could potentially promote wound healing. *Wound Med* 2018;23:22-7.
23. Balata GF, Shamardl HE, Abd Elmoneim HM, Hakami AA, Almodhwahi MA. Propolis emulgel: a natural remedy for burn and wound. *Drug Dev Ind Pharm* 2018;44(11):1797-808. -41.
24. Han M, Durmus A, Karabulut E, Yaman I. Effects of Turkish propolis and silver sulfadiazine on burn wound healing in rats. *Rev Méd vét* 2005;156(12):624-7.
25. Mohi-Eldin MM, Allaam AA. Clinical and Pathological Assessment of Aloe Vera and Propolis for Wound Healing in Normal and Diabetic Albino Rats. *Zagazig Vet J* 2017;45(4):314-25.
26. Eryani A, Sukmawati D, Damayanti L, Angmalisang EC, Pawitan JA. The Healing Effect of Adipose-derived Stem Cell Conditioned Medium on Burn Wound Model. *Trends Biomater Artif Organs* 2018;32(1).
27. Soleymani L, Hobbenaghi R, Mekarizadeh A, Zare S, Delirez N. Effect of allogeneic bone marrow derived stromal cells on induced third-degree skin burn healing in mouse. *Tehran Univ Med J* 2014;72(7).
28. Jeschke MG, Rehous S, McCann MR, Shahrokhi S. Allogeneic mesenchymal stem cells for treatment of severe burn injury. *Stem Cell Res Ther* 2019;10(1):337.
29. Aryan A, Bayat M, Bonakdar S, Taheri S, Haghparast N, Bagheri M, et al. Human Bone Marrow Mesenchymal Stem Cell Conditioned Medium Promotes Wound Healing in Deep Second-Degree Burns in Male Rats. *Cells Tissues Organs* 2018;206(6):317-29.
30. Sharifi E, Chehelgerdi M, Fatahian-Kelishadroki A, Yazdani-Nafchi F, Ashrafi-Dehkordi K. Comparison of therapeutic effects of encapsulated Mesenchymal stem cells in Aloe vera gel and Chitosan-based gel in healing of grade-II burn injuries. *Regen Ther* 2021;18:30-37.

Evaluation of the combined treatment of bone marrow-derived stem cells (BM-MSCs) and restorative lotions containing honey, propolis and aloe vera in the healing of second-degree burn wounds in the animal model

Abstract

Received: 26 Dec. 2021 Revised: 02 Jan. 2022 Accepted: 15 May. 2022 Available online: 22 May. 2022

Tahere Abbasi Moayer, M.Sc. Student.¹
Aziz Ghahhari, Ph.D.²
Tayebeh Rastegar, Ph.D.¹
Fateme Malek, Ph.D.¹
Farzane Rezaei Yazdi, Ph.D. Student.¹
Kamyar Ghaffari Dafchahi, M.Sc. Student.¹
Nasrin Takzaree, Ph.D.^{1*}

1- Department of Anatomy, School of Medicine, Tehran University of Medical Sciences, Tehran, Iran.

2- Burn Research Center, British Columbia University, Vancouver, Canada.

* Corresponding author: Department of Anatomy, School of Medicine, Tehran University of Medical Sciences, Poursina Ave, Tehran, Iran.
Tel: +98-21-88953008
E-mail: takzaree@tums.ac.ir

Background: One of the most important issues in medical science is the healing of burn wounds. The use of medicinal plants has been common for many years and today cell therapy offers new approaches to the management of skin wound healing. The present study aimed to evaluate the combination treatment of lotion containing honey, Aloe, and propolis with BM-MSCs in the healing of second-degree burns in animal models.

Methods: this experimental study from October 2020 to November 2020, was performed in the animal house of Tehran University of Medical Sciences. 72 rats with an age range of 3-4 months and a weight of about 200-250 gr, after burns were randomly divided into 6 groups of 12 with study periods of 7, 14 and 21 days. The groups were as following: control (no treatment), Positive control (SSD1%), First experimental (Stem cells), Second experimental (lotion), Third experimental (Stem cells and lotion), and Fourth experimental (DMEM). To measure the percentage of healing from the wound surface on days 0, 4, 7, 10, 14, 17, and 21 photos were taken and the wound surface area was calculated by Image J software. After sacrificing rats, tissue samples were taken on days 7, 14 and 21 after burning induction. Samples were prepared for staining H&E and Trichrome Masson's, as well as RT-PCR examination. The results were analyzed using Graph Pad Prism8 software and Tukey and one-way variance tests.

Results: Treatment preference was with the combination therapy group and then with the lotion group. According to macroscopic and microscopic images of H&E and Trichrome Mason, the highest amount of wound coverage and the presence of mature collagen fibers were also observed in the combination therapy group. The results of statistical analysis and scoring also showed increased epithelization, granulation tissue formation, collagen deposition, angiogenesis and fibroblast cell proliferation, and decreased inflammation in the combination therapy group. The combination therapy group also had the highest expression of the TGF- β gene. ($P < 0/05$)

Conclusion: Due to its epithelialization, anti-inflammatory and angiogenesis properties, the lotion has healing properties in second-degree burn wounds and its simultaneous use with mesenchymal stem cells leads to healing and acceleration of burn wound healing.

Keywords: aloe vera, honey, propolis, stem cell, wound healing.