

## یک روش راحت و سریع برای ارزیابی کیفیت تصویر سی تی اسکن سه فازی کبد

## چکیده

دریافت: ۱۴۰۱/۰۲/۲۶ ویرایش: ۱۴۰۱/۰۳/۰۳ پذیرش: ۱۴۰۱/۰۵/۲۳ آنلاین: ۱۴۰۱/۰۶/۰۱

**زمینه و هدف:** برخی از بیماران نیاز به سی تی دینامیک کبدی دوره‌ای دارند. یک تصویر بی کیفیت، باعث تکرار می‌شود که افزون بر پرتوگیری غیرضروری بیمار، برای پرسنل و بیمار بسیار وقت‌گیر است و افزون‌بر آن برای مرکز از لحاظ زمان و هزینه مقرون به صرفه نیست. این مطالعه با هدف تعیین همبستگی بین کیفیت تصویر و واحد-هانسفیلد کبد و عروق آن در فاز شریانی و وریدی به منظور تعیین محدوده قابل قبول واحد-هانسفیلد برای تصاویر سی تی کبدی برای تولید تصاویر با کیفیت بالا انجام شد.

**روش بررسی:** کیفیت ۱۴۶ تصویر سی تی در بیمارستان نمازی شیراز از شهریور ۱۳۹۸ تا مرداد ۱۴۰۰ به صورت مقطعی بررسی شد. ابتدا ارزیابی کیفی توسط دو متخصص رادیولوژی با تجربه انجام شد. آنها کیفیت تصویر را در سه گروه دسته‌بندی کردند. سپس ارزیابی کمی تصاویر، با استفاده از واحد هانسفیلد نواحی آنورت، ورید کبدی، ورید باب اصلی، لوب قدامی راست، راست خلفی و چپ کبد در فاز شریانی و وریدی انجام شد.

**یافته‌ها:** براساس نتایج ارزیابی کیفی تصاویر سی تی اسکن‌های تری فازی، ۵۹/۶٪ کیفیت خوب، ۱۷/۸٪ کیفیت قابل قبول و ۲۲/۶٪ کیفیت ضعیف داشتند. بین کیفیت تصاویر و واحد هانسفیلد در فاز شریانی رابطه معناداری وجود داشت ( $P > 0/005$ ). بین واحد هانسفیلد ورید باب، بخش قدامی راست و خلفی کبد در فاز وریدی ارتباط معناداری مشاهده گردید ( $P > 0/03$ ).

**نتیجه‌گیری:** در یک سی تی سه‌فازی با کیفیت بالا، واحد هانسفیلد قسمت‌های مختلف در فاز شریانی به صورت زیر می‌باشد، آنورت  $310 \pm 78$ ، ورید باب  $150 \pm 40$ ، ورید کبدی  $44 \pm 7$ ، بخش‌های جانبی راست خلفی و قدامی و چپ کبد  $77 \pm 11$ ،  $77 \pm 7$  و  $78 \pm 12$  واحد هانسفیلد. ورید باب، ورید کبدی و بخش‌های خلفی و قدامی راست کبد در فاز وریدی باید به ترتیب  $155 \pm 27$ ،  $167 \pm 30$ ،  $111 \pm 19$ ،  $112 \pm 16$  باشند. از این مقادیر می‌توان به عنوان معیاری برای تصاویر با کیفیت استفاده کرد.

**کلمات کلیدی:** کبد، تصویربرداری پزشکی، دوز پرتویی.

سید حامد جعفری<sup>۱</sup>، هاجر زاهدی  
مهرآ، بنفشه زینلی رفسنجانی<sup>۱</sup>، سارا  
حاصلی<sup>۱</sup>، مهدی سعیدی مقدم<sup>۱\*</sup>

۱- مرکز تحقیقات تصویربرداری پزشکی،  
دانشگاه علوم پزشکی شیراز، شیراز، ایران.  
۲- گروه رادیولوژی، دانشکده پزشکی، دانشگاه  
علوم پزشکی شیراز، شیراز، ایران.

\* نویسنده مسئول: شیراز، دانشگاه علوم پزشکی شیراز،  
مرکز تحقیقات تصویربرداری پزشکی.

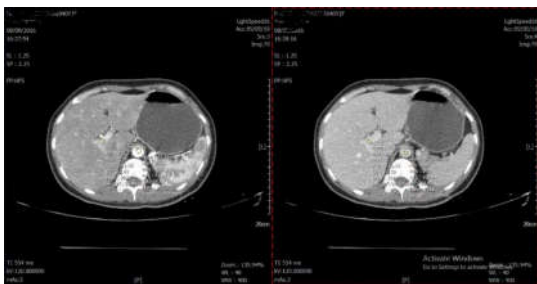
تلفن: ۰۷۱-۳۶۲۸۱۴۶۴

E-mail:  
m\_saeedimoghadam@yahoo.com

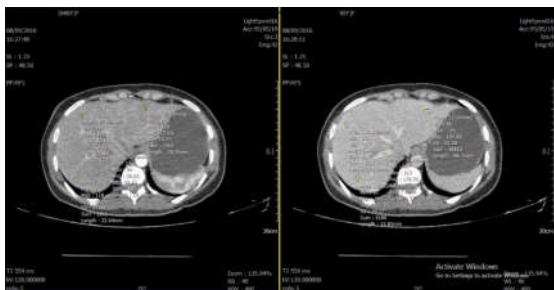
## مقدمه

خوبی برای تشخیص و پیگیری بیماری‌های کبدی است. به عنوان مثال، بیماران مبتلا به سیروز کبدی پیش از درمان نیاز به سی تی اسکن دوره‌ای دو یا سه فاز دارند، مانند بیماران با پیوند کبد که برای تشخیص مراحل اولیه کارسینوم کبدی مراجعه می‌کنند.<sup>۱،۲</sup> بنابراین سی تی اسکن دینامیک کبد یکی از درخواست‌های متداول

تصویربرداری توموگرافی کامپیوتری (سی تی) یکی از متداول‌ترین روش‌های تصویربرداری است.<sup>۱</sup> این روش می‌تواند در تشخیص و پیگیری بیماری‌ها مفید باشد.<sup>۳،۴</sup> سی تی اسکن انتخاب



شکل ۱: اندازه‌گیری واحد هانسفیلد آنورت و ورید پورتال در ناف کبد. تصاویر شریانی و وریدی ابتدا به صورت متقاطع انجام شد و سپس اندازه‌گیری انجام شد.



شکل ۲: اندازه‌گیری واحد هانسفیلد ورید کبدی و سه بخش از کبد.

استفاده از ابزار اندازه‌گیری ارزیابی شد. در شکل ۱ و ۲ اندازه‌گیری واحد هانس فیلد مشاهده می‌شود. برای بررسی ارتباط بین ارزشیابی کیفی و کمی از آزمون ANOVA استفاده شد. برای ارزیابی تفاوت بین گروه‌ها از آزمون تعقیبی (Tukey HSD) و کروسکال والیس (Kruskal-Wallis) استفاده شد.

## یافته‌ها

سی‌تی‌اسکن دینامیک ۱۴۶ بیمار (اطلاعات دموگرافیک) مورد ارزیابی قرار گرفت. نتایج ارزیابی کیفی هر دو رادیولوژیست در جدول ۱ نشان داده شده است: واحد هانسفیلد قسمت‌های مختلف کبد در دو فاز شریانی و وریدی اندازه‌گیری شد. نتایج در جدول ۲ نشان داده شده است. با استفاده از آزمون ANOVA مشخص شد که بین کیفیت تصویر و واحد هانسفیلد تمام ROI ها در فاز شریانی

تصویربرداری در مراکز است که بیماران کبدی در آن بستری هستند. کیفیت تصویر در تفسیر سی‌تی‌اسکن کبد مهم است. زمان‌بندی تصویر بسته به متغیرهای مختلفی مانند برون‌ده قلبی، ضربان قلب، فشار خون و غیره، عامل مهمی برای کیفیت تصویر است.<sup>۶،۷</sup> یک تصویر بی کیفیت باعث تکرار عمل می‌شود که برای بیمار و پرسنل بسیار زمان بر است و افزون‌بر آن برای مرکز مقرون به صرفه نیست. افزون‌براین، برخی از بیماران نیاز به سی‌تی‌اسکن پویا کبدی دوره‌ای دارند.<sup>۹،۸</sup> بنابراین، کاهش این نوع خطاها ضروری است، زیرا این روش‌های تکراری ممکن است مقدار زیادی دوز پرتو را به بیماران برساند که به نوبه خود ممکن است خطر بدخیمی‌های ثانویه را افزایش دهد.<sup>۱۱،۱۰</sup> این مطالعه با هدف تعیین همبستگی بین کیفیت تصویر و واحد هانسفیلد کبد و عروق آن در فاز شریانی و وریدی به منظور تعیین محدوده قابل قبول واحد-هانسفیلد برای تصاویر سی‌تی‌اسکن کبدی برای تولید تصاویر با کیفیت بالا انجام شد.

## روش بررسی

کلیه بیماران مراجعه‌کننده به بیمارستان نمازی شیراز برای انجام سی‌تی‌اسکن تری‌فازی کبد از شهریور ۱۳۹۸ تا مرداد ۱۴۰۰، وارد مطالعه شدند. تعداد کمی از بیماران (دو بیمار) به دلیل عدم وجود اطلاعات ثبت شده در آرشیو تصاویر و سیستم ارتباطی ما (PACS، INFINITT) حذف شدند. بر این اساس، کیفیت تصویر ۱۴۶ سی‌تی‌اسکن دینامیک با روش‌های کمی و کیفی ارزیابی شد. تمامی تصاویر سی‌تی‌اسکن توسط (16 slice light speed CT scanner, GE, USA) برای انجام روش سی‌تی‌اسکن، ماده حاجب غیر ید با سرعت تزریق ۴/۵ ml/s به بیماران تزریق شد. فاز شریانی و وریدی پس از ۳۵ و ۷۰ ثانیه از تزریق آماده شد. دو نفر متخصص رادیولوژی با تجربه ارزیابی کیفی را انجام دادند. آنها کیفیت‌های تصویر را در سه گروه بی کیفیت، قابل قبول و کیفیت بالا دسته‌بندی کردند. لازم به ذکر است که آنها نسبت به نظرات یکدیگر در مورد هر تصویر کور بودند.

به منظور ارزیابی کمی کیفیت تصویر، واحد-هانسفیلد آنورت، ورید کبدی، ورید باب مرکزی، لوب قدامی راست، لوب خلفی راست و لوب جانبی چپ کبد در هر دو فاز شریانی و وریدی با

جدول ۱: نتایج ارزیابی کیفی هر دو رادیولوژیست

کیفیت تصویر	اولین رادیولوژیست (%)	دومین رادیولوژیست (%)	مجموع (%)
۱	۸۷(۵۹/۶)	۸۷(۵۹/۶)	۸۷(۵۹/۶)
۲	۱۹(۱۳/۰)	۳۰(۲۰/۵)	۲۶(۱۷/۸)
۳	۴۰(۲۷/۴)	۲۹(۱۹/۹)	۳۳(۲۲/۶)

۱- کیفیت بالا، ۲- قابل قبول، ۳- کیفیت ضعیف

جدول ۲: نتایج واحد هانسفیلد در قسمت‌های مختلف کبد در دو فاز شریانی و وریدی

ناحیه مورد نظر	کیفیت تصاویر	فاز شریانی			فاز وریدی		
		میانگین	انحراف معیار	۹۵٪ فاصله اطمینان	میانگین	انحراف معیار	۹۵٪ فاصله اطمینان
		کران پایین	کران بالا	کران بالا	کران پایین	کران بالا	کران بالا
آنورت-	۱	۳۱۰/۵۷	۷۸/۸۷	۲۹۳/۷۷	۱۴۲/۰۶	۲۴/۲۴	۱۳۶/۸۹
شریان	۲	۲۷۰/۷۳	۷۶/۸۶	۲۳۹/۶۹	۱۳۶/۹۲	۲۲/۰۱	۱۲۸/۰۳
بزرگ	۳	۲۶۰/۶۱	۹۳/۷۶	۲۱۷/۳۶	۱۳۱/۰۰	۳۰/۱۷	۱۲۰/۳۰
مجموع		۲۹۲/۱۸	۸۴/۶۲	۲۷۸/۳۴	۳۰۶.۰۳	۲۵/۵۷	۱۳۴/۴۶
ورید	۱	۱۴۹/۶۷	۴۰/۶۸	۱۴۱/۰۰	۱۵۵/۴۵	۲۷/۴۱	۱۴۹/۶۱
پورتال	۲	۱۲۷/۰۰	۶۵/۲۳	۱۰۰/۶۵	۱۵۳/۶۹	۱۹/۷۹	۱۴۵/۷۰
	۳	۷۵/۰۶	۲۹/۰۹	۶۴/۷۵	۸۵/۳۷	۳۲/۹۸	۱۲۹/۴۹
مجموع		۱۲۸/۷۷	۵۳/۱۱	۱۲۰/۰۸	۱۳۷/۴۵	۲۸/۰۶	۱۴۷/۳۲
رگ کبیدی	۱	۴۴/۴۸	۷/۴۶	۴۲/۸۹	۱۶۷/۲۲	۳۰/۳۵	۱۶۰/۷۵
	۲	۴۶/۰۵	۹/۱۳	۴۲/۳۹	۱۶۱/۵۸	۲۵/۷۱	۱۵۱/۱۹
	۳	۳۹/۵۲	۶/۰۱	۳۷/۳۹	۱۶۸/۳۹	۱۸۲/۳۱	۱۰۳/۷۵
مجموع		۴۳/۶۴	۷/۷۹	۴۲/۳۷	۱۶۶/۴۸	۸۹/۴۵	۱۵۱/۸۵
بخش	۱	۷۶/۰۸	۱۱/۸۳	۷۳/۵۶	۱۱۰/۷۲	۱۹/۱۳	۱۰۶/۶۵
خلفی	۲	۷۴/۳۵	۱۵/۰۱	۶۸/۲۸	۸۰/۴۱	۱۷/۷۹	۹۹/۳۵
راست کبد	۳	۶۴/۲۷	۹/۸۷	۶۰/۷۷	۶۷/۷۷	۱۸/۹۴	۹۳/۷۴
مجموع		۷۳/۱۰	۱۲/۹۱	۷۰/۹۹	۷۵/۲۱	۱۹/۲۰	۱۰۴/۵۲
بخش	۱	۷۷/۷۹	۱۲/۰۴	۷۵/۲۳	۸۰/۳۶	۱۶/۵۹	۱۰۸/۳۶
قدامی	۲	۷۵/۵۸	۱۵/۷۶	۶۹/۲۱	۸۱/۹۴	۱۷/۶۵	۱۰۱/۸۷
راست کبد	۳	۶۶/۲۴	۹/۷۴	۶۲/۷۹	۶۹/۷۰	۱۸/۴۲	۹۶/۱۹
مجموع		۷۴/۷۹	۱۳/۱۱	۷۲/۶۴	۷۶/۹۳	۱۷/۴۶	۱۰۶/۴۵
بخش	۱	۷۸/۷۲	۱۲/۳۰	۷۶/۱۰	۸۱/۳۵	۹۹/۵۴	۱۰۱/۰۵
جانبی چپ	۲	۷۶/۰۰	۱۵/۵۱	۶۹/۷۴	۸۲/۲۶	۱۷/۱۵	۱۰۰/۸۰
کبد	۳	۶۶/۸۲	۱۰/۲۵	۶۳/۱۸	۷۰/۴۵	۱۸/۷۷	۹۶/۱۰
مجموع		۷۵/۵۵	۱۳/۳۳	۷۳/۳۷	۷۷/۷۳	۱۱۵/۲۷	۱۰۲/۵۱

۱- کیفیت بالا (تعداد=۸۷)، ۲- قابل قبول (تعداد=۲۶)، ۳- کیفیت ضعیف (تعداد=۳۳)

(جدول ۱)، سی‌تی‌اسکن‌های سه‌فازی به‌ترتیب ۰/۵۹/۶٪، ۰/۱۷/۸٪ و ۰/۲۲/۶٪ کیفیت خوب، قابل قبول و ضعیف داشتند. ۰/۲۲/۶٪ از تصاویر با کیفیت پایین هشدار دهنده است و به این معنا است که تکنولوژیست‌ها برای ارزیابی کیفیت تصویر به معیاری نیاز دارند. با توجه به نتایج جدول ۲ می‌توان نتیجه گرفت که در سی‌تی‌اسکن سه‌فازی با کیفیت بالا، واحد هانسفیلد قسمت‌های مختلف در فاز شریانی باید به شرح زیر باشد: آنورت  $310 \pm 78$ ، ورید باب  $150 \pm 40$ ، ورید کبدی  $44 \pm 7$  و بخش‌های جانبی خلفی راست و قدامی و چپ کبد  $77 \pm 11$ ،  $77 \pm 7$  و  $78 \pm 12$ . واحد هانسفیلد ورید باب، ورید کبدی و بخش‌های راست و خلفی و قدامی کبد در فاز وریدی باید به‌ترتیب  $155 \pm 27$ ،  $167 \pm 30$ ،  $111 \pm 19$ ،  $112 \pm 16$  باشد. این مقادیر می‌تواند به‌عنوان معیاری برای تصاویر با کیفیت بالا مورد استفاده قرار گیرد. ممکن است چند تفاوت بین واحد هانسفیلد عروق کبدی در مراحل مختلف با مطالعات پیشین وجود داشته باشد که می‌تواند به‌دلیل نوع ماده حاجب، میزان تزریق و حجم تزریق به ازای وزن بیمار باشد.<sup>۱۲-۱۴</sup> در بیمارانی که تراکم کبدی غیرطبیعی مانند انفیلتراسیون چربی یا هموکروماتوز دارند، می‌توان به جای پارانشیم کبد از واحد هانسفیلد آنورت، ورید باب و وریدهای کبدی استفاده کرد. با صرف زمان بسیار کم و بدون هزینه می‌توان از کمیت‌های واحد هانسفیلد به‌عنوان ابزاری برای ارزیابی کیفیت تصاویر استفاده کرد. این ارزیابی ساده تصویر می‌تواند به دستیابی به تصاویر واجد شرایط و کاهش تصویربرداری مکرر کمک کند که به نوبه خود می‌تواند به‌طور موثر زمان استفاده از تجهیزات و هزینه بیمارستان را کاهش دهد.

سپاسگزاری: این مقاله حاصل از پایان‌نامه تحت عنوان "بررسی کیفیت سی‌تی‌اسکن‌های تری‌فازیک کبد در بیمارستان نمازی در سال ۲۰۱۶" در مقطع دکترای تخصصی رادیولوژی در سال ۱۳۹۶ و کد ۱۲۰۷۱ می‌باشد که با حمایت دانشگاه علوم پزشکی و خدمات درمانی شیراز اجرا شده است.

## References

- Schwartz DT. Counter-Point: are we really ordering too many CT scans? *West J Emerg Med* 2008;9(2):120-2.
- Öğrenci A, Koban O, Ekşi M, Yaman O, Dalbayrak S. The Necessity of Follow-Up Brain Computed-Tomography Scans: Is It the Pathology Itself Or Our Fear that We Should Overcome? *Open Access Maced J Med Sci* 2017;5(6):740-3.
- Akira M, Kozuka T, Inoue Y, Sakatani M. Long-term follow-up CT scan evaluation in patients with pulmonary sarcoidosis. *Chest* 2005;127(1):185-91.

## بحث

رابطه معناداری وجود دارد ( $P < 0/005$ ). همچنین بین واحد هانسفیلد ورید باب، بخش قدامی راست و خلفی کبد در فاز وریدی ارتباط معناداری مشاهده شد ( $P < 0/03$ ). با استفاده از آزمون تعقیبی (Tukey HSD) و Kruskal-Wallis مشخص شد که تفاوت بین واحد هانسفیلد اکثر ROIها بین دسته‌های با کیفیت بالا و پایین معنادار است.

کیفیت تصویر در تصویربرداری پزشکی و همچنین در سی‌تی‌اسکن دینامیک کبد مهم است زیرا می‌تواند بر حساسیت تشخیص ضایعات کبدی تأثیر بگذارد. بنابراین، ارائه یک تصویر واجد شرایط می‌تواند تشخیص ضایعات کبدی را بهبود بخشد و به درمان کمک کند. زمانی که بیماران به سی‌تی‌اسکن دینامیک کبدی به‌طور منظم نیاز دارند، می‌تواند اهمیت بیشتری پیدا کند. بنابراین، خوب است ابزاری برای کارکنان رادیولوژی برای کنترل کیفیت تصویر، بهبود تشخیص ضایعه و جلوگیری از تکرار این روش به‌دلیل کیفیت پایین ارائه شود. مطالعات پیشین کیفیت تصویر سی‌تی‌اسکن لگن شکم یا سی‌تی‌اسکن دینامیک کبدی را به‌صورت کیفی و کمی ارزیابی کردند.<sup>۱۲-۱۴</sup> مطالعاتی که ارزیابی کیفی را انجام دادند از نسبت تضاد به نویز (CNR) و نسبت سیگنال به نویز (SNR) استفاده کردند. محاسبه CNR و SNR می‌تواند ابزاری را برای تکنسین‌های رادیولوژی فراهم کند تا به آنها کمک کند کیفیت تصویر را تخمین بزنند، با این‌حال، ممکن است زمان بر باشد. برخلاف مطالعات پیشین، این مطالعه یک معیار کمی برای ارزیابی کیفیت تصویر به‌سادگی با اندازه‌گیری واحد-هانسفیلد بخش‌های مختلف کبد و شریان‌ها/وریدهای آن در فازهای شریانی و وریدی تصویربرداری ارائه کرد. تا جایی که ما می‌دانیم، این یک روش ساده و سریع برای بهبود کیفیت تصویر است. براساس نتایج ارزیابی کیفی کیفیت تصویر

4. Mazzaferro V, Battiston C, Perrone S, Pulvirenti A, Regalia E, Romito R, et al. Radiofrequency ablation of small hepatocellular carcinoma in cirrhotic patients awaiting liver transplantation: a prospective study. *Ann Surg* 2004;240(5):900-9.
5. Habibollahi P, Sheth RA, Cressman ENK. Histological Correlation for Radiofrequency and Microwave Ablation in the Local Control of Hepatocellular Carcinoma (HCC) before Liver Transplantation: A Comprehensive Review. *Cancers (Basel)* 2020;13(1):104.
6. Chan R, Kumar G, Abdullah B, Ng Kh, Vijayanathan A, Mohd Nor H, et al. Optimising the scan delay for arterial phase imaging of the liver using the bolus tracking technique. *Biomed Imaging Interv J* 2011;7(2):e12.
7. Elmokadem AH, Ibrahim EA, Gouda WA, Khalek Abdel Razek AA. Whole-Body Computed Tomography Using Low-Dose Biphasic Injection Protocol With Adaptive Statistical Iterative Reconstruction V: Assessment of Dose Reduction and Image Quality in Trauma Patients. *J Comput Assist Tomogr* 2019;43(6):870-6.
8. Henedige T, Venkatesh SK. Imaging of hepatocellular carcinoma: diagnosis, staging and treatment monitoring. *Cancer Imaging* 2013;12(3):530-47.
9. Gonoï W, Hayashi TY, Okuma H, Akahane M, Nakai Y, Mizuno S, et al. Development of pancreatic cancer is predictable well in advance using contrast-enhanced CT: a case-cohort study. *Eur Radiol* 2017 c;27(12):4941-50.
10. Dracham CB, Shankar A, Madan R. Radiation induced secondary malignancies: a review article. *Radiat Oncol J* 2018;36(2):85-94.
11. Arora A, Kumar A. Treatment Response Evaluation and Follow-up in Hepatocellular Carcinoma. *J Clin Exp Hepatol* 2014;4(Suppl 3):S126-9.
12. Zhang X, Li S, Liu W, Huang N, Li J, Cheng L, et al. Double-low protocol for hepatic dynamic CT scan: Effect of low tube voltage and low-dose iodine contrast agent on image quality. *Medicine (Baltimore)* 2016;95(26):e4004.
13. Chen W, Li Z, Shuai T, Qian L, Deng L, Liao K, et al. Qualitative and Quantitative Assessment of Abdominal and Pelvic CT Image Quality Using Iopromide With Different Concentrations of Iodine (300 and 370 mg I/mL). *AJR Am J Roentgenol* 2017;209(4):904-10.
14. Zhao Y, Suo H, Wu Y, Zuo Z, Zhao S, Cheng S. Noise indices adjusted to body mass index and an iterative reconstruction algorithm maintain image quality on low-dose contrast-enhanced liver CT. *J Xray Sci Technol* 2017 Apr 5.

## A convenient and fast method for assessing the image quality of hepatic triphasic CT scan

Seyed Hamed Jafari M.D.<sup>1,2</sup>  
Hajar Zahedi Mehr M.D.<sup>2</sup>  
Banafsheh Zeinali-Rafsanjani  
Ph.D.<sup>1</sup>  
Sara Haseli M.D.<sup>2</sup>  
Mahdi Saeedi-Moghadam  
Ph.D.<sup>1\*</sup>

1- Medical Imaging Research  
Center, Shiraz University of  
Medical Sciences, Shiraz, Iran.  
2- Department of Radiology,  
Faculty of Medicine, Shiraz  
University of Medical Sciences,  
Shiraz, Iran.

\* Corresponding author: Medical Imaging  
Research Center, Shiraz University of  
Medical Sciences, Shiraz, Iran.  
Tel: +98-71-36281464  
E-mail:  
m\_saeedimoghadam@yahoo.com

### Abstract

Received: 16 May 2022 Revised: 24 May 2022 Accepted: 14 Aug. 2022 Available online: 23 Aug. 2022

**Background:** The image quality is paramount in interpreting the hepatic dynamic CT scan. A poor quality image results in repeating the procedure, which is very time-consuming for the patient and staff, and besides, it is not cost-efficient. This study intended to determine the correlation between image quality and the Hounsfield unit (HU) of the liver and its vessels in the arterial and venous phase to define the acceptable range of HUs for hepatic CT images.

**Methods:** The image quality of 146 dynamic CT scans was assessed by qualitative and quantitative methods at Namazi Hospital of Shiraz University of Medical Sciences from September 2019 to August 2021. Two radiologists performed the qualitative evaluation. They categorized the image qualities into three groups; poor, acceptable, and high quality. For quantitative assessment of image quality, the Hounsfield unit of the aorta, hepatic vein, main portal vein, right anterior, right posterior, and left lateral lobe of the liver were evaluated in both arterial and venous phases.

**Results:** According to the results of the qualitative evaluation of image quality, 59.6%, 17.8%, and 22.6% of triphasic CT scans had good, acceptable, and poor quality, respectively. There was a significant relationship between image quality and Hounsfield units of all ROIs in the arterial phase ( $P < 0.005$ ). Also, a significant relationship was observed between the Hounsfield units of the portal vein right on the anterior and posterior segments of the liver ( $P < 0.03$ ) in the venous phase.

**Conclusion:** In a high quality triphasic CT scan, the Hounsfield unit of different parts in the arterial phase should be as follows: aorta  $310 \pm 78$ , portal vein  $150 \pm 40$ , hepatic vein  $44 \pm 7$ , right posterior and anterior and left lateral segments of liver  $77 \pm 11$ ,  $77 \pm 7$  and  $78 \pm 12$ . Hounsfield units of the portal vein, hepatic vein, and right posterior and anterior segments of the liver in the venous phase should be  $155 \pm 27$ ,  $167 \pm 30$ ,  $111 \pm 19$ , and  $112 \pm 16$ , respectively.

**Keywords:** liver, medical imaging, radiation dosage.

