

مروری بر نقش mp-MRI در تشخیص، تعیین محل و مرحله‌بندی سرطان پروستات

چکیده

دریافت: ۱۴۰۱/۰۳/۲۳ ویرایش: ۱۴۰۱/۰۴/۰۱ پذیرش: ۱۴۰۱/۰۵/۲۳ آنلاین: ۱۴۰۱/۰۶/۰۱

زمینه و هدف: سرطان پروستات (Pca) یکی از شایعترین سرطان‌ها در مردان در سال‌های اخیر است. تصویربرداری تشدید مغناطیسی چند پارامتری (mp-MRI) به‌طور فزاینده‌ای برای شناسایی، تعیین موقعیت و مرحله‌بندی سرطان پروستات استفاده شده است. در این رویکرد ترکیبی از اطلاعات مورفولوژی T2-w در کنار حداقل دو روش تصویربرداری عملکردی نظیر دیفیوژن (DWI)، افزایش کنتراست دینامیک (DCE) و طیف‌سنجی تشدید مغناطیسی (MRS) استفاده می‌شود.

روش بررسی: منابع مهم در نظر گرفته شده در بررسی حاضر، مطالعات در حوزه تشخیص سرطان پروستات با استفاده از mp-MRI می‌باشند. جستجو با استفاده فهرستی از موتورهای جستجو صورت گرفته است. در این پژوهش با مروری بر مطالعات انجام شده از سال ۲۰۱۵ تا ۲۰۲۱، نقش و پتانسیل ادغام نتایج تصویربرداری‌های مورفولوژی و عملکردی در یک رویکرد چندپارامتری مورد بررسی و ارزیابی قرار گرفت و ترکیب بهینه معرفی شد. این مطالعه در طی مهر ۱۳۹۵ تا بهمن ۱۴۰۰ انجام گرفته است.

یافته‌ها: طبق بررسی‌های انجام شده، ترکیب T2-w و DWI و DCE بهینه‌ترین توالی پالس در رویکرد mp-MRI معرفی شده که بالاترین میزان حساسیت و اختصاصیت را در تشخیص، تعیین محل و مرحله‌بندی سرطان پروستات ایجاد می‌نماید. به‌کارگیری شدت میدان 3T در مقابل 1.5T، بهبود دقت تشخیص را در پی داشته و انتخاب کویل داخل رکتوم برتری چندانی نسب به کویل‌های آرایه فاز در تشخیص و تعیین محل این سرطان ایجاد نمی‌کند.

نتیجه‌گیری: مناسب‌ترین ترکیب توالی پالس برای تحقق اهداف mp-MRI، T2-w، DWI و DCE است. این مقاله مروری امکان بررسی کاملی از تحقیقات گذشته شامل نقاط قوت و ضعف مدالیته‌های مربوطه در تشخیص سرطان پروستات را محققین می‌دهد. همچنین نتایج حساسیت و اختصاصیت مطالعات اخیر را گزارش می‌کند.

کلمات کلیدی: تصویربرداری دیفیوژن، تصویربرداری رزونانس مغناطیسی چند پارامتری، سرطان پروستات، طیف‌سنجی تشدید مغناطیسی.

غزاله جمشیدی^۱، فرشید باباپور مفرد^۲، مهیار غفوری^۱، حمیدرضا سلیقه راد^{۳*}

۱- گروه مهندسی پرتونوژی، واحد علوم و تحقیقات، دانشگاه آزاد اسلامی، تهران، ایران.

۲- گروه رادیولوژی، بیمارستان رسول اکرم، دانشکده پزشکی، دانشگاه علوم پزشکی ایران، تهران، ایران.

۳- گروه فیزیک و مهندسی پزشکی، دانشکده پزشکی، دانشگاه علوم پزشکی تهران، تهران، ایران.

۴- گروه سیستم‌های تصویربرداری پزشکی کمی، مرکز تحقیقات تصویربرداری سلولی مولکولی، دانشگاه علوم پزشکی تهران، تهران، ایران.

* نویسنده مسئول: تهران، بلوار کشاورز، مجتمع بیمارستانی امام‌خمینی، مرکز تحقیقات تصویربرداری سلولی مولکولی، گروه سیستم‌های تصویربرداری پزشکی کمی.

تلفن: ۰۲۱-۶۶۵۸۱۰۵

E-mail: hamid.saligheh@gmail.com

مقدمه

اولین آزمایشات متداول غربالگری پروستات شامل معاینه رکتوم (Digital rectal exam, DRE) و ارزیابی میزان آنتی‌ژن خاص پروستات (Prostate specific antigen, PSA) است.^۱ اگرچه PCa در مراحل اولیه و درجه پایین قابل تشخیص است، اما برآورد خطر ابتلا به آن در مردان تقریباً ۱۷٪ (یک نفر از هر شش نفر) می‌باشد که

در سال‌های اخیر، سرطان پروستات (Prostate cancer, Pca) شایعترین سرطان در میان مردان به‌ویژه در سنین بالای ۵۰ سال در سراسر جهان بوده و از عوامل اصلی مرگ در آنها به‌شمار می‌رود.

تشدید مغناطیسی (MRS) است. ترکیب این تکنیک‌ها دقت تشخیصی بهبود یافته‌ای در مقایسه با اطلاعات حاصل از هر تکنیک منفرد فراهم می‌سازد.^{۹-۱۱} به‌کارگیری mp-MRI با تأمین اطلاعاتی راجع به تغییرات مورفولوژی، سوخت‌وساز سلولی پروستات، توصیف عروق و ارتباط آن با تهاجم تومور سبب بهبود چشمگیر تشخیص و توصیف دقیق ضایعه و مرحله‌بندی آن گردیده و افتراق دقیق‌تری نسبت به التهابات فراهم می‌سازد.^{۱۲-۱۵} در حقیقت با استفاده از اطلاعات عملکردی حاصله می‌توان سرطان درجه پایین و درجه متوسط یا بالا را افتراق بخشید.^{۱۶، ۱۷} افزون‌بر آنچه گفته شد، با توسعه سیستم‌های تصویربرداری MR، مانند حذف کوئل‌های رکتوم و به‌کارگیری اسکترهایی با شدت میدان مغناطیسی بالاتر نظیر 3T، دستیابی سریع و آسان به تصاویری با وضوح بالا در کنار راحتی بیمار فراهم شده است.^{۱۸}

در حال حاضر گزارشات MRI با استفاده از سیستم داده و گزارش‌نویسی تصویربرداری پروستات (Prostate imaging reporting and data system, PI-RADS) به‌طور فزاینده‌ای استانداردسازی شده است. دسته‌بندی PI-RADS احتمال بروز بالینی سرطان پروستات را تعیین می‌کند، که به‌عنوان توموری با امتیاز گلیسون (Gleason score) ۷ (۳ + ۴) با حجم بیش از ۰/۵ ml یا گسترش خارج کپسولی تعریف می‌شود.^{۱۹} طبق PI-RADS، ضایعات براساس شمار و شدت یافته‌های تصویربرداری، از یک تا پنج امتیاز می‌گیرند. ثابت شده که افزایش امتیازها با افزایش قابل توجه احتمال تشخیص PCa همراه است.^{۲۰، ۲۱} براساس این سیستم، ضایعات با امتیاز یک یا دو نیازی به بیوپسی نداشته، در حالی که ضایعات با امتیاز چهار یا پنج نیازمند بیوپسی هستند. همچنین امتیاز مشکوک سه ممکن است به بیوپسی براساس یافته‌های بالینی نیاز داشته باشد.^{۲۱}

در این پژوهش ابتدا به بررسی مزایا و معایب هر یک از توالی پالس مورد استفاده در رویکرد mp-MRI با توجه به مطالعات پیشین می‌پردازیم و مروری بر نقش این رویکرد در تعیین احتمال بروز بالینی سرطان پروستات براساس PI-RADS خواهیم داشت. سپس مطالعات انجام شده طی سال‌های ۲۰۱۵ تا ۲۰۲۱، را در قالب یک مرور ساختار یافته بررسی نموده و نقش و پتانسیل ادغام نتایج تصویربرداری‌های مورفولوژی و عملکردی به‌منظور معرفی ترکیب بهینه در یک رویکرد چند پارامتری را مورد ارزیابی قرار خواهیم داد.

۴/۳- از آنها (یک نفر از هر ۳۰ نفر) جان خود را از دست می‌دهند. از دیدگاه رادیولوژی، غده پروستات از سه ناحیه متمایز مرکزی (Central zone, CZ)، بینابینی (Transitional zone, TZ) و محیطی (Peripheral zone, PZ) تشکیل شده است.^۲ در روش DRE که شامل معاینه و لمس کردن از طریق رکتوم است تنها می‌توان جنبه خلفی ناحیه PZ پروستات و همچنین اندازه و محل قرارگیری سایر اندام‌های لگنی را ارزیابی نمود. DRE در تشخیص بسیاری از تومورهای واقع در جنبه قدامی CZ، TZ و همچنین تومورهایی که برای لمس کردن بسیار کوچک هستند، ناکام مانده است.^{۳، ۴} هرچه سطح PSA در نمونه خون بیشتر باشد، احتمال بیشتری وجود دارد که علامتی از سرطان باشد. شایان ذکر است که افزایش سطح PSA در التهاب پروستات یا بیش‌رویش خوش‌خیم پروستات (Benign prostatic hyperplasia, BPH) نیز روی می‌دهد. در نتیجه براساس آزمایش PSA که اختصاصیت (Specificity) کافی جهت تشخیص سرطان پروستات را ندارد نمی‌توان به‌طور قطع تشخیص ابتلای سرطان را مطرح نمود.^{۵، ۶} در نتیجه در بیمارانی که DRE غیرطبیعی داشته و PSA با افزایش گزارش شده است نمونه‌برداری (یا بیوپسی) پروستات تحت سونوگرافی رکتوم (Transrectal ultrasound, TRUS) رایج‌ترین روش برای تشخیص PCa می‌باشد. در بیوپسی TRUS پس از قرارگیری سر دستگاه داخل رکتوم، نمونه‌برداری صورت می‌گیرد. نتایج منفی نیز در این روش یافت شده به‌طوری‌که بیش از ۲۰٪ از سرطان‌ها در اولین جلسه بیوپسی دیده نشده یا بیوپسی نمی‌شوند.^۳ بنابر آنچه تاکنون گفته شد، این رویکردهای فعلی فاقد حساسیت (Sensitivity) و اختصاصیت کافی در تشخیص PCa می‌باشند و اطلاعات محدودی در مورد میزان تهاجم و تعیین مرحله سرطان آرایه می‌دهند.^{۷، ۸}

مفیدترین و دقیق‌ترین روش تصویربرداری برای شناسایی، تعیین موقعیت و مرحله‌بندی (staging) PCa، استفاده از روش تصویربرداری تشدید مغناطیسی چند پارامتری (Multi-parametric magnetic resonance imaging, mp-MRI) می‌باشد که ضمن تأمین اطلاعات مورفولوژی، اطلاعات عملکردی را نیز فراهم می‌سازد. در حقیقت، روش mp-MRI ترکیبی از تصویربرداری‌های مورفولوژی با وزن‌دهی T2 (T2-w) و نیز تصویربرداری MR عملکردی نظیر دیفیوژن (DWI)، افزایش کنتراست دینامیک (DCE) و طیف‌سنجی

بگیریم. این معیارها شامل موارد زیر می‌باشند: مقالات مروری و تحقیقی، مقالات به انگلیسی نگارش شده بودند، مقالاتی که در تشخیص سرطان پروستات از mp-MRI استفاده نمودند، مطالعات منتشر شده در مجلات و کنفرانس‌های معتبر.

همانطور که گفته شد در تشخیص سرطان پروستات براساس روش mp-MRI نیاز به ترکیبی از اطلاعات مورفولوژی توسط توالی پالس T2-w و نیز اطلاعات عملکردی حاصل از دو توالی پالس نظیر DWI، روش DCE و MRS است که در ادامه به بررسی هر یک از توالی پالس‌ها و ارزیابی نقاط ضعف و قدرت آنها می‌پردازیم.

بررسی نقش انواع تصویربرداری در رویکرد mp-MRI به‌منظور تشخیص سرطان پروستات:

تصویربرداری با وزن‌دهی T2: تصاویر با وزن‌دهی T2 یا T2-w که توسط توالی پالس اسپین اکوی سریع (Fast spin echo) اکتساب می‌شوند، جزئیات آناتومی با کیفیت بالا و حداقل آرتیفکت یا بهم‌ریختگی را در مدت زمان معقولی ارائه می‌دهند. در اسکنر 1/5 T به‌عنوان متداول‌ترین شدت میدان در حوزه بالینی، اکتساب تصاویر توسط کوئل آرایه فاز لگنی (Pelvic phased-array) در ترکیب با کوئل سطحی داخل رکتوم انجام می‌شود. کوئل داخل رکتوم کاملاً در مجاورت پروستات قرار گرفته تا سیگنال دریافتی از غده را افزایش دهد، و به این ترتیب نسبت سیگنال به نویز (SNR) بهبود یابد. در اسکنر 3 T به‌منظور اکتساب تصاویر نیازی به به‌کارگیری کوئل داخل رکتوم (Endorectal surface coils) نیست. پارامترهای تصویربرداری جهت اکتساب این تصاویر در جدول ۱ گزارش شده است.^{۲۰}

تصاویر T2-w در مقایسه با دیگر توالی پالس نظیر DCE و DWI، بالاترین وضوح فضایی را در سطح پروستات تأمین نموده که ضمن نمایش دقیق آناتومی، امکان شناسایی، تعیین موقعیت و مرحله‌بندی PCa را نیز فراهم می‌سازد. ناحیه PZ به‌دلیل محتوای زیاد آب در بافت غده، سیگنال قویتری در مقایسه با نواحی TZ و CZ ایجاد می‌کند.^{۲۱}

کپسول پروستات به‌صورت یک حاشیه فیبری-عضلانی نازک با شدت سیگنال پایین‌تر در اطراف پروستات به‌نظر می‌رسد. سرطان پروستات در ناحیه PZ معمولاً به‌صورت یک منطقه گرد یا بیضی شکل با شدت سیگنال کم در مقابل شدت سیگنال بالاتر حاصل از ناحیه همگن PZ دیده می‌شود. از آنجا که برخی از ضایعات در

همچنین تأثیر شدت میدان و نوع کوئل در بهبود دقت تشخیص نیز آرایه خواهد شد. ما در این مطالعه امکان بررسی مطالعات و نتایج پیشین در این حوزه را به محققین داده‌ایم تا با دسترسی آسان با رویکردهای مختل آشنا شوند و به مطالعات خود سرعت بیشتر ببخشند.

روش بررسی

انگیزه: انگیزه انجام بررسی ادبیات حاضر، خلاصه کردن یافته‌های موجود از تحقیقات صورت گرفته در حوزه تصویربرداری mp-MRI سرطان پروستات برای جمع‌آوری مطالعات اولیه در این زمینه، شناسایی شکاف‌ها در مطالعات مرتبط و در نتیجه ایجاد ایده‌هایی برای کارهای آینده است. مهم‌ترین سوالی که برای این مقاله مطرح می‌شود این است که "کدام مدالیته‌های تصویربرداری مناسب برای تشخیص سرطان پروستات می‌باشد؟" همچنین سوال‌های ذیل نیز در همین راستا مطرح می‌شود:

سوال اول) عملکرد هر مدالیته در تشخیص سرطان به چه صورت می‌باشد؟

سوال دوم) هر مدالیته تصویربرداری چه کمکی به تشخیص سرطان پروستات دارد؟

سوال سوم) نقاط قوت و ضعف هر مدالیته در تشخیص سرطان پروستات چیست؟

تمامی سوالات ذکر شده در این مقاله مروری گنجانده شده است تا به محققین امکان بررسی سریع‌تر در این حوزه را بدهد و همچنین ابزاری برای بررسی مقالات و رویکردهای متفاوت جهت بررسی تشخیص سرطان پروستات را برای آیندگان می‌باشد.

استراتژی تحقیق: منابع مهم در نظر گرفته شده در بررسی حاضر، مطالعات اولیه و جاری در حوزه تشخیص سرطان پروستات با استفاده از mp-MRI از جمله مقالات مهم به تحقیقی، مجموعه مقالات مروری، کارگاهی و کنفرانس‌ها می‌باشند. جستجو با استفاده فهرستی از موتورهای جستجو صورت گرفته است، مانند: Google Scholar, IEEE Xplore, SpringerLink, Science Direct, PubMed ما عناوین و چکیده‌ای نشریات به‌دست آمده را غربال کردیم تا مقالات مربوطه را براساس معیارهای ورود در نظر

که در آن S_0 شدت سیگنال در مقدار b معادل صفر است و S شدت سیگنال در مقادیر b بزرگ است.^{۲۳}

سرطان پروستات نسبت به بافت غده‌ای طبیعی که در سایر سرطان‌ها دیده می‌شود، تراکم سلولی بالاتری داشته و با تشدید غشاهای داخل و بین سلولی همراه است.^{۲۶،۲۵}

شایان ذکر است بافت پر سلولی علاوه بر سرطان پروستات، در وضعیت‌های دیگر نظیر خوش‌خیمی BPH، التهاب پروستات و فیروز نیز رخ می‌دهد که می‌تواند خود را به صورت یک سیگنال بالا در تصویربرداری با مقدار b و یا یک سیگنال کم در نقشه ADC نشان دهد. نتیجه اینکه دقت ارزیابی DWI نظیر T2-w، تحت تأثیر این شرایط خوش‌خیم قرار می‌گیرد. به علاوه دقت این روش تحت تأثیر عوامل دیگری نظیر آرتیفکت جابجایی (ناشی از حرکات ناخواسته روده) و آرتیفکت اختلاف در مغناطیس‌پذیری (Susceptibility artifact) نیز قرار می‌گیرد. پارامترهای تصویربرداری جهت اکتساب این تصاویر در جدول ۱ گزارش شده است.^{۲۵}

تصویربرداری به روش DCE: تصویربرداری MR به روش افزایش کنتراست دینامیک یکی دیگر از انواع تصویربرداری عملکردی است که اطلاعات ارزشمندی را برای توصیف ضایعات و اطلاعات مربوط به رگ‌زایی بافت (Tissue angiogenesis) فراهم می‌کند.

این روش تصویربرداری به منظور تمایز نقشه‌های افزایش کنتراست بین بافت‌های بدخیم و خوش‌خیم پروستات استفاده می‌شود. تصویربرداری DCE شامل یک سری تصاویر T1-w با رزولوشن زمانی بالای سریع است که پیش، حین و پس از تزریق وریدی ماده حاجب گادولینیوم اکتساب شده و ارزیابی در این روش بر مبنای تغییرات در مشخصه‌های فارماکوکینتیک بافت است که اساساً به دلیل رگ‌زایی ایجاد شده‌اند.^{۲۷-۳۰} پارامترهای تصویربرداری جهت اکتساب این تصاویر در جدول ۱ گزارش شده است.^{۲۵}

به‌طورکلی در این نوع سرطان، رگ‌زایی و افزایش نفوذپذیری عروق در مقایسه با بافت نرمال پروستات رخ می‌دهد که در نتیجه آن در منحنی DCE، یک قله افزایش کنتراست مرتفع و زودرس ایجاد می‌شود که به دنبال آن شویش (Wash out) سریع ماده حاجب رخ می‌دهد. ارزیابی تغییرات شدت سیگنال در تصاویر DCE T1-w برای تخمین میزان جذب ماده حاجب در بدنمی تواند به صورت کیفی،

تصاویر T2-w شدت سیگنالی متناسب با ناحیه PZ ایجاد می‌کنند، به سختی دیده می‌شوند.^{۳۳،۳۲} به علاوه وجود خوش‌خیمی BPH در ناحیه TZ نیز ممکن است تشخیص PCa را براساس این تصاویر با خطا مواجه سازد که می‌تواند به صورت گره‌هایی با حاشیه محدود و با شدت سیگنال کم دیده شوند.

ویژگی‌های نشان‌دهنده سرطان در ناحیه TZ شامل شدت اندک و همگن سیگنال T2، حاشیه‌های نامشخص، نبود کپسول، شکل عدسی مانند و تهاجم استرومای فیبری-عضلانی قدامی است.^{۳۴} در نتیجه به منظور افزایش دقت تشخیص PCa، می‌بایست افزون‌بر اکتساب تصاویر T2-w از اطلاعات تصویربرداری عملکردی نظیر DWI و DCE نیز استفاده نمود.^{۱۰}

تصویربرداری DWI: در تصویربرداری با وزن انتشار یا DWI، حرکت تصادفی (براونی) مولکول‌های آب در نتیجه برخورد حرارتی در داخل کوچکترین جزو ساختاری بافت اندازه‌گیری می‌شود. با توجه به وابستگی این حرکت تصادفی به فیزیولوژی و آناتومی ارگان مورد مطالعه می‌توان به کمک تعیین خصوصیات انتشار آب به کمک این تکنیک تصویربرداری افزون‌بر ارزیابی اندازه تومور، میزان تهاجمی بودن آن را نیز تعیین نمود.

رایجترین روش برای اجرای DWI در پروستات، ادغام دو پالس گرادینانی پوششگر حرکت به صورت متقارن (Symmetric motion-probing gradient pulses) در یک توالی پالس اسپین اکو تک شات با وزن‌دهی T2 است. روش DWI شامل دو مؤلفه نظیر مقدار b (b-value) و یک ضریب انتشار ظاهری (ADC) است.^{۳۵،۳۸} قدرت گرادینان حساس به انتشار با مقدار b که با واحد (s/mm^2) اندازه‌گیری می‌شود، تعیین می‌گردد.

در حقیقت مقدار b منعکس‌کننده دامنه، مدت زمان اعمال گرادینان و فاصله زمانی بین جفت گرادینان‌ها بوده و تعیین‌کننده میزان وزن انتشار در تصاویر است. در نتیجه در DWI، گرادینان‌های حساس‌کننده مختلفی (متناسب با مقدار b) برای ارزیابی بهینه انواع مختلف ضایعه در ناحیه پروستات استفاده شده و از مقادیر کوچک b نیز به منظور کاهش سیگنال از مولکول‌های بسیار متحرک، نظیر خون در عروق به‌کار گرفته می‌شود. مقدار ADC نیز با استفاده از رابطه ۱ محاسبه می‌شود:

$$ADC = (-1/b) \times \ln(S/S_0) \quad (1)$$

پروستات بررسی شده و براساس نتایج حاصله، بهبود نرخ تشخیص سرطان پروستات در بیمارانی با سطح بالای آنتی ژن PSA و ارزیابی میزان تهاجم سرطان از جمله مزایای به کارگیری این روش گزارش شده است.^{۴۵-۴۲} این روش تصویربرداری، با معیابی نظیر تأثیرپذیری از انواع آرتیفکت‌ها خصوصاً اعوجاج میدان مغناطیسی، زمان اکتساب طولانی تصاویر، وابستگی نتایج به تخصص کاربر و همچنین عدم نمایش مستقیم نواحی اطراف پروستات همراه است.

بررسی نقش رویکرد mp-MRI در مرحله بندی بالینی سرطان پروستات: در حال حاضر مرحله بندی بالینی سرطان پروستات مستلزم معاینه DRE، اندازه گیری آنتی ژن PSA و همچنین انجام بافت برداری تحت هدایت TRUS است. مرحله بالینی با استفاده از این متغیرها مشخص می شود و در سیستم طبقه بندی تومورهای بدخیم TNM مطرح می شود. در حال حاضر تصویربرداری mp-MRI دقیق ترین روش تصویربرداری برای تعیین مرحله تومور پیش از عمل سرطان پروستات به شمار می رود.^{۴۶}

در مرحله بندی موضعی، تصویربرداری T2-w مهمترین توالی پالس بوده که در مقایسه با سایر روش های تصویربرداری MR دارای بالاترین رزولوشن مکانی در صفحه است. بنابراین این توالی پالس در ارزیابی درگیری کپسول و دسته های عصبی-عروقی بسیار مهم است. با وجود محدود بودن گزارشات در مورد ارزش تصویربرداری DCE در بهبود عملکرد مرحله بندی، به نظر می رسد که این روش در ترکیب با تصویربرداری T2-w در بیمارانی با نفوذ کپسولی نامشخص، تهاجم غدد منی و درگیری دسته های عصبی-عروقی، عملکرد مرحله بندی موضعی را بهبود می بخشد.^{۴۷}

بررسی نقش انواع توالی پالس در رویکرد mp-MRI در سیستم امتیازدهی PI-RADS v2: همانطور که گفته شد، گزارشات MRI با استفاده از سیستم گزارش نویسی ساختار یافته ای برای ارزیابی پروستات، PI-RADS، استانداردسازی شده است. به منظور امتیازدهی نواحی غیرعادی و درجه احتمال وجود سرطان پروستات، روش تصویربرداری mp-MRI نقش مهمی در این سیستم امتیازدهی ایفا می کند.^{۴۸،۳۳} نظر به اینکه نسخه اول بخاطر تفسیرهای متغیر با محدودیت هایی مواجه بود میزان دقت در نسخه های دوم و سوم تا حد بسیار زیادی بهبود یافته است. نسخه دوم (PI-RADS) PI-RADS v2 با بهره گیری از بهترین شواهد موجود و اجماع نظر متخصصان

نیمه کمی یا کمی انجام شود. آنالیز نیمه کمی تغییرات شدت سیگنال را می توان با ارزیابی نحوه تغییرات شدت سیگنال بر حسب زمان که به منحنی DCE معروف است، به دست آورد. افزون بر این، محل افزایش زود هنگام کنتراست نیز متناظر با یافته های حاصل از تصاویر T2-w یا DWI است.^{۳۱،۲۹}

در کنار مزایای گفته شده، انجام ارزیابی ساده در قالب تصویربرداری پیش و پس از تزریق کنتراست در روش DCE برای تشخیص دقیق PCa کافی نیست چرا که بافت پروستات دارای عروق بسیاری است. به عنوان مثال بر اساس مطالعات انجام شده ارزیابی تصاویر DCE در ناحیه PZ به دلیل وجود عروق زیاد با اختلال مواجه بوده و در ناحیه TZ نیز به دلیل ندول های BPH که گاه بسیار پراکنده هستند، دشوار است.^{۳۲}

مطالعه اخیری که توسط Baur و همکاران انجام شد این نتیجه را در پی داشت که تصویربرداری DCE فایده قابل توجهی در تشخیص سرطان پروستات ندارد. کاهش اختصاصیت تصویربرداری DCE در شرایط خوش خیم مانند وجود ندول های پر عروق BPH و التهاب پروستات سبب تشابه الگوهای افزایش کنتراست پاتولوژیکی می گردد.^{۳۳} بنابراین بهتر است به منظور دستیابی به حساسیت و اختصاصیت مطلوب برای ارزیابی این سرطان، تصویربرداری DCE را در ترکیب با دیگر روش های تصویربرداری نظیر T2-w و DWI مورد آنالیز قرار داد.^{۳۴،۳۵}

مطالعات متعدد در این زمینه تأیید کرده اند که تصویربرداری DCE در ترکیب با سایر روش های تصویربرداری MR می تواند دقت تشخیصی PCa را افزایش دهد و حتی ممکن است تشخیص ضایعات خارج کپسولی را نیز بهبود بخشد.^{۳۸-۳۵} با ادغام روش تصویربرداری DCE در تکنیک MP-MRI می توان حساسیت عملکرد این تکنیک را افزایش داد و به کمک آن عود موضعی را تشخیص داد.^{۴۱-۳۹}

طیف سنجی تشدید مغناطیسی (MRS): در روش طیف سنجی تشدید مغناطیسی (MRS)، سطح ترکیبات سوخت ساز سلولی در بافت نظیر کولین (Ch)، سیترات (Cit)، کراتین (Cr) و پلی آمین های مختلف (اسپرمین (Spermine)، اسپرمیدین (Spermidine) و پوترسین (Putrescine)) اندازه گیری می شود. در سرطان پروستات غلظت Ch افزایش یافته و سطح Cit و پلی آمین ها کاهش می یابد. در مطالعات مختلفی ارزش به کارگیری روش مکمل MRS در ارزیابی سرطان

انجام می شود. این امتیازدهی برای پارامترهای مختلف بر مبنای اندازه ضایعه، افزایش یا کاهش شدت سیگنال با توجه به محل و پارامتر، میزان ناهمگنی و مورفولوژی استوار است.^{۳۶} مطابق شکل ۱، امتیازدهی PI-RADS v2 برای ضایعات پروستات تشخیص داده شده در تصاویر mp-MRI در ناحیه (الف) PZ و (ب) TZ ارایه شده است.^{۳۶} مطابق این شکل در ناحیه PZ توالی پالس غالب DWI، بوده و در ناحیه TZ، تفسیر تصاویر بر مبنای توالی پالس T2-w انجام می شود.

به علاوه در برخی امتیازدهی ها بر مبنای PI-RADS v2 نیز لازم است از تصاویر تکمیلی استفاده شود به عنوان مثال در ناحیه PZ و در طبقه سه، برای تفسیر نهایی نتایج نیاز به اکتساب تصاویر DCE بوده و در ناحیه TZ نیز اکتساب تصاویر DWI ضروری است. شایان ذکر است در شرایطی که کیفیت مورد نیاز از روش تصویربرداری مکمل کافی نباشد، تصویربرداری غالب مبنای امتیازدهی قرار می گیرد. در شکل ۲ نحوه تفسیر تصاویر بر مبنای PIRADS v2 و مبتنی بر یافته های مستخرج از توالی پالس های T2-w، DWI و نقشه ADC برای نواحی (الف) PZ و (ب) TZ جمع بندی شده است.^{۴۱}

توسط اعضای کمیته راهبردی تدوین شده است. به علاوه در این نسخه امتیازدهی براساس به کارگیری یک توالی پالس غالب مطرح شد، که به محل ضایعه (ناحیه PZ یا TZ) و تخمین امتیاز کلی براساس نمرات منفرد در توالی پالس مورد استفاده بستگی دارد.^{۴۹} طبقه بندی PI-RADS v2 مبتنی بر مقیاس پنج درجه ای لیکرت (Five-point Likert scale) است (جدول ۲) که دربردارنده ۱- یک شمای گرافیکی از پروستات با ۱۶ تا ۲۷ منطقه، ۲- یک امتیاز PI-RADS جداگانه برای هر ضایعه منفرد و ۳- اندازه گیری حداکثر قطر در بزرگترین ضایعه می باشد.

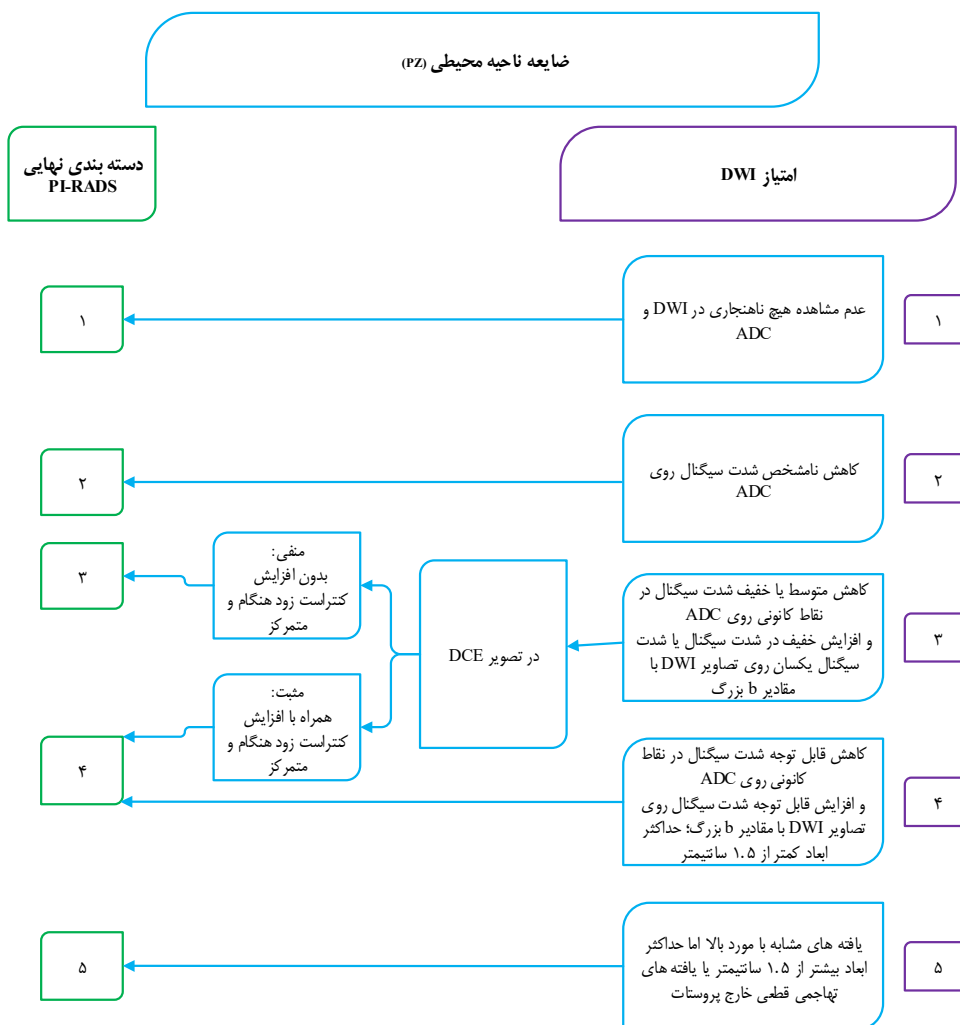
برای تمامی روش های تصویربرداری MR نظیر T2-w، DWI و DCE، هر ضایعه مشکوک به طور مستقل از یک تا پنج امتیازدهی شده و جمع بندی تمام امتیازهای منفرد در بازه سه تا ۱۵ برای سه روش، امتیاز کل PI-RADS v2 را تشکیل می دهد.^{۵۰} افزون بر این، با توجه به احتمال وجود سرطان پروستات از نظر بالینی، به هر ضایعه نیز یک امتیاز کلی نهایی در بازه یک تا پنج تخصیص می یابد.^{۴۹} تفسیر تصاویر: همانطور که گفته شد، تخصیص امتیاز در ناحیه پروستات براساس سیستم PI-RADS v2 در قالب دو ناحیه PZ و TZ

جدول ۱: پارامترهای تصویربرداری توصیه شده در روش MP-MRI براساس راهنمای PI-RADS v2^{۵۱}

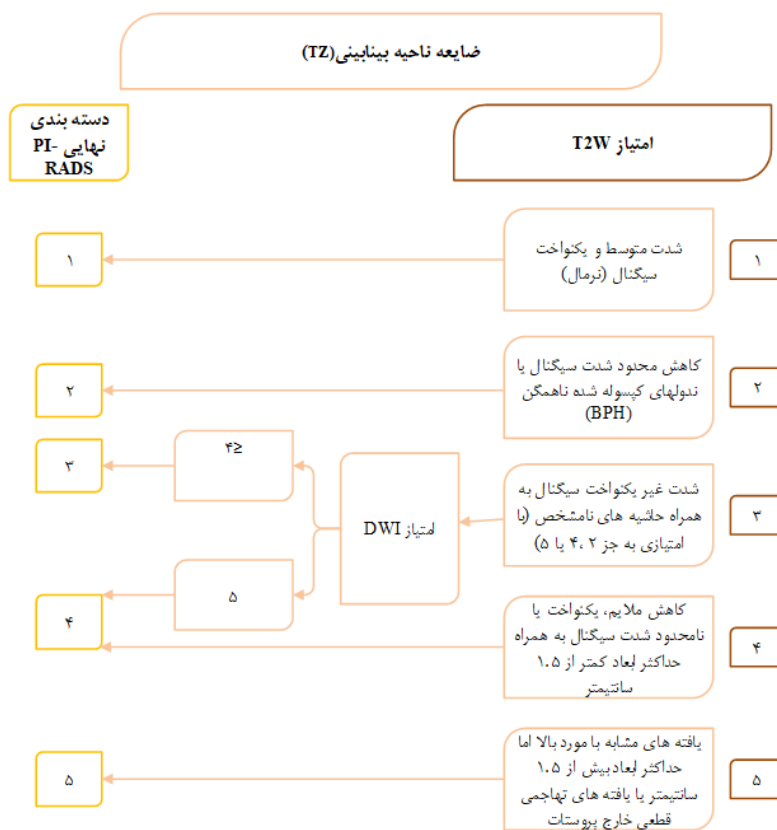
توالی پالس	T2-w محوری	DWI محوری	T1-w محوری	DCE محوری
زمان تکرار (ms)	۳۷۱۰	۴۷۰۰	۳/۹۲	۴/۲۲
زمان اکو (ms)	۱۱۳	۹۳	۱/۲۴	۱/۳۵
اندازه فیلد (mm)	۲۲۰	۱۶۰	۴۰۰	۲۲۰
ضخامت برش (mm)	۳	۳/۵	۲	۳/۵
فاصله بین برش ها (mm)	۰	۰	۰	۰
رزولوشن در صفحه (mm ²)	۰/۴×۰/۴	۳/۱×۳/۱	۱/۳×۱/۸	۱/۴×۱/۵
زمان اکتساب (min)	۴:۲۹	۶:۳۷	۰:۲۱	۴:۴۶
ملاحظات	اجتناب از طول قطار اکو بزرگ برای جلوگیری از تار شدگی	b-value= ۰،۵۰۰،۱۰۰۰،۱۵۰۰،۲۰۰۰ (s/mm ²)	اسپین یا گرادیان اکو با/ بدون سرکوب چربی گرادیان اکو T1-w دو یا سه بعدی	نرخ تزریق: ۲/۵ cc/s رزولوشن زمانی: ۳/۴ s

جدول ۲: طبقه‌بندی PI-RADS ۲۰۲۰

دسته‌بندی	احتمال بروز سرطان پروستات از نظر بالینی
PI-RADS1	بسیار کم (وجود سرطان با اهمیت از نظر بالینی بسیار غیرمحمّل است)
PI-RADS2	کم (وجود سرطان با اهمیت از نظر بالینی غیرمحمّل است)
PI-RADS3	متوسط (وجود سرطان با اهمیت از نظر بالینی مشکوک است)
PI-RADS4	بالا (وجود سرطان با اهمیت از نظر بالینی محتمل است)
PI-RADS5	بسیار بالا (وجود سرطان با اهمیت از نظر بالینی بسیار محتمل است)

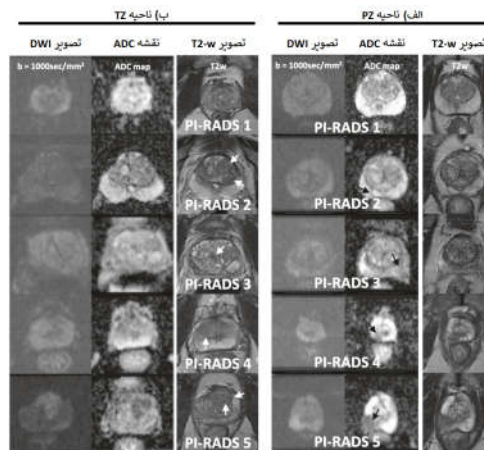


(الف)



(ب)

شکل ۱: احتمال اختصاص یافته سیستم امتیازدهی PI-RADS v2 در MP-MRI برای ناحیه (الف) PZ و (ب) TZ.^{۱۱}



شکل ۲: دسته بندی PI-RADS v2 بر اساس تصاویر اکتساب شده از توالی پالس DWI، T2-w و نقشه ADC برای نواحی (الف) PZ و (ب) TZ.^{۱۱}

یافته ها

در مطالعات مختلف به منظور اجرای رویکرد mp-MRI از تلفیق دو یا چند روش تصویربرداری MR ذکر شده برای تشخیص، موقعیت یابی و اندازه گیری حجم سرطان پروستات استفاده شده است. در ادامه این مطالعه سیستماتیک به بررسی میزان موفقیت تلفیق این روش ها می پردازیم و مقادیر حساسیت، اختصاصیت و ارزش اخباری منفی (Negative predictive value, NPV) در مطالعات مختلف را مورد بررسی قرار می دهیم. در جدول ۳، مشخصات پژوهش های مروری به همراه آرایه توانمندی ترکیب انواع توالی پالس مورد استفاده در mp-MRI و نتایج یافته های نمونه برداری به عنوان مرجع در تشخیص سرطان پروستات گزارش شده است.

بحث

دقت تشخیصی بر اساس ADC اثر گذارند.^{۵۷-۵۹} از این رو تصویربرداری MR به روش DCE برای ارزیابی پارامترهای پرفیوژن توسعه یافت تا امکان افتراق سرطان از بافت طبیعی را فراهم سازد. به علاوه در این روش، تصویربرداری از عروق تومور نیز میسر است. از جمله معایب این روش، شباهت الگوی افزایش کنتراست در شرایط خوش‌خیمی نظیر التهاب غده پروستات در ناحیه PZ و ندول‌های BPH در ناحیه TZ به نمونه پاتولوژیکی است. به همین دلیل روش DCE، به عنوان یک توالی تصویربرداری غالب در تشخیص سرطان پروستات در نظر گرفته نمی‌شود اما به‌عنوان یک مکمل در کنار یافته‌های T2-w و DWI در رویکرد mp-MRI بهبود قابل توجه دقت، حساسیت و اختصاصیت تشخیصی را فراهم می‌سازد.^{۶۰،۶۱،۶۲،۶۳} شایان ذکر است که افزودن تصویربرداری MRS به رویکرد مذکور هر چند اندکی بهبود دقت تشخیصی را در پی خواهد داشت اما تأثیرپذیری از انواع آرتیفکت‌ها به‌ویژه اعوجاج‌های میدان مغناطیسی، زمان اکتساب طولانی تصاویر، وابستگی نتایج به تخصص کاربر و همچنین عدم نمایش مستقیم نواحی اطراف پروستات از دلایل کاهش محبوبیت آن به‌شمار می‌رود.^{۶۴،۶۵} مهمترین مسئله در رویکرد mp-MRI به‌عنوان یک ابزار کمکی برای غربالگری سرطان پروستات، انتخاب بهینه ترکیب توالی پالس‌ها به‌منظور افزایش حساسیت و اختصاصیت تشخیصی است.^{۶۶} طبق نتایج جدول ۳، تلفیق اطلاعات سه توالی پالس T2-w و DWI و DCE به‌عنوان بهینه‌ترین ترکیب در این رویکرد، بالاترین میزان حساسیت و اختصاصیت را در تشخیص سرطان پروستات در پی خواهد داشت.^{۶۷،۶۸،۶۹} در حال حاضر ارزش افزوده به‌کارگیری DCE در بهبود قابل توجه دقت تشخیص کاملاً بحث‌برانگیز است و در مطالعات مختلفی مورد ارزش‌گذاری قرار گرفته است.^{۷۰،۷۱} در مطالعات انجام شده توسط Greer و Futterer، به‌کارگیری DCE یک مزیت ارزشمند در تشخیص سرطان پروستات است چرا که یافته‌های غیرطبیعی در این تصاویر نرخ تشخیصی سرطان را در هر یک از دسته‌های PI-RADS v2 بهبود می‌دهد.^{۷۲،۷۳،۷۴،۷۵} در مقابل، عده‌ای دیگر از پژوهشگران کاهش زمان تصویربرداری، اجتناب از خطرات مرتبط با عوامل کنتراست مبتنی بر گادولینیوم و احتمال پایین عدم تشخیص را از جمله مزایای عدم به‌کارگیری DCE معرفی کردند. در مطالعه انجام شده توسط Vargas و همکاران، به‌کارگیری DCE تنها کمک به یافتن تومورهای

از عوامل مؤثر در ایجاد سرطان پروستات می‌توان به سن بالا، سابقه خانوادگی، قومیت، ژنتیک و عوامل محیطی اشاره نمود. به‌علاوه ایجاد التهاب مزمن در پروستات به‌دلیل عوامل محیطی بالقوه نظیر عفونت‌ها، رژیم غذایی، تغییرات هورمونی و یا سایر مواجهه‌های محیطی ناشناخته به‌تازگی توجه زیادی را به خود جلب کرده است.^{۷۶} تشخیص زودهنگام سرطان پروستات احتمال درمان کامل و قطعی را افزایش می‌دهد. به‌طورکلی تشخیص سرطان پروستات براساس نتایج بافت‌برداری تحت هدایت TRUS انجام می‌شود. این بافت‌برداری که به‌صورت تصادفی و برای رفع نواقص و محدودیت‌های سونوگرافی در تشخیص و توصیف سرطان پروستات انجام می‌شود، خود با نواقص متعددی نظیر افزایش عوارض به‌دلیل بافت‌برداری غیرضروری و بروز خطای عدم تشخیص تومورهای خارج از محل معمول بیوسی مواجه است. به‌علاوه تکرارپذیری بافت‌برداری در موقعیت پیشین در بیمارانی با نتایج منفی که دارای سطح بالای آنتی‌ژن PSA هستند نیز با مشکلاتی مواجه است. بنابراین آنچه گفته شد به‌کارگیری تکنیک تصویربرداری پیشرفته‌تری برای تشخیص و توصیف دقیق محل تومور و همچنین هدایت نمونه‌برداری مورد نیاز است. تصویربرداری MR با ایجاد تصاویری با رزولوشن بالا از پروستات و بافت پیرامون آن، اطلاعات دقیق آناتومی و پاتولوژی را ارائه می‌دهد. تصاویر T2-w به‌عنوان یک روش تصویربرداری روتین در MRI، که با کویل داخل رکتوم و کویل‌های آرایه فاز لگن اکتساب می‌شوند، اساساً برای تشخیص سرطان پروستات بسیار مورد استفاده هستند.^{۷۷،۷۸،۷۹} از جمله معایب تصاویر T2-w، پایین بودن شدت سیگنال تومور نسبت به بافت طبیعی در نواحی CZ و TZ و عدم تمایز آن از التهاب، خونریزی ناشی از بافت برداری و فیروز پس از پرتودرمانی در ناحیه PZ است. بنابراین به‌کارگیری روش‌های تصویربرداری عملکردی MR به‌صورت مکمل نظیر DWI، DCE و MRS، در یک رویکرد ترکیبی چندپارامتری به‌منظور بهبود دقت تشخیص در دستور کار قرار گرفته است.^{۸۰-۸۴} در تصویربرداری DWI، محدودیت انتشار و کاهش مقدار ADC در بافت سرطانی ارزیابی می‌شود. با وجود کاهش قابل‌توجه در مقدار متوسط ADC بین بافت‌های سرطانی و نرمال، عوامل اجتناب‌ناپذیری در کاهش

اکتساب شده با اسکنرهای ۳T در مقایسه با ۱/۵T، با بهبود افتراق التهاب غده پروستات از سرطان، نقش مهمی در افزایش دقت تشخیص ایفا می‌کند.^{۷۰}

در مطالعه انجام شده توسط Barth و همکارانش، مقدار SNR در اسکنر ۳T دو برابر بهتر از اسکنرهای ۱/۵T است.^{۷۱} اما در کنار این مزایا، در شدت میدان بالاتر با چالش‌هایی نظیر افزایش آرتیفکت مغناطیس‌پذیری و ناهمگنی سیگنال مواجه هستیم. هرچند مطالعات مختلفی به مدیریت این چالش‌ها اختصاص یافته اما هنوز هم نیازمند بررسی‌های بیشتر است.^{۷۲} در مقابل، Nieuwenhove و همکارانش با بهینه‌سازی پارامترهای تصویربرداری اکتساب شده از اسکنر ۱/۵T توانستند به کیفیتی مشابه با اسکنر ۳T دست یابند.^{۷۳} بررسی سهم به‌کارگیری کوایل داخل رکتوم در مقایسه با کوایل آرایه فاز لگنی مطابق نتایج جدول ۳ نشان می‌دهد که هر چند مقدار حساسیت در مطالعاتی که از کوایل داخل رکتوم استفاده کردند اندکی بالاتر بوده اما به‌طورکلی مزیت قابل‌توجهی در بهبود دقت تشخیص سرطان پروستات در مقایسه با کوایل‌های آرایه فاز نداشته است.^{۷۴} به‌عبارت بهتر اگرچه اکتساب تصاویر MR توسط کوایل داخل رکتوم با بهبود رزولوشن تصویر و افزایش دقت مرحله‌بندی سرطان پروستات همراه است اما احساس ناخوشایند بیمارحین تصویربرداری و زمان طولانی اکتساب تصاویر و همچنین هزینه‌های بالا از جمله دلایل محدودیت به‌کارگیری این کوایل در پروسه اکتساب تصاویر mp-MRI به‌شمار می‌رود.^{۷۵}

اضافی در بیماران می‌کند و اندکی زمان تصویربرداری را نیز افزایش می‌دهد.^{۶۶} برای بحث و نتیجه‌گیری دقیق‌تر لازم است تا در یک پژوهش آینده‌نگر با جامعه آماری بزرگ و در شرایط آنالیز یکسان، ارزش افزوده به‌کارگیری DCE در افزایش احتمال تشخیص مورد ارزیابی قرار گیرد. به‌علاوه براساس مطالعات انجام شده، روش تصویربرداری سه بعدی MRS پروستات در مقابل معایب آن ارزش افزوده چندانی در بهبود دقت تشخیص ایجاد نمی‌کند.^{۶۷} شایان ذکر است که برای نتیجه‌گیری دقیق‌تر در رابطه با مزایای اضافه کردن MRS به رویکرد mp-MRI نیاز به مطالعات بیشتری در آینده است. از جمله مهمترین خصوصیت نشانگرهای زیستی در تحلیل نتایج به‌دست آمده از مطالعات مختلف در رویکرد mp-MRI، تکرارپذیری بودن آن است تا تغییرپذیری بین ناظرهای مختلف، اختلاف سیستمی ناچیزی در گزارش‌ها منتشر سازد.^{۶۸} مطابق جدول‌های ۳، بررسی میزان اثرگذاری شدت میدان مغناطیسی نشان می‌دهد که دقت تشخیص و مقدار حساسیت در مطالعاتی که از اسکنرهای ۳ T استفاده کردند به‌طور قابل‌توجهی بالاتر از مطالعاتی بوده که از شدت میدان ۱/۵T استفاده شده است. با توجه به دقت و اهمیت رویکرد mp-MRI در تشخیص سرطان پروستات استفاده از اسکنرهای ۳T نقش قابل‌توجهی ایفا کرده است. در مطالعه انجام شده توسط Murphy و همکارانش، تصاویر اکتساب شده از اسکنرهای ۳T دقت تشخیص سرطان پروستات را بهبود می‌بخشند.^{۶۹} به‌علاوه Sertdemir و همکاران نشان دادند که به‌کارگیری تصاویر DCE

جدول ۳: مشخصات پژوهش‌های مروری به‌همراه نتیجه عملکرد ترکیب انواع توالی پالس MP-MRI در تشخیص سرطان پروستات

نویسنده	محدوده PSA (ng/ml)	حجم پروستات (cc)	نوع توالی پالس MR	شدت میدان (T)	کوایل	حساسیت	NPV
Pesapane و همکاران ^{۷۶}	۴/۴-۹۰	۲۵-۱۰۸	T2-w/DWI	۱/۵	رکتوم	۰/۸۴	۰/۸۵
Koopaei و همکاران ^{۷۷}	۴/۴-۹۰	۱۰-۱۰۰	T2-w/DWI/ DCE	۱/۵	رکتوم	۰/۸۶	۰/۸۷
Martins و همکاران ^{۷۸}	≥۴	۱۰-۱۰۴	T2-w/DWI/ DCE	۳	آرایه فاز	۰/۷۷	۰/۹۶
Koopaei و همکاران ^{۷۹}	۴/۴-۹۰	۱۰-۱۰۰	T2-w/DWI/ DCE	۱/۵	رکتوم	۱/۰۰	-
Ghane و همکاران ^{۱۳}	≥۳	-	T2-w	۱/۵	رکتوم	۰/۸۱	۰/۸۴
			DWI	۱/۵	رکتوم	۰/۷۲	۰/۷۶
			DCE	۱/۵	رکتوم	۰/۵۹	۰/۵۷
			MRS	۱/۵	رکتوم	۰/۷۱	۰/۷۶
Brown و همکاران ^{۸۰}	۴/۴-۹۰	۱۰-۱۰۰	T2-w/DWI/ DCE	۱/۵	آرایه فاز	۰/۹۳	۰/۸۹
Jagannathan و همکاران ^{۸۱}	-	۱۶-۱۴۴	T2-w/DWI/ MRS	۳	رکتوم	۰/۸۹	۰/۵۰

ادامه جدول ۳

NPV	حساسیت	کویل	شدت میدان (T)	نوع توالی پالس MR	حجم پروستات (cc)	محدوده PSA (ng/ml)	نویسنده
۱/۰۰	۱/۰۰	رکتوم	۱/۵	T2-w/DWI/ DCE	-	۷- ۱۲/۹۵	Popita و همکاران ^{۸۲}
۰/۶۳	۰/۹۴	-	۳	T2-w/DWI/ DCE	-	-	Gaunay و همکاران ^{۸۳}
۰/۹۶	۰/۹۸	-	۳	T2-w/DWI/ DCE/MRS	-	-	Wang و همکاران ^{۸۴}
۰/۷۱	۰/۸۹	رکتوم	۱/۵	T2-w/DWI/ DCE	۴۲-۸۰	۶/۷-۱۳/۴	Brock و همکاران ^{۸۵}
۰/۸۶	۰/۹۸	آرایه فاز	۳	T2-w/DWI/ DCE/MRS	۱۷-۱۴۰	۳-۳۱	Hauth و همکاران ^{۸۶}
۰/۷۱	۰/۸۱	آرایه فاز	۱/۵	T2-w/DWI/ DCE	-	-	Panbianco و همکاران ^{۸۷}
۰/۸۰	۰/۸۹	رکتوم	۱/۵	T2-w/DWI/ DCE/MRS	-	۴/۲-۱۰	Pepe و همکاران ^{۸۸}
۰/۶۳	۰/۴۸	آرایه فاز	۳	T2-w/DWI/ DCE	-	۶	Radtke و همکاران ^{۸۹}

References

- Ferlay J, Shin HR, Bray F, Forman D, Mathers C, Parkin DM. Estimates of worldwide burden of cancer in 2008: GLOBOCAN 2008. *Int J Cancer* 2010;127(12):2893-917.
- Boesen L, Noergaard N, Chabanova E, Logager V, Balslev I, Mikines K, et al. Early experience with multiparametric magnetic resonance imaging-targeted biopsies under visual transrectal ultrasound guidance in patients suspicious for prostate cancer undergoing repeated biopsy. *Scand J Urol* 2015;49(1):25-34.
- Kumar V, Bora GS, Kumar R, Jagannathan NR. Multiparametric (mp) MRI of prostate cancer. *Prog Nucl Magn Reson Spectrosc* 2018;105:23-40.
- Thompson IM, Pauler DK, Goodman PJ, Tangen CM, Lucia MS, Parnes HL, et al. Prevalence of prostate cancer among men with a prostate-specific antigen level <or =4.0 ng per milliliter. *N Engl J Med* 2004;350(22):2239-46.
- Boesen L. Multiparametric MRI in detection and staging of prostate cancer. *Dan Med J* 2017;64(2):B5327.
- Engholm G, Ferlay J, Christensen N, Bray F, Gjerstorff ML, Klint A, et al. NordCAN—a Nordic tool for cancer information, planning, quality control and research. *Acta Oncol* 2010;49(5):725-36.
- Djavan B, Ravery V, Zlotta A, Dobronski P, Dobrovits M, Fakhari M, et al. Prospective evaluation of prostate cancer detected on biopsies 1, 2, 3 and 4: when should we stop? *J Urol* 2001;166(5):1679-83.
- Arsov C, Rabenalt R, Blondin D, Quentin M, Hiester A, Godehardt E, et al. Prospective randomized trial comparing magnetic resonance imaging (MRI)-guided in-bore biopsy to MRI-ultrasound fusion and transrectal ultrasound-guided prostate biopsy in patients with prior negative biopsies. *Eur Urol* 2015;68(4):713-20.
- Barentsz JO, Richenberg J, Clements R, Choyke P, Verma S, Villeirs G, et al. European Society of Urogenital Radiology. ESUR prostate MR guidelines 2012. *Eur Radiol* 2012;22(4):746-57.
- Fitterer JJ. Multiparametric MRI in the Detection of Clinically Significant Prostate Cancer. *Korean J Radiol* 2017;18(4):597-606.
- Koopaei S, Fathi Kazerooni A, Ghafoori M, Alviri M, Pashaei F, Saligheh Rad H. Quantification of Multi-Parametric Magnetic Resonance Imaging Based on Radiomics Analysis for Differentiation of Benign and Malignant Lesions of Prostate. *J Biomed Phys Eng* 2021.
- Ghafoori M, Alizadeh M, Kuhpayehzade J. The value of diffusion weighted Magnetic Resonance Imaging in diagnosis of prostate cancer. *Tehran Univ Med J* 2013;71(6):351-5.
- Ghane Z, Faeghi F, Ghafoori M, Payandeh A. Multiparametric MRI for the Diagnosis of Tumor Type in Patients Suspicious of Inner Gland Prostate Cancer. *Urol J* 2019;16(6):552-7.
- Fathi Kazerooni A, Nabil M, Zeinali Zadeh M, Firouznia K, Azmoudeh-Ardalan F, Frangi AF, et al. Characterization of active and infiltrative tumorous subregions from normal tissue in brain gliomas using multiparametric MRI. *J Magn Reson Imaging* 2018;48(4):938-50.
- Saligheh Rad H, Fathi Kazerooni A. Know-How on Clinical MRI Research in Iran. *J Am Coll Radiol* 2016;13(6):750-3.
- Donati OF, Mazaheri Y, Afaq A, Vargas HA, Zheng J, Moskowitz CS, et al. Prostate cancer aggressiveness: assessment with whole-lesion histogram analysis of the apparent diffusion coefficient. *Radiology* 2014;271(1):143-52.
- Peng Y, Jiang Y, Yang C, Brown JB, Antic T, Sethi I, et al. Quantitative analysis of multiparametric prostate MR images: differentiation between prostate cancer and normal tissue and correlation with Gleason score—a computer-aided diagnosis development study. *Radiology* 2013;267(3):787-96.
- Mansbridge M, Chung E, Rhee H. The Use of MRI and PET Imaging Studies for Prostate Cancer Management: Brief Update, Clinical Recommendations, and Technological Limitations. *Med Sci (Basel)* 2019;7(8):85.
- Vargas HA, Hötter AM, Goldman DA, Moskowitz CS, Gondo T, Matsumoto K, et al. Updated prostate imaging reporting and data system (PIRADS v2) recommendations for the detection of clinically significant prostate cancer using multiparametric MRI: critical evaluation using whole-mount pathology as standard of reference. *Eur Radiol* 2016;26(6):1606-12.
- Mertan FV, Greer MD, Shih JH, George AK, Kongnyuy M, Muthigi A, et al. Prospective Evaluation of the Prostate Imaging Reporting and Data System Version 2 for Prostate Cancer Detection. *J Urol* 2016;196(3):690-6.
- Rosenkrantz AB, Verma S, Choyke P, Eberhardt SC, Eggner SE, Gaitonde K, et al. Prostate Magnetic Resonance Imaging and Magnetic Resonance Imaging Targeted Biopsy in Patients with a Prior Negative Biopsy: A Consensus Statement by AUA and SAR. *J Urol* 2016;196(6):1613-8.
- Vargas HA, Akin O, Franiel T, Goldman DA, Udo K, Touijer KA, et al. Normal central zone of the prostate and central zone involvement by prostate cancer: clinical and MR imaging implications. *Radiology* 2012;262(3):894-902.
- White S, Hricak H, Forstner R, Kurhanewicz J, Vigneron DB, Zaloudek CJ, et al. Prostate cancer: effect of postbiopsy hemorrhage on interpretation of MR images. *Radiology* 1995;195(2):385-90.

24. Ling D, Lee JK, Heiken JP, Balfé DM, Glazer HS, McClennan BL. Prostatic carcinoma and benign prostatic hyperplasia: inability of MR imaging to distinguish between the two diseases. *Radiology* 1986;158(1):103-7.
25. Akin O, Sala E, Moskowitz CS, Kuroiwa K, Ishill NM, Pucar D, et al. Transition zone prostate cancers: features, detection, localization, and staging at endorectal MR imaging. *Radiology* 2006;239(3):784-92.
26. Chelluri RR, George AK, Baiocco JA, Turkbey B, Pinto PA. The Role and Methodology of Multiparametric MRI and Fusion-guided Biopsy in the Management of Prostate Cancer Patients. *Smith's Textbook Endourology* 2019:1495-508.
27. Alonzi R, Padhani AR, Allen C. Dynamic contrast enhanced MRI in prostate cancer. *Eur J Radiol* 2007;63(3):335-50.
28. Bigler SA, Deering RE, Brawer MK. Comparison of microscopic vascularity in benign and malignant prostate tissue. *Hum Pathol* 1993;24(2):220-6.
29. Kim JH, Kim JK, Park BW, Kim N, Cho KS. Apparent diffusion coefficient: prostate cancer versus noncancerous tissue according to anatomical region. *J Magn Reson Imaging* 2008;28(5):1173-9.
30. Tamada T, Sone T, Jo Y, Toshimitsu S, Yamashita T, Yamamoto A, et al. Apparent diffusion coefficient values in peripheral and transition zones of the prostate: comparison between normal and malignant prostatic tissues and correlation with histologic grade. *J Magn Reson Imaging* 2008;28(3):720-6.
31. Litjens GJ, Hambroek T, Hulsbergen-van de Kaa C, Barentsz JO, Huisman HJ. Interpatient variation in normal peripheral zone apparent diffusion coefficient: effect on the prediction of prostate cancer aggressiveness. *Radiology* 2012;265(1):260-6.
32. desouza NM, Reinsberg SA, Scurr ED, Brewster JM, Payne GS. Magnetic resonance imaging in prostate cancer: the value of apparent diffusion coefficients for identifying malignant nodules. *Br J Radiol* 2007;80(950):90-5.
33. Baur AD, Maxeiner A, Franiel T, Kilic E, Huppertz A, Schwenke C, et al. Evaluation of the prostate imaging reporting and data system for the detection of prostate cancer by the results of targeted biopsy of the prostate. *Invest Radiol* 2014;49(6):411-20.
34. Cirillo S, Petracchini M, Scotti L, Gallo T, Macera A, Bona MC, et al. Endorectal magnetic resonance imaging at 1.5 Tesla to assess local recurrence following radical prostatectomy using T2-weighted and contrast-enhanced imaging. *Eur Radiol* 2009;19(3):761-9.
35. Heijmink SW, Fütterer JJ, Hambroek T, Takahashi S, Scheenen TW, Huisman HJ, et al. Prostate cancer: body-array versus endorectal coil MR imaging at 3 T-comparison of image quality, localization, and staging performance. *Radiology* 2007;244(1):184-95.
36. Bigler SA, Deering RE, Brawer MK. Comparison of microscopic vascularity in benign and malignant prostate tissue. *Hum Pathol* 1993;24(2):220-6.
37. Lim HK, Kim JK, Kim KA, Cho KS. Prostate cancer: apparent diffusion coefficient map with T2-weighted images for detection-a multireader study. *Radiology* 2009;250(1):145-51.
38. Ocak I, Bernardo M, Metzger G, Barrett T, Pinto P, Albert PS, et al. Dynamic contrast-enhanced MRI of prostate cancer at 3 T: a study of pharmacokinetic parameters. *AJR Am J Roentgenol* 2007;189(4):849.
39. Fütterer JJ, Heijmink SW, Scheenen TW, Veltman J, Huisman HJ, Vos P, et al. Prostate cancer localization with dynamic contrast-enhanced MR imaging and proton MR spectroscopic imaging. *Radiology* 2006;241(2):449-58.
40. Hara N, Okuizumi M, Koike H, Kawaguchi M, Bilim V. Dynamic contrast-enhanced magnetic resonance imaging (DCE-MRI) is a useful modality for the precise detection and staging of early prostate cancer. *Prostate* 2005;62(2):140-7.
41. Turkbey B, Pinto PA, Mani H, Bernardo M, Pang Y, McKinney YL, et al. Prostate cancer: value of multiparametric MR imaging at 3 T for detection-histopathologic correlation. *Radiology* 2010;255(1):89-99.
42. De Visschere PJ, Briganti A, Fütterer JJ, Ghadjar P, Isbarn H, Massard C, et al. Role of multiparametric magnetic resonance imaging in early detection of prostate cancer. *Insights Imaging* 2016;7(2):205-14.
43. Perdonà S, Di Lorenzo G, Autorino R, Buonerba C, De Sio M, Setola SV, et al. Combined magnetic resonance spectroscopy and dynamic contrast-enhanced imaging for prostate cancer detection. *Urol Oncol* 2013;31(6):761-5.
44. Roethke MC, Lichy MP, Jurgschat L, Hennenlotter J, Vogel U, Schilling D, et al. Tumorsize dependent detection rate of endorectal MRI of prostate cancer-a histopathologic correlation with whole-mount sections in 70 patients with prostate cancer. *Eur J Radiol* 2011;79(2):189-95.
45. Sfianos KS, De Marzo AM. Prostate cancer and inflammation: the evidence. *Histopathology* 2012;60(1):199-215.
46. Fütterer JJ. MR imaging in local staging of prostate cancer. *Eur J Radiol* 2007;63(3):328-34.
47. Fütterer JJ, Engelbrecht MR, Huisman HJ, Jager GJ, Hulsbergen-van De Kaa CA, Witjes JA, et al. Staging prostate cancer with dynamic contrast-enhanced endorectal MR imaging prior to radical prostatectomy: experienced versus less experienced readers. *Radiology* 2005;237(2):541-9.
48. Engelbrecht MR, Huisman HJ, Laheij RJ, Jager GJ, van Leenders GJ, Hulsbergen-Van De Kaa CA, et al. Discrimination of prostate cancer from normal peripheral zone and central gland tissue by using dynamic contrast-enhanced MR imaging. *Radiology* 2003;229(1):248-54.
49. Weinreb JC, Barentsz JO, Choyke PL, Cornud F, Haider MA, Macura KJ, et al. PI-RADS Prostate Imaging - Reporting and Data System: 2015, Version 2. *Eur Urol* 2016;69(1):16-40.
50. Woźnicki P, Westhoff N, Huber T, Riffel P, Froelich MF, Gresser E, et al. Multiparametric MRI for Prostate Cancer Characterization: Combined Use of Radiomics Model with PI-RADS and Clinical Parameters. *Cancers (Basel)* 2020;12(7):1767-90.
51. Steiger P, Thoeny HC. Prostate MRI based on PI-RADS version 2: how we review and report. *Cancer Imaging* 2016;16:9.
52. Petrillo A, Fusco R, Setola SV, Ronza FM, Granata V, Petrillo M, et al. Multiparametric MRI for prostate cancer detection: performance in patients with prostate-specific antigen values between 2.5 and 10 ng/mL. *J Magn Reson Imaging* 2014;39(5):1206-12.
53. Lee SH, Park KK, Choi KH, Lim BJ, Kim JH, Lee SW, et al. Is endorectal coil necessary for the staging of clinically localized prostate cancer? Comparison of non-endorectal versus endorectal MR imaging. *World J Urol* 2010;28(6):667-72.
54. Oto A, Yang C, Kayhan A, Tretiakova M, Antic T, Schmid-Tannwald C, et al. Diffusion-weighted and dynamic contrast-enhanced MRI of prostate cancer: correlation of quantitative MR parameters with Gleason score and tumor angiogenesis. *AJR Am J Roentgenol* 2011;197(6):1382-90.
55. Hoeks CM, Hambroek T, Yakar D, Hulsbergen-van de Kaa CA, Feuth T, et al. Transition zone prostate cancer: detection and localization with 3-T multiparametric MR imaging. *Radiology* 2013;266(1):207-17.
56. Kim JK, Hong SS, Choi YJ, Park SH, Ahn H, Kim CS, et al. Wash-in rate on the basis of dynamic contrast-enhanced MRI: usefulness for prostate cancer detection and localization. *J Magn Reson Imaging* 2005;22(5):639-46.
57. Eis M, Els T, Hoehn-Berlage M, Hossmann KA. Quantitative diffusion MR imaging of cerebral tumor and edema. *Acta Neurochir Suppl (Wien)* 1994;60:344-6.
58. Emad-Eldin S, Halim M, Metwally LI, Abdel-Aziz RM. Diffusion-weighted MR imaging and ADC measurement in normal prostate, benign prostatic hyperplasia and prostate carcinoma. *Egypt J Radiol Nucl Med* 2014;45(2):535-42.
59. Tan CH, Wei W, Johnson V, Kundra V. Diffusion-weighted MRI in the detection of prostate cancer: meta-analysis. *AJR Am J Roentgenol* 2012;199(4):822-9.
60. Sciarra A, Panebianco V, Salciccia S, Osimani M, Lisi D, Cicciariello M, Passariello R, et al. Role of dynamic contrast-enhanced magnetic resonance (MR) imaging and proton MR

- spectroscopic imaging in the detection of local recurrence after radical prostatectomy for prostate cancer. *Eur Urol* 2008;54(3):589-600.
61. Stanzione A, Imbriaco M, Coccoza S, Fusco F, Rusconi G, Nappi C, et al. Biparametric 3T Magnetic Resonance Imaging for prostatic cancer detection in a biopsy-naïve patient population: a further improvement of PI-RADS v2? *Eur J Radiol* 2016;85(12):2269-74.
 62. Fütterer JJ, Briganti A, De Visschere P, Emberton M, Giannarini G, Kirkham A, et al. Can Clinically Significant Prostate Cancer Be Detected with Multiparametric Magnetic Resonance Imaging? A Systematic Review of the Literature. *Eur Urol* 2015;68(6):1045-53.
 63. Woo S, Suh CH, Kim SY, Cho JY, Kim SH, Moon MH. Head-to-Head Comparison Between Biparametric and Multiparametric MRI for the Diagnosis of Prostate Cancer: A Systematic Review and Meta-Analysis. *AJR Am J Roentgenol* 2018;211(5):W226-W241.
 64. Kuhl CK, Bruhn R, Krämer N, Nebelung S, Heidenreich A, Schrading S. Abbreviated Biparametric Prostate MR Imaging in Men with Elevated Prostate-specific Antigen. *Radiology* 2017;285(2):493-505.
 65. Greer MD, Shih JH, Lay N, Barrett T, Kayat Bittencourt L, Borofsky S, et al. Validation of the Dominant Sequence Paradigm and Role of Dynamic Contrast-enhanced Imaging in PI-RADS Version 2. *Radiology* 2017;285(3):859-69.
 66. Vargas HA, Hötter AM, Goldman DA, Moskowitz CS, Gondo T, Matsumoto K, et al. Updated prostate imaging reporting and data system (PI-RADS v2) recommendations for the detection of clinically significant prostate cancer using multiparametric MRI: critical evaluation using whole-mount pathology as standard of reference. *Eur Radiol* 2016;26(6):1606-12.
 67. Lagemaat MW, Zechmann CM, Fütterer JJ, Weiland E, Lu J, Villeirs GM, et al. Reproducibility of 3D 1H MR spectroscopic imaging of the prostate at 1.5T. *J Magn Reson Imaging* 2012 35(1):166-73.
 68. Steenbergen P, Haustermans K, Lerut E, Oyen R, De Wever L, Van den Bergh L, et al. Prostate tumor delineation using multiparametric magnetic resonance imaging: Inter-observer variability and pathology validation. *Radiother Oncol* 2015;115(2):186-90.
 69. Murphy G, Haider M, Ghai S, Sreeharsha B. The expanding role of MRI in prostate cancer. *AJR Am J Roentgenol* 2013;201(6):1229-38.
 70. Sertdemir M, Schoenberg SO, Sourbron S, Hausmann D, Heinzlbecker J, Michaely HJ, et al. Interscanner comparison of dynamic contrast-enhanced MRI in prostate cancer: 1.5 versus 3 T MRI. *Invest Radiol* 2013;48(2):92-7.
 71. Barth MM, Smith MP, Pedrosa I, Lenkinski RE, Rofsky NM. Body MR imaging at 3.0 T: understanding the opportunities and challenges. *Radiographics* 2007;27(5):1445-62; discussion 1462-4.
 72. Mazaheri Y, Vargas HA, Nyman G, Akin O, Hricak H. Image artifacts on prostate diffusion-weighted magnetic resonance imaging: trade-offs at 1.5 Tesla and 3.0 Tesla. *Acad Radiol* 2013;20(8):1041-7.
 73. Van Nieuwenhove S, Saussez TP, Thiry S, Trefois P, Annet L, Michoux N, et al. Prospective comparison of a fast 1.5-T biparametric with the 3.0-T multiparametric ESUR magnetic resonance imaging protocol as a triage test for men at risk of prostate cancer. *BJU Int* 2019;123(3):411-20.
 74. Zhen L, Liu X, Yegang C, Yongjiao Y, Yawei X, Jiaqi K, et al. Accuracy of multiparametric magnetic resonance imaging for diagnosing prostate Cancer: a systematic review and meta-analysis. *BMC Cancer* 2019;19(1):1244.
 75. Baur AD, Daqqaq T, Wagner M, Maxciner A, Huppertz A, Renz D, et al. T2- and diffusion-weighted magnetic resonance imaging at 3T for the detection of prostate cancer with and without endorectal coil: An intraindividual comparison of image quality and diagnostic performance. *Eur J Radiol* 2016;85(6):1075-84.
 76. Pesapane F, Acquasanta M, Meo RD, Agazzi GM, Tantrige P, Codari M, et al. Comparison of Sensitivity and Specificity of Biparametric versus Multiparametric Prostate MRI in the Detection of Prostate Cancer in 431 Men with Elevated Prostate-Specific Antigen Levels. *Diagnostics (Basel)* 2021;11(7):1223-40.
 77. Koopaei S, Fathi Kazerooni A, Ghafoori M, Alviri MR, Pashaei F, Saligheh Rad H. Quantification of Multi-Parametric Magnetic Resonance Imaging Based on Radiomics Analysis for Differentiation of Benign and Malignant Lesions of Prostate. *J Biomed Phys Eng* 2021;12(6):420-26.
 78. Martins M, Regusci S, Rohner S, Szalay-Quinodoz I, De Boccard GA, Strom L, et al. The diagnostic accuracy of multiparametric MRI for detection and localization of prostate cancer depends on the affected region. *BJUI Compass* 2020;2(3):178-87.
 79. Koopaei S, Kazerooni AF, Ghafoori M, Alviri MR, Hoseini K, Pashaei F, et al. Diagnostic Accuracy of Multi-Parametric Magnetic Resonance Imaging for Differentiation of Benign and Malignant Lesions of Prostate Using Radiomics Analysis. *Iran J Radiol* 2019;16(Special Issue).
 80. Brown LC, Ahmed HU, Faria R, El-Shater Bosaily A, Gabe R, Kaplan RS, et al. Multiparametric MRI to improve detection of prostate cancer compared with transrectal ultrasound-guided prostate biopsy alone: the PROMIS study. *Health Technol Assess* 2018;22(39):1-176.
 81. Jagannathan D, Indiran V. Accuracy of Diffusion Weighted Images and MR Spectroscopy in Prostate Lesions - Our Experience with Endorectal Coil on 1.5 T MRI. *J Clin Diagn Res* 2017;11(5):TC10-TC14.
 82. Popita C, Popita AR, Sitar-Taut A, Petrut B, Fetica B, Coman I. 1.5-Tesla Multiparametric-Magnetic Resonance Imaging for the detection of clinically significant prostate cancer. *Chujul Med* 2017;90(1):40-8.
 83. Gaunay G, Patel V, Shah P, Moreira D, Hall SJ, Vira MA, et al. Role of multi-parametric MRI of the prostate for screening and staging: Experience with over 1500 cases. *Asian J Urol* 2017;4(1):68-74.
 84. Wang X, Wang JY, Li CM, Zhang YQ, Wang JL, Wan B, et al. Evaluation of the Prostate Imaging Reporting and Data System for Magnetic Resonance Imaging Diagnosis of Prostate Cancer in Patients with Prostate-specific Antigen <20 ng/ml. *Chin Med J (Engl)* 2016;129(12):1432-8.
 85. Brock M, von Bodman C, Palisaar J, Becker W, Martin-Seidel P, Noldus J. Detecting Prostate Cancer. *Dtsch Arztebl Int* 2015;112(37):605-11.
 86. Hauth E, Hohmuth H, Cozub-Poetica C, Bernand S, Beer M, Jaeger H. Multiparametric MRI of the prostate with three functional techniques in patients with PSA elevation before initial TRUS-guided biopsy. *Br J Radiol* 2015;88(1054):20150422.
 87. Panebianco V, Barchetti F, Sciarra A, Ciardi A, Indino EL, Papalia R, et al. Multiparametric magnetic resonance imaging vs. standard care in men being evaluated for prostate cancer: a randomized study. *Urol Oncol* 2015;33(1):17.e1-17.e7.
 88. Pepe P, Garufi A, Priolo G, Pennisi M. Can 3-Tesla pelvic phased-array multiparametric MRI avoid unnecessary repeat prostate biopsy in patients with PSA < 10 ng/mL? *Clin Genitourin Cancer* 2015;13(1):e27-30.
 89. Radtke JP, Kuru TH, Boxler S, Alt CD, Popeneci IV, Huettenbrink C, et al. Comparative analysis of transperineal template saturation prostate biopsy versus magnetic resonance imaging targeted biopsy with magnetic resonance imaging-ultrasound fusion guidance. *J Urol* 2015;193(1):87-94.

A review on the role of mp-MRI for detection, localization and staging of prostate cancer

Ghazaleh Jamshidi M.Sc.¹
Farshid Babapour Mofrad
Ph.D.¹
Mahyar Ghafoori M.D.²
Hamidreza Saligheh Rad
Ph.D.^{3,4*}

1- Department of Medical Radiation Engineering, Science and Research Branch, Islamic Azad University, Tehran, Iran.

2- Department of Radiology, Hazrat Rasoul Akram Hospital, Faculty of Medicine, Iran University of Medical Sciences, Tehran, Iran.

3- Department of Medical Physics and Biomedical Engineering, School of Medicine, Tehran University of Medical Sciences, Tehran, Iran.

4- Quantitative Magnetic Resonance Imaging and Spectroscopy Group, Research Center for Cellular and Molecular Imaging, Tehran University of Medical Sciences, Tehran, Iran.

* Corresponding author: Quantitative Medical Imaging Systems Group, Research Center for Molecular and Cellular Imaging, Imam Khomeini Hospital Complex, Keshavarz Blvd., Tehran, Iran.
Tel: +98-21-66581505
E-mail: hamid.saligheh@gmail.com

Abstract

Received: 13 Jun. 2022 Revised: 22 Jun. 2022 Accepted: 14 Aug. 2022 Available online: 23 Aug. 2022

Background: Prostate cancer (PCa) has been one of the most prevalent cancers in men in recent years. Multi-parametric magnetic resonance imaging (mp-MRI) has been increasingly applied in the diagnosis, localization and staging of prostate cancer. This approach uses a combination of morphology information obtained from T2-weighted image along with at least two functional imaging modalities, such as diffusion-weighted (DWI), dynamic-contrast-enhancement (DCE), and magnetic-resonance-spectroscopy (MRS). This review gives a comprehensive overview of the theories and methodologies of the mp-MRI for diagnosing prostate cancer. The search was fulfilled using a list of search engines.

Methods: In this study, with a systematic review of studies conducted during February 2015 to October 2021, the role and potential of integrating the results of morphological and functional imaging in a multi-parameter approach were evaluated and the optimal combination was introduced. This article collected studies that have employed mp-MRI in prostate cancer including: peer-reviews, research articles, academic reports and conferences. This review has been studied from September 2016 to January 2022.

Results: According to the reported results, the optimum combination of T2-w, DWI and DCE in the mp-MRI approach provides the highest sensitivity and specificity in the diagnosis, localization and staging of prostate cancer. Applying the field strength of 3T versus 1.5T improves detection accuracy including improving sensitivity and specificity as well, and also the application of endorectal coils does not provide much advantage compared to pelvic phased-array coil in term of prostate cancer detection accuracy.

Conclusion: MP-MRI as a precision instrument plays a valuable role in the diagnosis of prostate cancer. The most suitable combination of the pulse sequences to achieve the goals of this approach is T2-w, DWI and DCE. This review is comprehensive overview covered previous articles of mp-MRI in prostate cancer for all the researchers in this field and expresses the positive and negative points of each modality. Moreover, this article reports the sensitivity and the Specificity of the recent researches.

Keywords: diffusion weighted imaging, multiparametric magnetic resonance imaging, prostate cancer, magnetic resonance spectroscopy.

Copyright © 2022 Jamshidi et al. Published by Tehran University of Medical Sciences.

This work is licensed under a Creative Commons Attribution-Non-Commercial 4.0 International license (<https://creativecommons.org/licenses/by-nc/4.0/>).
Non-commercial uses of the work are permitted, provided the original work is properly cited.