

## متاستازهای پوستی در سرطان پستان: یک مقاله مروری

### چکیده

دریافت: ۱۴۰۱/۰۴/۱۵ ویرایش: ۱۴۰۱/۰۴/۲۲ پذیرش: ۱۴۰۱/۰۷/۲۳ آنلاین: ۱۴۰۱/۰۸/۰۱

متاستازهای پوستی ناشی از سرطان پستان معمولاً در مراحل پیشرفته‌تری از سیر بیماری رخ می‌دهند ولی گاهی اوقات ممکن است به صورت اولین تظاهر بالینی سرطان پستان یا اولین شواهد عود تومور پیشین باشند. این تظاهرات به طور قابل توجهی میزان بقا را کاهش می‌دهند. متاستاز پوستی ناشی از سرطان پستان تظاهرات متفاوتی دارد. متداول‌ترین تظاهرات ندول‌ها هستند. این ندول‌ها نرم، گرد یا بیضی، متحرک، محکم و دارای بافت الاستیکی هستند و می‌توانند منفرد یا متعدد باشند، اغلب به رنگ گوشتی هستند، اما می‌توانند به رنگ قهوه‌ای، سیاه مایل به آبی، صورتی تا قرمز قهوه‌ای نیز باشند. تشخیص افتراقی شامل لنفوم پوستی، انجیلاتراسیون لکوسیت‌ها داخل پوست و متاستاز پوستی می‌باشد. ضایعات متاستاتیک پوستی غالباً به اشتباه به عنوان ضایعات خوش خیم تشخیص داده می‌شوند. شناخت سریع آنها برای جلوگیری از درمان طولانی مدت ضدالتهابی که تشخیص صحیح را به تأخیر می‌اندازد، مهم است. بنابراین، برای رد کردن متاستاز، باید ضایعات غیرمعمول یا ندولار در بیمارانی که سابقه بدخیمی سیستمیک یا مشکوک به بدخیمی دارند را برای بیوپسی مدنظر قرار داد. متاستاز پوستی معمولاً نشانه‌ای از بیماری گسترده است و ممکن است در بیشتر موارد قابل درمان نباشد. گزینه‌های درمانی شامل درمان‌های سیستمیک و/یا موضعی هستند. متاستازهای پوستی گسترده، به درمان سیستمیک نیاز دارند. برای متاستازهای ضخیم تر پوست، پرتودرمانی، برش (Resection) جراحی یا الکتروشیمی، به صورت مونوتراپی و یا ترکیبی اندیکاسیون دارد.

**کلمات کلیدی:** سرطان پستان، متاستاز، درمان سیستمیک، درمان موضعی.

بهناز ورامینیان<sup>۱</sup>، مرضیه قلمکاری<sup>۱</sup>،  
طیب رمیم<sup>۲\*</sup>، معصومه روحانی‌نسب<sup>۳</sup>

۱- گروه داخلی، دانشکده پزشکی، دانشگاه علوم پزشکی ایران، تهران، ایران.

۲- گروه مدیریت اطلاعات سلامت، دانشکده مدیریت و اطلاع‌رسانی، دانشگاه علوم پزشکی ایران، تهران، ایران.

۳- گروه پوست، دانشکده پزشکی، دانشگاه علوم پزشکی ایران، تهران، ایران.

\* نویسنده مسئول: تهران، خیابان ولیعصر، خیابان رشید یاسمی، پلاک ۴.

تلفن: ۰۲۱-۸۷۹۴۳۰۱

E-mail: ramim.t@iums.ac.ir

برنامه‌ریزی شده سلولی، القای انتقال اپیتلیال به مزانشیمی و ارتباط با سلول‌های در گردش را نشان می‌دهند. واسطه‌های مهم آبشار متاستاتیک دوردست، سلول‌های تومور در گردش هستند که از تومورهای اولیه به صورت تک سلولی یا خوشه‌ای خارج می‌شوند و به مکان‌های دور سفر می‌کنند تا ضایعات متاستاتیک بذری ایجاد کنند.<sup>۴</sup>

تخمین زده شده است که تنها ۰/۰۱٪ از سلول‌هایی که وارد گردش خون می‌شوند تا ضایعات متاستاتیک بذری زنده می‌مانند که سوالاتی را در مورد مکانیسم‌هایی که سلول‌های در گردش می‌توانند

سرطان پستان شایعترین سرطان در میان زنان است.<sup>۱</sup> علیرغم پیشرفت‌های قابل توجه در تشخیص و درمان تومورهای پستان در چند دهه اخیر، متاستاز سرطان پستان یکی از علل اصلی مرگ‌ومیرهای مرتبط با سرطان پستان است.<sup>۲</sup> متاستاز یک فرآیند چند مرحله‌ای است که شامل تهاجم سلول‌های تومور اولیه به محفظه استرومایی، داخل رگ به خون یا سیستم‌های لنفاوی، خارج شدن از مویرگ‌ها در محل‌های ثانویه، و کلونیزاسیون و رشد ضایعات متاستاتیک می‌شود.<sup>۳</sup> سلول‌های تومور متاستاز کننده ویژگی‌های منحصربه‌فردی از جمله تغییر چسبندگی سلولی، فرار از مرگ

از خود در برابر شرایط سخت انتقال محافظت کنند، ایجاد می‌کند.<sup>۵</sup> هرچند که درک فعلی از زمینه‌های مولکولی حاکم بر متاستاز سرطان سینه در سال‌های اخیر بهبود یافته است، توانایی درمان موفقیت‌آمیز بیماری متاستاتیک پیشرفت چندانی نداشته است. روش‌های جدید و نشانگرهای قابل اعتماد برای پیش‌بینی احتمال متاستاز همراه با رویکردهای جدید برای مداخله درمانی می‌تواند مزایای بالینی قابل‌توجهی را برای بیماران فراهم کند. استراتژی‌های درمانی ضد‌متاستاتیکی که در حال حاضر به کار می‌روند، دقیقاً با آنهایی که در درمان تومورهای اولیه پستان استفاده می‌شوند، هم‌راستا بوده و معمولاً ترکیبی از شیمی‌درمانی، جراحی و درمان‌های هدفمند و ایمنی‌درمانی را شامل می‌شوند.<sup>۶-۸</sup> به‌نظر می‌رسد ضایعات متاستاتیک اغلب تغییرات ژنتیکی را انباشته می‌کنند که از نظر مولکولی متمایز از تومورهای اولیه هستند و در نتیجه راه‌های درمانی به‌کار رفته را بی‌اثر می‌کنند.<sup>۶</sup> بنابراین، تلاش‌هایی جهت افزایش توانایی شناسایی نشانگرهای پیش‌آگهی جدید برای متاستاز و توسعه استراتژی‌هایی برای هدف قرار دادن فرآیندهایی که به بیماری تهاجمی کمک می‌کنند، مانند رگ‌زایی، تحرک سلولی، ریزمحیط متاستاتیک، خواب متاستاتیک و سلول‌های تومور در گردش اختصاص داده شده است.<sup>۹</sup> سرطان پستان در صورت وابسته بودن به هورمون احتمال بیشتری برای پیشرفت تومور دارد. اکثر سرطان‌های پستان در ابتدا از نظر گیرنده استروژن مثبت بوده و رشد آنها می‌تواند به‌وسیله استروژن‌ها تحریک و به‌وسیله آنتی‌استروژن‌ها مهار شود.<sup>۱۱</sup>

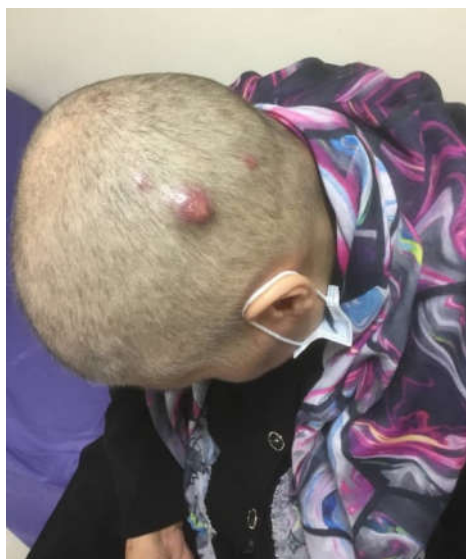سرطان پستان شایعترین بدخیمی متاستاز دهنده به پوست در زنان است. این بیماری ممکن است با تظاهرات پوستی ناشی از گسترش مستقیم تومور به پوست یا به‌صورت غیرمستقیم مانند یک سندرم پارانئوپلاستیک ظاهر شود. سرطان پستان در زمینه سندرم‌های سرطان ارثی مانند سندرم کودن (Cowden syndrome) نیز با تومورهای پوستی همراه است.<sup>۱۲-۱۴</sup>

حدود ۲۵٪ موارد سرطان پستان با متاستازهای پوستی همراهی دارد.<sup>۱۵</sup> تقریباً ۵۰٪ متاستازهای پوستی طی شش ماه تا چهار سال از تشخیص تومور اولیه پستان تشخیص داده می‌شوند.<sup>۱۶،۱۷</sup> با این حال، ممکن است پیش از تومور اولیه ایجاد شوند و حتی در مواردی بیشتر از ۱۰ سال پس از تومور اولیه تشخیص داده شده‌اند.<sup>۱۹</sup> متاستازهای پوستی ناشی از سرطان پستان معمولاً در مراحل پیشرفته‌تری از سیر

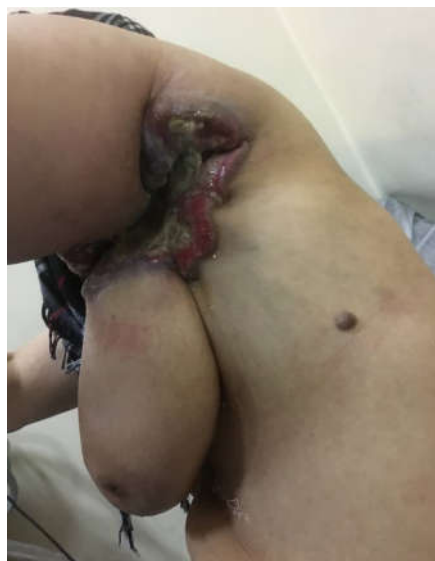
بیماری رخ می‌دهند ولی گاهی اوقات ممکن است به‌صورت اولین تظاهر بالینی سرطان پستان یا اولین شواهد عود تومور پیشین باشد. این تظاهرات به‌طور قابل‌توجهی میزان بقا را کاهش می‌دهند.<sup>۲۰،۲۱</sup> متاستازهای پوستی با پیش‌آگهی ضعیف، مراحل بالاتر بدخیمی اولیه و عود همراه هستند و اگر در حین درمان ایجاد شوند، نشان‌دهنده پاسخ ناکافی به درمان می‌باشند.<sup>۲۲</sup> متاستاز پوستی در سرطان پستان در برخی از مطالعات حدود ۲۶/۵٪ و در برخی مطالعات ۲۳/۹٪ گزارش شده است.<sup>۲۳</sup> در یک مطالعه از بیماران با سرطان پستان متاستاتیک، در ۳٪ از بیماران ضایعات پوستی به‌عنوان تظاهرات اولیه بیماری و در مابقی بیماران این ضایعات در سیر بیماری مشاهده شد که اغلب در دیواره قفسه سینه قرار داشتند.<sup>۱۷،۲۳</sup> متاستازهای پوستی اغلب نزدیک به تومور اولیه رخ می‌دهند. با این حال، از آنجایی که امکان گسترش سلول‌های توموری از طریق هماتوژن یا کانال‌های لنفاوی نیز وجود دارد از این‌رو این ضایعات در هر مکانی قابل رویت می‌باشند.<sup>۲۴</sup> براساس مشاهدات صورت گرفته در دو مطالعه گذشته‌نگر بزرگ، سرطان پستان شایعترین توموری است که پوست را درگیر می‌کند (۲۳/۹٪) و ۵/۳٪ از موارد سرطان پستان در زمان تظاهر، درگیری پوستی دارند. متاستازهای پوستی ناشی از سرطان پستان متداول‌ترین متاستازهایی هستند که توسط متخصصین پوست تشخیص داده می‌شود.<sup>۱۸،۲۵،۲۶</sup>

متاستاز پوستی ناشی از سرطان پستان تظاهرات متفاوتی دارد. متداول‌ترین تظاهرات ندول‌ها هستند که در ۸۰٪ بیماران یافت می‌شود. ندول‌ها اغلب بدون علامت و به قطر ۱ تا ۳ cm هستند. این ندول‌ها نرم، گرد یا بیضی، متحرک، محکم و دارای بافت الاستیکی هستند و می‌توانند منفرد یا متعدد باشند، اغلب به رنگ گوشتی هستند، اما می‌توانند به رنگ قهوه‌ای، سیاه مایل به آبی، صورتی تا قرمز قهوه‌ای نیز باشند.<sup>۱۷،۲۷</sup> این ندول‌ها می‌توانند زخمی یا عفونی شوند. یافته‌های هیستولوژی، تجمعانی از سلول‌های نئوپلاستیک را نشان می‌دهد (شکل ۱).<sup>۲۸</sup>

تظاهرات پوستی دیگری نیز مرتبط با سرطان پستان متاستاتیک توصیف شده است. نوع تانژکتاتیک (Telangiectatic) با پاپول، پلاک یا ندول‌های پورپوریک (Purpuric) مشخص می‌شوند که غالباً همراه با خارش هستند.<sup>۱۵،۱۶</sup> از نظر بافت‌شناسی، سلول‌های توموری غیرمعمول و سلول‌های قرمز خون به‌همراه کانال‌های عروقی اتساع



شکل ۲: متاستاز پوستی ناشی از سرطان پستان با تظاهر آلوپسی نئوپلاستیک



شکل ۱: متاستاز پوستی ناشی از سرطان پستان با تظاهر ندول عفونی

در صورت عدم وجود سابقه پیشین سرطان، تشخیص محل اولیه سرطان‌های متاستاتیک می‌تواند دشوار باشد. با این حال، متاستازها معمولاً شباهت‌های هیستوپاتولوژیکی با تومور اولیه را نشان می‌دهند. علیرغم بررسی از طریق تکنیک‌های تصویربرداری و ایمونوهیستوشیمی، در ۱۰٪-۵ موارد نمی‌توان محل تومور اولیه را تعیین کرد.<sup>۲۱،۲۲</sup> تشخیص متاستازهای پوستی ناشی از کارسینومای پستان با بررسی پاتولوژیک نمونه بیوپسی تأیید می‌شود. کارسینومای داکتال بیشتر از سرطان لوبولار با متاستازهای پوستی همراه است. رنگ‌آمیزی ایمونوهیستوشیمی از نظر تشخیصی دارای اهمیت است.<sup>۲۳،۳۰</sup>

تشخیص افتراقی شامل لنفوم پوستی، انفیلتراسیون لکوسیت‌ها داخل پوست و متاستاز پوستی می‌باشد. ضایعات متاستاتیک پوستی غالباً به اشتباه به‌عنوان ضایعات خوش‌خیم تشخیص داده می‌شوند. شناخت سریع آنها برای جلوگیری از درمان طولانی‌مدت ضدالتهابی که تشخیص صحیح را به تأخیر می‌اندازد، مهم است. بنابراین، برای رد کردن متاستاز، باید ضایعات غیرمعمول یا ندولار در بیمارانی که سابقه بدخیمی سیستمیک یا مشکوک به بدخیمی دارند را برای

یافته، دیده می‌شود. کارسینوم اریسپیلوئید (Carcinoma erysipeloïdes) یا اریسپیلوئیدها نیز به‌صورت ضایعات پوستی التهابی در سرطان پستان متاستاتیک شناخته می‌شوند که این ضایعات به‌صورت پلاک‌های نرم یا لکه‌هایی با حاشیه‌های مشخص شبیه بیماری باد سرخ توصیف می‌شوند. از نظر هیستوپاتولوژی، تومور، لنفاتیک‌های پوستی را درگیر می‌کند.<sup>۱۷،۲۱</sup> بروز کارسینومای تالانژکتاتیک ۱۱٪-۸ کارسینوم اریسپیلوئید ۳٪-۳، کارسینوم سیروز ۴٪-۳ و آلوپسی نئوپلاستیک ۱۲٪-۲ می‌باشد.<sup>۱۵،۲۵،۲۶</sup> در کارسینوم ضایعات پوستی به‌صورت پلاک‌های اریتماتوی پراکنده با قوام سفت در دیواره قفسه سینه دیده می‌شود. گاهی اوقات پوست ممکن است زرد به‌نظر برسد و دارای قوام فیبروتیک باشد. از نظر بافت‌شناسی، فیروز متراکم و تعداد کمی سلول نئوپلاستیک وجود دارد. بیماران گاهی اوقات از درد سوزشی شکایت دارند.<sup>۲۹</sup> به‌دلیل انتشار هماتوژن سرطان پستان، آلوپسی نئوپلاستیک به‌صورت نواحی دایره‌ای در پوست سر دیده می‌شود. این نواحی اغلب صاف، بدون درد و خارش با حاشیه‌های مشخص و به رنگ صورتی مایل به قرمز هستند. این تظاهرات پوستی متاستاتیک بر خلاف ندول‌ها شیوع کمتری دارند (شکل ۲).<sup>۲۳،۲۵</sup>

برای متاستازهای پوستی نازک و سطحی، درمان‌های موضعی مانند کرم ۵٪ Imiquimod، کرایوترایی، ۵-فلوروروسیل (5-FU)، فتودینامیک درمانی (PDT) و محلول ۶٪ میلنفوزین (Miltefosine) ممکن است مفید باشد. کلیه این روش‌ها به صورت مونوترایی یا ترکیبی مورد استفاده قرار می‌گیرند.<sup>۱۸،۱۹</sup> اکسیژن در ترکیب با متوتروکسات ۵٪ موضعی (OFAMTX، ۵٪ متوتروکسات در یک محلول حامل) یک روش اخیراً توصیه شده است که نفوذ دارو به اپیدرم را تسهیل می‌کند. در صورت عدم وجود متاستازهای احشایی و یا لنف‌نود، استفاده از OFAMTX به عنوان درمان موضعی پوستی مفید می‌باشد. این درمان یک روش موثر و قابل تحمل برای متاستازهای پوستی سطحی است. استفاده از درمان موضعی در ترکیب با عوامل سیستمیک باعث افزایش اثربخشی کلی درمان بر روی متاستازهای پوستی می‌شود. درمان‌های موضعی با مکانیسم‌های مختلفی، مانند تحریک‌کننده سیستم ایمنی (Imiquimod) و ضدمتابولیک (متوتروکسات، ۵-FU، میلنفوزین)، باعث افزایش بیشتر اثربخشی می‌شوند.<sup>۲۰،۲۱،۲۲</sup>

نتیجه‌گیری: حدود ۲۵٪ موارد سرطان پستان با متاستازهای پوستی همراهی دارد. تقریباً ۵۰٪ متاستازهای پوستی طی شش ماه تا چهار سال از تشخیص تومور اولیه پستان تشخیص داده می‌شوند. متاستاز پوستی ناشی از سرطان پستان تظاهرات متفاوتی دارد. متداول‌ترین تظاهرات ندول‌ها هستند. در صورت عدم وجود سابقه پیشین سرطان، تشخیص محل اولیه سرطان‌های متاستاتیک می‌تواند دشوار باشد. با این حال، متاستازها معمولاً شباهت‌های هیستوپاتولوژیکی با تومور اولیه را نشان می‌دهند. شناخت سریع آنها برای جلوگیری از درمان طولانی‌مدت ضدالتهایی که تشخیص صحیح را به تأخیر می‌اندازد، مهم است. بنابراین، برای رد کردن متاستاز، باید ضایعات غیرمعمول یا ندولار در بیمارانی که سابقه بدخیمی سیستمیک یا مشکوک به بدخیمی دارند را برای بیوپسی مدنظر قرار داد. تشخیص زود هنگام، به ویژه در موارد سرطان پستان، می‌تواند منجر به درمان به موقع شود. متاستازهای پوستی گسترده، به درمان سیستمیک نیاز دارند. در صورت خونریزی ضایعات، می‌توان دبریدمان را توصیه کرد. گزینه‌های درمانی دیگر مانند ایمیکویمود، تراستوزوماب در تومورهای HER2 مثبت، شیمی‌درمانی سیستمیک، پرتودرمانی و ایمونوترایی، می‌توانند مفید باشند.<sup>۲۳،۲۴</sup>

بیوپسی مدنظر قرار داد.<sup>۱۹،۲۱</sup> مدت زمان بین تشخیص متاستازهای پوستی و مرگ از ۰/۲۵ تا ۵۰ ماه (متوسط، پنج ماه) مشخص شده است. متاستازهای محدود شده به پوست اغلب با رشد آهسته همراه هستند و طول عمر بیماران را می‌توان با رژیم‌های درمانی قابل تحمل برای چندین سال حفظ کرد.<sup>۱۷،۲۴</sup> متاستازهای سرطان پستان در بافت نرم معمولاً پیش‌آگهی بهتری نسبت به متاستازهای سرطان پستان در احشا یا استخوان دارند. همچنین، متاستازهای پوستی سرطان پستان لزوماً به اندازه متاستازهای پوستی سایر بدخیمی‌ها پیش‌آگهی ضعیفی ندارند. خطر نسبی مرگ‌ومیر ناشی از متاستازهای پوستی سایر بدخیمی‌ها در مقایسه با متاستازهای پوستی ناشی از سرطان پستان، ۴/۳ برابر بیشتر است. تشخیص زود هنگام، به ویژه در موارد سرطان پستان، می‌تواند منجر به درمان به موقع شود.<sup>۲۶،۲۹</sup> متاستاز پوستی معمولاً نشانه‌ای از بیماری گسترده است و ممکن است در بیشتر موارد قابل درمان نباشد. گزینه‌های درمانی شامل درمان‌های سیستمیک و/یا موضعی هستند. متاستازهای پوستی گسترده، به درمان سیستمیک نیاز دارند. در درمان ضایعات پوستی متاستاتیک، گیرنده هورمونی و وضعیت فاکتور رشد اپیدرمال انسانی (HER2) تومور باید مدنظر قرار گیرد، که این رویکرد در درمان متاستازهای احشایی نیز کاربرد دارد.<sup>۱۸،۲۲،۲۳،۲۷</sup> تومور هورمون‌رسان مثبت با ترکیب‌های گوناگونی از اندوکرتین‌ترایی قابل درمان است. برای متاستازهای پوستی که هورمون‌رسان منفی هستند و یا به سرعت در حال پیشرفت هستند، از شیمی‌درمانی استفاده می‌شود. یک تومور HER2 مثبت، بسته به وسعت بیماری، باید با ترکیباتی که مستقیماً HER2 را مورد هدف قرار می‌دهند، با یا بدون شیمی‌درمانی درمان شود. برای کنترل موضعی متاستازهای پوستی، پرتودرمانی با اشعه خارجی (EBRT) گزینه‌ای برای تسکین است، اما به دلیل دوز تجمعی نباید در مناطقی که تحت پرتودرمانی پیشین قرار گرفته‌اند، استفاده شود.<sup>۱۳،۱۷</sup> در صورت خونریزی ضایعات، می‌توان دبریدمان را توصیه کرد. گزینه‌های درمانی دیگر مانند ایمیکویمود (Imiquimod)، تراستوزوماب (Trastuzumab) در تومورهای HER2 مثبت، شیمی‌درمانی سیستمیک، پرتودرمانی و ایمونوترایی، می‌توانند مفید باشند.<sup>۲۳،۲۴</sup>

برای متاستازهای ضخیم‌تر پوست، پرتودرمانی، ریزکشن جراحی یا الکتروشیمی، به صورت مونوترایی و یا ترکیبی اندیکاسیون دارد.

## References

1. Yeeravalli R, Das A. Molecular mediators of breast cancer metastasis. *Hematol Oncol Stem Cell Ther* 2021;14(4):275-89.
2. Wu P, Zhu Y, Liu S, Xiong H. Modular Design of High-Brightness pH-Activatable Near-Infrared BODIPY Probes for Noninvasive Fluorescence Detection of Deep-Seated Early Breast Cancer Bone Metastasis: Remarkable Axial Substituent Effect on Performance. *ACS Cent Sci* 2021;7(12):2039-48.
3. Dai YC, Pan Y, Quan MM, Chen Q, Pan Y, Ruan YY, et al. MicroRNA-1246 Mediates Drug Resistance and Metastasis in Breast Cancer by Targeting NFE2L3. *Front Oncol* 2021;11:677168.
4. Ahat E, Xiang Y, Zhang X, Bekier ME 2nd, Wang Y. GRASP depletion-mediated Golgi destruction decreases cell adhesion and migration via the reduction of  $\alpha 5\beta 1$  integrin. *Mol Biol Cell* 2019;30(6):766-77.
5. Reymond N, d'Agua BB, Ridley AJ. Crossing the endothelial barrier during metastasis. *Nat Rev Cancer* 2013;13(12):858-70.
6. Ganesh K, Massagué J. Targeting metastatic cancer. *Nat Med* 2021;27(1):34-44.
7. Liu H, Bian QZ, Zhang W, Cui HB. Circulating microRNA-103a-3p could be a diagnostic and prognostic biomarker for breast cancer. *Oncol Lett* 2022;23(1):38.
8. Nisiri A, Pour RO, Zadeh HM, Ramim T. Comparison of surgical margin after breast cancer surgery between oncoplastic technique and conventional breast-conserving surgery. *Int J Cancer Manag* 2018;11(4).
9. Tungsukruthai S, Petpiroon N, Chanvorachote P. Molecular Mechanisms of Breast Cancer Metastasis and Potential Anti-metastatic Compounds. *Anticancer Res* 2018;38(5):2607-18.
10. Menyailo ME, Bokova UA, Ivanyuk EE, Khozyainova AA, Denisov EV. Metastasis Prevention: Focus on Metastatic Circulating Tumor Cells. *Mol Diagn Ther* 2021;25(5):549-62.
11. Abbasi B, Nejad NA, Fardad F, Nasiripour S, Ramim T. Breast cancer epigenetics. *Tehran Univ Med J* 2016;74(8):535-44.
12. Koo MM, von Wagner C, Abel GA, McPhail S, Rubin GP, Lyratzopoulos G. Typical and atypical presenting symptoms of breast cancer and their associations with diagnostic intervals: Evidence from a national audit of cancer diagnosis. *Cancer Epidemiol* 2017;48:140-6.
13. Bonsu AB, Ncama BP. Recognizing and appraising symptoms of breast cancer as a reason for delayed presentation in Ghanaian women: A qualitative study. *PLoS One* 2019;14(1):e0208773.
14. Ghalamkari M, Tabary M, Tarafdari A, Alikhassi A, Shahi F. Tamoxifen in the Management of Breast Cancer: A Case Presented in Multidisciplinary Session With Clinical Discussion and Decision-Making. *Archives Breast Cancer* 2019:17-20.
15. Lei S, Zheng R, Zhang S, Wang S, Chen R, Sun K, et al. Global patterns of breast cancer incidence and mortality: A population-based cancer registry data analysis from 2000 to 2020. *Cancer Commun (Lond)* 2021;41(11):1183-94.
16. Heer E, Harper A, Escandor N, Sung H, McCormack V, Fidler-Benaoudia MM. Global burden and trends in premenopausal and postmenopausal breast cancer: a population-based study. *Lancet Glob Health* 2020;8(8):e1027-e37.
17. Araújo E, Barbosa M, Costa R, Sousa B, Costa V. A First Sign Not to be Missed: Cutaneous Metastasis from Breast Cancer. *Eur J Case Rep Intern Med* 2020;7(1):001356.
18. Bittencourt Mde J, Carvalho AH, Nascimento BA, Freitas LK, Parijós AM. Cutaneous metastasis of a breast cancer diagnosed 13 years before. *An Bras Dermatol* 2015;90(3 Suppl 1):134-7.
19. Kelati A, Gallouj S. Dermoscopy of skin metastases from breast cancer: two case reports. *J Med Case Rep* 2018;12(1):273.
20. Kalmykow B, Walker S. Cutaneous metastases in breast cancer. *Clin J Oncol Nurs* 2011;15(1):99-101.
21. Hu SC, Chen GS, Lu YW, Wu CS, Lan CC. Cutaneous metastases from different internal malignancies: a clinical and prognostic appraisal. *J Eur Acad Dermatol Venereol* 2008;22(6):735-40.
22. Hosseinpour R, Yavari Barhaghtalab MJ. Cutaneous Metastasis vs. Isolated Skin Recurrence of Invasive Breast Carcinoma after Modified Radical Mastectomy. *Case Rep Dermatol Med* 2021;2021:6673289.
23. Chraiet N, Zenzri Y, Bouaziz H, Sassi I, Guebsi A, Kamoun S, et al. Generalized cutaneous metastases of breast cancer: An uncommon presentation. *Clin Case Rep* 2020;8(4):667-71.
24. Sanae A, Kaoutar I, Jamal EF, Meryem E. Cutaneous metastasis as a first sign of breast carcinoma. *Radiol Case Rep* 2021;16(7):1899-901.
25. De Giorgi V, Grazzini M, Alfaioli B, Savarese I, Corciova SA, Guerriero G, et al. Cutaneous manifestations of breast carcinoma. *Dermatol Ther* 2010;23(6):581-9.
26. Prabhu S, Pai SB, Handattu S, Kudur MH, Vasanth V. Cutaneous metastases from carcinoma breast: the common and the rare. *Indian J Dermatol Venereol Leprol* 2009;75(5):499-502.
27. Hwang SK, Chen Z, Sun Q, Pan R, Pang MH. Cutaneous metastasis of breast cancer previously diagnosed 25 years ago. *Chin Med J (Engl)* 2014;127(5):1000.
28. Mordenti C, Peris K, Concetta Fargnoli M, Cerroni L, Chimenti S. Cutaneous metastatic breast carcinoma. *Acta Dermatovenereol* 2000;9(4).
29. Ciałżyńska M, Płuźańska-Srebrzyńska K, Narbutt J, Kolano P, Stasikowska-Kanicka O, Lesiak A. Scalp metastases as the first sign of a breast carcinoma. *Postepy Dermatol Alergol* 2021;38(3):530-2.
30. Niitani A, Matsuura H, Kuyama M, Fujimoto W. Paraneoplastic dermatosis suspected of being Bazex syndrome in a woman with breast cancer. *Eur J Dermatol* 2007;17(6):557-8.
31. Kamaraju S, Depke J, Povletich J, Currey A, Weil E. Cutaneous Metastasis due to Breast Cancer in a Patient with Primary Biliary Cirrhosis: A Case Report. *Case Rep Oncol* 2016;9(3):718-725.
32. Giudice G, Vestita M, Robusto F, Annoscia P, Ciancio F, Nacchiero E. Breast cancer cutaneous metastases mimicking Papilloma Cutis Lymphostatica. Biopsy to avoid pitfalls. *Int J Surg Case Rep* 2018;46:31-3.
33. Paolino G, Panetta C, Didona D, Donati M, Donati P. Folliculotropic Cutaneous Metastases and Lymphangitis Carcinomatosa: When Cutaneous Metastases of Breast Carcinoma Are Mistaken for Cutaneous Infections. *Acta Dermatovenereol Croat* 2016;24(2):154-7.

## Skin metastases in breast cancer: a review article

### Abstract

Received: 06 Jul. 2022 Revised: 13 Jul. 2022 Accepted: 15 Oct. 2022 Available online: 23 Oct. 2022

Behnaz Varaminian M.D.<sup>1</sup>  
Marzieh Ghalamkari M.D.<sup>1</sup>  
Tayeb Ramim M.D.<sup>2\*</sup>  
Masoumeh Roohaninasab  
M.D.<sup>3</sup>

1- Department of Internal Medicine,  
School of Medicine, Iran University  
of Medical Sciences, Tehran, Iran.

2- Department of Health  
Information Management, School of  
Health Management and  
Information Sciences, Iran  
University of Medical Sciences,  
Tehran, Iran.

3- Department of Dermatology,  
School of Medicine, Iran University  
of Medical Sciences, Tehran, Iran.

\* Corresponding author: No. 4, Rashid  
Yasemi St., Vali-e-Asr Ave., Tehran,  
Iran.  
Tel: +98-21-88794301  
E-mail: ramim.t@iums.ac.ir

Skin metastases from breast cancer usually occur in more advanced stages of the disease, but can sometimes be the first clinical manifestation of breast cancer or the first evidence of a previous tumor recurrence. These demonstrations significantly reduce survival. Skin metastases from breast cancer have different manifestations. The most common manifestations are nodules. These nodules are soft, round or oval, mobile, firm, and elastic in texture and can be single or multiple, often flesh-colored, but can also be brown, bluish black, and pink to reddish brown. In the absence of a previous history of cancer, it can be difficult to diagnose the early location of metastatic cancers. However, metastases usually show histopathological similarities to the primary tumor. Soft tissue breast metastases usually have a better prognosis than breast or bone cancer metastases. Also, skin metastases from breast cancer do not necessarily have a poor prognosis as skin metastases from other malignancies. The relative risk of death from skin metastases to other malignancies is more than four times higher than skin metastases from breast cancer. Differential diagnosis includes cutaneous lymphoma, intracranial leukocyte infiltration, and cutaneous metastasis. Metastatic skin lesions are often mistaken for benign lesions. Recognizing them quickly is important to prevent long-term anti-inflammatory treatment that delays proper diagnosis. Therefore, to rule out metastasis, abnormal or nodular lesions should be considered for biopsy in patients with a history of systemic malignancy or suspected malignancy. Cutaneous metastases are usually a sign of widespread disease and may not be treatable in most cases. Treatment options include systemic and/or topical treatments. Extensive skin metastases require systemic treatment. For thicker skin metastases, radiation therapy, surgical or electrochemical resection is indicated as monotherapy or in combination. Oxygen in combination with topical 5% methotrexate (OFAMTX, 5% methotrexate in a carrier solution) is a recently described method that facilitates drug penetration into the epidermis. In the absence of visceral or lymph node metastases, OFAMTX is useful as a local skin treatment. This treatment is an effective and tolerable method for superficial skin metastases. Using local treatment in combination with systemic agents increases the overall effectiveness of treatment on skin metastases.

**Keywords:** breast cancer, metastase, systemic treatment, topical.

Copyright © 2022 Varaminian et al. Published by Tehran University of Medical Sciences.

This work is licensed under a Creative Commons Attribution-Non-Commercial 4.0 International license (<https://creativecommons.org/licenses/by-nc/4.0/>). Non-commercial uses of the work are permitted, provided the original work is properly cited.