

لنفانژیولیومیوماتوزیس تک گیر ریه در خانم ۲۴ ساله: گزارش یک مورد

چکیده

دریافت: ۱۴۰۱/۰۷/۱۶ ویرایش: ۱۴۰۱/۰۷/۲۳ پذیرش: ۱۴۰۱/۱۰/۲۴ آنلاین: ۱۴۰۱/۱۱/۰۱

زمینه و هدف: لنفانژیولیومیوماتوزیس اسپورادیک (Lymphangioleiomyomatosis, LAM) یک بیماری نادر است که به طور کلی زنان جوان را درگیر می‌کند و شامل تکثیر غیرطبیعی سلول‌های عضله مانند صاف (سلول‌های LAM) در ریه‌ها (LAM ریوی) است. شایعترین تظاهر این بیماری پنوموتوراکس ناشی از پارگی کیست می‌باشد. عوامل مرتبط با پیش‌آگهی ضعیف اغلب عواملی هستند که با کاهش سریعتر عملکرد ریه مرتبط هستند.

معرفی بیمار: بیمار خانم ۲۴ ساله‌ای بود که با پنوموتوراکس مراجعه داشته و بولاهای متعدد در هر دو ریه بیمار مشهود بود. بیمار هیچ سابقه خانوادگی بیماری تنفسی نداشت. هیچ مدرکی دال بر درگیری سایر اندام‌ها به جز ریه وجود نداشت. علاوه بر گذاشتن Chest tube، بیمار تحت تهویه مکانیکی قرار گرفت. پس از ۲۴ روز بستری، اکسیژن‌تراپی بیمار با ماسک معمولی انجام شد و تحت پلورودز دوطرفه نیز قرار گرفت. در ۳۶مین روز بستری، بیمار با حال عمومی خوب ترخیص شد (مرداد و شهریور ۱۳۹۹) و در پیگیری چهار ماه بعد، مشکلی نداشت.

نتیجه‌گیری: خوشبختانه با تشخیص LAM برای بیمار با توجه به نمای سی‌تی‌اسکن ریه بیمار، پنوموتوراکس بیمار تحت درمان قرار گرفت و با انجام پلورودز، از عود پنوموتوراکس جلوگیری شد. در خانم جوان با پنوموتوراکس خودبه‌خودی، LAM اسپورادیک جز تشخیص‌های افتراقی می‌باشد.

کلمات کلیدی: لنفانژیولیومیوماتوزیس، پنوموتوراکس خودبه‌خودی، سی‌تی‌اسکن.

شهرام سیفی^۱، نازلی فرنوش^۲، کیوان لطیفی^۳، پرویز امری مله^۴، حامد مهدی‌نژاد گرجی^۴، اسدالله شاکری^۴، خدیجه ازوجی^{۵*}

۱- گروه بیهوشی، دانشکده پزشکی، دانشگاه علوم پزشکی بابل، بابل، ایران.

۲- گروه بیهوشی، دانشکده پزشکی دانشگاه علوم پزشکی زاهدان، زاهدان، ایران.

۳- گروه بیهوشی، دانشکده پزشکی، دانشگاه علوم پزشکی مازندران، ساری، ایران.

۴- گروه داخلی، دانشکده پزشکی، بیمارستان آیت الله روحانی، دانشگاه علوم پزشکی بابل، بابل، ایران.

۵- مرکز تحقیقات عوامل اجتماعی موثر بر سلامت، دانشگاه علوم پزشکی بابل، بابل، ایران.

* نویسنده مسئول: بابل، دانشگاه علوم پزشکی بابل، مرکز تحقیقات عوامل اجتماعی موثر بر سلامت.

تلفن: ۰۱۱-۳۲۱۹۰۵۶۰

E-mail: dr.kh.ezoji@gmail.com

مقدمه

اسکلروزیس (Tuberous sclerosis complex, TSC) همراه نیستند استفاده می‌شود، درحالی‌که TSC-LAM به LAM مربوطه کمپلکس توبروز اسکلروزیس گفته می‌شود.^۱

بروز و شیوع واقعی LAM اسپورادیک ناشناخته است، زیرا اطلاعات اپیدمیولوژیکی موجود مشاهده‌ای است و اغلب شامل بیماران مبتلا به کمپلکس توبروز اسکلروزیس است. در مطالعه‌ای بیماری لنفانژیولیومیوماتوزیس اسپورادیک شیوع یک نفر از هر یک میلیون نفر در کل جمعیت دارد، اما لنفانژیولیومیوماتوزیس در بیماران مبتلا به بیماری ژنتیکی توبروز اسکلروزیس تا ۴۰٪ شیوع

لنفانژیولیومیوماتوزیس (Lymphangioleiomyomatosis, LAM)، یک بیماری چند سیستمی نادر و به تدریج پیش‌رونده است که عمدتاً زنان جوان در سنین باروری را تحت تاثیر قرار می‌دهد، گاهی اوقات در مردان و کودکان نیز رخ می‌دهد. این بیماری متعلق به خانواده نئوپلاسم‌ها با تمایز اپی‌تلیوئید اطراف عروقی Perivascular epithelioid cell tumors, (PEComa) است.^۱ اصطلاح LAM اسپورادیک برای بیماران مبتلا به LAM که با کمپلکس توبروز

شیمیایی، رژیم غذایی کم چربی، تورااستز درمانی و در صورت لزوم پیوند ریه) می‌باشد.^۹ تقریباً دو سوم بیماران مبتلا به LAM در طی بیماری خود به یک پنوموتوراکس مبتلا می‌شوند.^{۱۰} پس از پنوموتوراکس اولیه، خطر پنوموتوراکس همان طرف، طرف مقابل یا دو طرفه زیاد است (تقریباً ۷۰٪)، به‌طور متوسط دو تا چهار دوره عودکننده به دنبال اولین رویداد). بنابراین، بهتر است به‌جای انتظار برای رویداد دوم، پلورودز را پس از پنوموتوراکس اول توصیه کنیم.^{۱۱،۱۲}

متوسط زمان زنده ماندن بدون پیوند برای LAM ریوی از زمان شروع علائم ۲۹ سال و از زمان تشخیص ۲۳ سال است. عواملی که با پیش‌آگهی ضعیف مرتبط هستند اغلب عواملی هستند که با کاهش سریع‌تر عملکرد ریه همراه هستند.^{۱۳}

معرفی بیمار

خانم ۲۴ ساله‌ای با تنگی نفس و تاکی‌پنه و درد قفسه سینه که از شب قبل متعاقب فعالیت و به‌طور ناگهانی ایجاد شده بود، به اورژانس مراجعه نمود. بیمار سابقه خانوادگی از بیماری تنفسی نداشت و خود بیمار غیر از تنگی نفس خفیف متعاقب فعالیت از یک سال قبل مورد دیگری نداشت.

با تشخیص پنوموتوراکس سمت چپ برای بیمار لوله قفسه سینه تعبیه شد ولی پس از ۱۲ ساعت بیمار دچار امفییزم و تشدید تنگی نفس شد و به بخش مراقبت‌های ویژه منتقل شد.

در بدو ورود به بخش مراقبت‌های ویژه، بیمار هوشیار بود و $SPO_2=94\%$ ، $PR=110$ و $BP=130/80$ ، امفییزم واضح در سمت چپ صورت و قفسه سینه و کاهش صدای ریه داشت. با تشخیص پنوموتوراکس سمت چپ، در سمت چپ نیز لوله قفسه سینه تعبیه شد و تحت ونتیلاسیون مکانیکی قرار گرفت.

سی‌تی‌اسکن ریه برای بیمار انجام شد (شکل ۱) و با شک به تشخیص LAM ریوی بررسی‌های دیگری نیز انجام گردید و در نهایت پس از ۲۴ روز بستری، اکسیژن تراپی بیمار با ماسک معمولی انجام می‌گرفت و تحت پلورودز ریه چپ با پودر تالک قرار گرفت و چند روز بعد پلورودز ریه راست برای بیمار انجام شد. در روز ۳۶ بستری با حال عمومی خوب به بخش منتقل شد.

دارد (TSC-LAM).^{۳،۴} ناهنجاری هیستوپاتولوژیک اولیه، تکثیر سلول‌های مانند عضله صاف غیرمعمولی - Atypical smooth muscle-like cells سلول‌های LAM است. در ریه، سلول‌های LAM با چندین کیست در ارتباط هستند.

شواهد جمع‌آوری شده نقش مهم در تکثیر بیش از حد سلول‌های LAM به دلیل جهش در ژن‌های کمپلکس توبروز اسکروزیس (TSC)، به‌ویژه TSC2 را پشتیبانی می‌کند. عوامل اضافی که ممکن است به تکثیر سلولی در LAM اسپورادیک کمک کنند شامل تحریک نابه‌جای رشد سلول LAM توسط استروژن و سایر فاکتورهای رشد است.^۵

تظاهرات بالینی LAM پنوموتوراکس ناشی از پارگی کیست است که غالباً اولین مورد است و تمایل به عود دارد، تنگی نفس پیش‌رونده که نتیجه انسداد جریان هوا و تخریب کیستیک پارانشیم ریه است، پلورال افیوژن شیلوس که کمتر شایع است. سایر تظاهرات تنفسی سرفه و هموپتیزی است.^۶

براساس یافته‌های پاتولوژیک و بالینی، تظاهرات خارج ریوی و اسکن توموگرافی با رزولوشن بالا (High-resolution computed tomography, (HRCT) تشخیص LAM را می‌توان به‌صورت قطعی، احتمالی یا ممکن تعریف کرد. تشخیص LAM در صورت قطعی در نظر گرفته می‌شود که مشخصات تغییرات ریه در HRCT شامل بیشتر از ۱۰ کیست دیواره نازک، گرد، کاملاً مشخص، پر از هوا با قطر ۲-۵ mm و اندازه تا ۳۰ mm، به‌طور مساوی در پارانشیم طبیعی ریوی توزیع شده باشند. همچنین نمونه‌برداری از ریه انجام شده و نمونه از لحاظ پاتولوژیک منطبق بر معیارهای LAM باشد (از جمله واکنش ایمونوهیستوشیمی با (HMB-45) وجود آنژیومیولیوما کلیه، تورم یا خونریزی شکمی، لنفانژیولیومیوم، یا گره لنفاوی درگیر با LAM نیز تاییدکننده است.^۷

اقدامات عمومی مورد استفاده در درمان LAM شامل اطمینان، استفاده از اکسیژن مکمل، پرهیز از داروهای حاوی استروژن، گشادکننده برونش، توانبخشی ریوی و مداخلات برای کنترل عوارض است. استفاده از از راپامایسین (Rapamycin) (mTOR) و سیرولیموس (Sirolimus)، پیشرفت اختلال تنفسی را کند می‌کند اما درمانی نیست.^۸ سایر درمان‌های حمایتی LAM شامل واکسیناسیون برای پیشگیری برخی بیماری‌ها و درمان عوارض (پلورودز جراحی یا

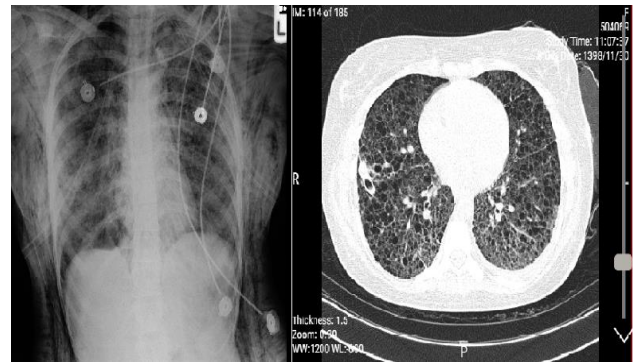
اتوزومی است و در نتیجه جهش در ژنهای Tsc1 و Tsc2 ایجاد می‌شود. LAM همراه با توبروز اسکلروزیس با نوع شدیدتری از بیماری همراه است و غیر از علائم ریوی با درگیری مغز، کلیه، پوست و عقب‌ماندگی شدید ذهنی مشخص می‌شود. LAM اسپورادیک نیز ممکن است بر اثر جهش در ژنهای Tsc به وجود بیاید. در بیمار ما شواهدی مبنی بر درگیری سایر ارگان‌ها غیر از ریه یافت نشد بنابراین تشخیص LAM اسپورادیک برای بیمار مطرح شد.^{۱۶}

پنوموتوراکس اولیه خودبه‌خودی در LAM اسپورادیک اغلب یک‌طرفه است، اما موارد پنوموتوراکس دو طرفه نیز گزارش شده است. پنوموتوراکس در نتیجه پارگی کیست در امتداد پلور ریه ایجاد می‌شود. در بیمار ما پنوموتوراکس دو طرفه البته با شدت‌های متفاوت وجود داشت.^{۱۷}

چندین ویژگی در CT با وضوح بالا وجود دارد که در LAM بسیار رایج است. اینها شامل کیست با دیواره نازک، کیست‌های کوچک در محدوده قطر ۲-۵ mm اما به بزرگی ۳۰ mm، کیست‌های یکنواخت گرد یا بیضوی و کیست‌هایی که به‌طور یکنواخت در هر دو ریه پراکنده شدند، می‌باشند. ندول‌ها Nodules در نمای سی‌تی‌اسکن ریه بیمار معمول نیستند. در بیمار ما کیست‌های ریز متعدد در سراسر ریه‌ها پراکنده شده بود که البته در یک مطالعه، مشخص شد دقت تشخیصی CT به‌تنهایی برای تشخیص LAM، ۷۲٪ است.^{۱۸}

درمان LAM، کاهش علائم (با استفاده از اکسیژن مکمل، گشادکننده برونش، توان بخشی ریوی) و جلوگیری از عوارض به‌عنوان مثال پلورودز پس از پنوموتوراکس خودبه‌خودی، اجتناب از درمان با استروژن می‌باشد و به‌دلیل خطر بالای عود پلورودز را پس از پنوموتوراکس اول توصیه می‌شود. در بیمار ما لوله قفسه سینه (Chest tube) تعبیه شد و برای جلوگیری از عود پنوموتوراکس، پلورودز انجام گردید.^{۹،۸}

در موارد پنوموتوراکس خودبه‌خودی خصوصاً در زنان سنین باوری، انجام سی‌تی‌اسکن ریه برای رد تشخیص LAM توصیه می‌شود و سرانجام، همه بیماران با تشخیص LAM باید به یک مرکز فوق تخصصی ریه برای راهنمایی در مورد گزینه‌های درمانی موجود ارجاع شود.



شکل ۱: سی‌تی‌اسکن و عکس قفسه سینه بیمار

بیمار که تحت نظر متخصص مربوطه قرار گرفته بود پس از چهار ماه از ترخیص به‌صورت تلفنی پیگیری شد و علامت ریوی خاصی نداشت.

بحث

پنوموتوراکس خودبه‌خودی اولیه در مردان جوان، سیگاری‌ها و افراد لاغر و بلند قامت بیشتر دیده می‌شود. پنوموتوراکس خودبه‌خودی ثانویه در بیماران مبتلا به بیماری انسدادی مزمن ریوی یا بیماری کیستیک ریه دیده می‌شود.

تعبیه لوله قفسه سینه (Chest tube) در بیشتر موارد پنوموتوراکس خودبه‌خود ثانویه یا پنوموتوراکس بزرگ توصیه می‌شود.

بیماران مبتلا به پنوموتوراکس اولیه خودبه‌خودی اغلب همراه با درد قفسه سینه، افزایش تنگی نفس و کاهش صدای ریوی در طرف آسیب دیده می‌باشند. بیمار گزارش ما نیز تمامی این علائم را در بدو مراجعه دارا بود.^{۱۴}

همانند بیمار ما، LAM در زنان در سنین باروری بیشتر دیده می‌شود LAM ممکن است در دوران بارداری بدتر شود و استروژن در ایجاد این تشدید نقش دارد که البته بیمار نولی‌پار بود و گزارشی از تنگی نفس خفیف از یک سال قبل حین فعالیت نیز داشت که مورد بررسی قرار نگرفته بود.^{۱۵}

همانطور که ذکر شد دو نوع LAM وجود دارد، اسپورادیک و LAM همراه با توبروز اسکلروزیس که یک بیماری ژنتیکی غالب

جدول ۱: مقایسه مطالعات مشابه

عنوان	مجله	سال انتشار	نویسندگان
خانم ۱۷ ساله‌ای که با پنوموتورکس خودبه‌خودی مراجعه داشته و نهایتاً با تشخیص لنفانژیولیومیوماتوزیس، تحت پلورودز قرار گرفت.	<i>Allergologia et immunopathologia</i>	۲۰۱۵	Restrepo-Gualteros SM و همکاران ^{۱۹}
خانم ۵۵ ساله سه روز پس از شروع ناگهانی درد قفسه سینه سمت راست، با شروع حاد تنگی نفس، مراجعه کرد و پنوموتوراکس و پلورال افیوژن در رادیوگرافی قفسه سینه داشت و در نهایت تشخیص، لنفانژیولیومیوماتوزیس بود.	<i>Cureus</i>	۲۰۱۹	Rhee JA و همکاران ^{۲۰}
خانم ۳۹ ساله با شکایت درد قفسه سینه سمت چپ و تنگی نفس که تحت جراحی توراکوسکوپی با کمک ویدیو (VATS) قرار گرفت و پلورودز شیمیایی انجام شد و در نمونه پاتولوژی لنفانژیولیومیوماتوزیس تایید شد.	<i>Cureus</i>	۲۰۲۰	Kania BE و همکاران ^{۲۱}

References

- Thway K, Fisher C. PEComa: morphology and genetics of a complex tumor family. *Annals of diagnostic pathology* 2015;19(5):359-68.
- Taillé C, Borie R, Crestani B. Current management of lymphangioliomyomatosis. *Current opinion in pulmonary medicine* 2011;17(5):374-8.
- Johnson SR, Tattersfield AE. Decline in lung function in lymphangioliomyomatosis: relation to menopause and progesterone treatment. *American journal of respiratory and critical care medicine* 1999;160(2):628-33.
- Costello LC, Hartman TE, Ryu JH. High frequency of pulmonary lymphangioliomyomatosis in women with tuberous sclerosis complex. *In Mayo Clinic Proceedings* 2000 (Vol. 75, No. 6, pp. 591-594). Elsevier.
- Muzykewicz DA, Sharma A, Muse V, Numis AL, Rajagopal J, Thiele EA. TSC1 and TSC2 mutations in patients with lymphangioliomyomatosis and tuberous sclerosis complex. *Journal of medical genetics* 2009;46(7):465-8.
- Glasgow CG, El-Chemaly S, Moss J. Lymphatics in lymphangioliomyomatosis and idiopathic pulmonary fibrosis. *European Respiratory Review* 2012;21(125):196-206.
- Johnson SR, Cordier JF, Lazor R, Cottin V, Costabel U, Harari S, Reynaud-Gaubert M, Boehler A, Brauner M, Popper H, Bonetti F. European Respiratory Society guidelines for the diagnosis and management of lymphangioliomyomatosis. *European Respiratory Journal* 2010;35(1):14-26.
- Bahmer T, Watz H, Waschki B, Gramm M, Magnussen H, Rabe KF, Wirtz H, Kirsten D, Kirsten A. Reduced physical activity in lymphangioliomyomatosis compared with COPD and healthy controls: disease-specific impact and clinical correlates. *Thorax* 2016;71(7):662-3.
- McCormack FX, Inoue Y, Moss J, Singer LG, Strange C, Nakata K, Barker AF, Chapman JT, Brantly ML, Stocks JM, Brown KK. Efficacy and safety of sirolimus in lymphangioliomyomatosis. *New England Journal of Medicine* 2011;364(17):1595-606.
- Ryu JH, Moss J, Beck GJ, Lee JC, Brown KK, Chapman JT, Finlay GA, Olson EJ, Ruoss SJ, Maurer JR, Raffin TA. The NHLBI lymphangioliomyomatosis registry: characteristics of 230 patients at enrollment. *American journal of respiratory and critical care medicine* 2006;173(1):105-11.
- Almoosa KF, Ryu JH, Mendez J, Huggins JT, Young LR, Sullivan EJ, Maurer J, McCormack FX, Sahn SA. Management of pneumothorax in lymphangioliomyomatosis: effects on recurrence and lung transplantation complications. *Chest* 2006;129(5):1274-81.
- Gupta N, Finlay GA, Kotloff RM, Strange C, Wilson KC, Young LR, Taveira-DaSilva AM, Johnson SR, Cottin V, Sahn SA, Ryu JH. Lymphangioliomyomatosis diagnosis and management: high-resolution chest computed tomography, transbronchial lung biopsy, and pleural disease management. An Official American Thoracic Society/Japanese Respiratory Society Clinical Practice Guideline. *American journal of respiratory and critical care medicine* 2017;196(10):1337-48.
- Opreacu N, McCormack FX, Byrnes S, Kinder BW. Clinical predictors of mortality and cause of death in lymphangioliomyomatosis: a population-based registry. *Lung* 2013;191:35-42.
- Baumann MH. Management of spontaneous pneumothorax. *Clinics in chest medicine* 2006;27(2):369-81.
- Kelly AM. Treatment of primary spontaneous pneumothorax. *Current opinion in pulmonary medicine* 2009;15(4):376-9.
- Taveira-DaSilva AM, Pacheco-Rodríguez G, Moss J. The natural history of lymphangioliomyomatosis: markers of severity, rate of progression and prognosis. *Lymphatic research and biology* 2010;8(1):9-19.
- Carsillo T, Astrinidis A, Henske EP. Mutations in the tuberous sclerosis complex gene TSC2 are a cause of sporadic pulmonary lymphangioliomyomatosis. *Proceedings of the National Academy of Sciences* 2000;97(11):6085-90.
- Cheng YL, Lin YY, Chu SJ, Tsai SH. Bilateral spontaneous tension pneumothorax secondary to lymphangioliomyomatosis. *Journal of Trauma and Acute Care Surgery* 2011;70(5):E99.
- Restrepo-Gualteros SM, Rodriguez-Martinez CE, Jaramillo-Barberi LE, Lopez-Cadena AF, Nino G. Adolescent form of sporadic lymphangioliomyomatosis (S-LAM). *Allergologia et immunopathologia* 2015;43(1):111.
- Rhee JA, Adial A, Gumpeni R, Iftikhar A. Lymphangioliomyomatosis: a case report and review of literature. *Cureus* 2019; 11(1).
- Kania BE, Jain S, West B, Courtney SW. Lymphangioliomyomatosis: A case report and review of clinical features and management. *Cureus* 2020;12(6).

Sporadic pulmonary lymphangioliomyomatosis (LAM) in a 24-year-old female: a case report

Shahram Seyfi M.D.¹
 Nazli Farnoosh M.D.²
 Kayvan Latifi M.D.³
 Parviz Amri Male M.D.¹
 Hamed Mehdihezad Gorji M.D.⁴
 Asadollah Shakeri M.D.²
 Khadijeh Ezoji M.D.^{5*}

1- Department of Anesthesiology, School of Medicine, Babol University of Medical Sciences, Babol, Iran.

2- Department of Anesthesiology, School of Medicine, Zahedan University of Medical Sciences, Zahedan, Iran.

3- Department of Anesthesiology, School of Medicine, Mazandaran University of Medical Sciences, Sari, Iran.

4- Department of Internal Medicine, School of Medicine Rouhani Hospital, Babol University of Medical Sciences Babol, Iran.

5- Department of community Medicine, School of Medicine, Social Determinants of Health Research Center, Babol University of Medical Sciences, Babol, Iran.

* Corresponding author: Social Determinants of Health Research Center, Babol University of Medical Sciences, Babol, Iran.
 Tel: +98-11-32190560
 E-mail: dr.kh.ezoji@gmail.com

Abstract

Received: 08 Oct. 2022 Revised: 15 Oct. 2022 Accepted: 14 Jun. 2023 Available online: 21 Jun. 2023

Background: Sporadic lymphangioliomyomatosis (S-LAM) is a rare disease that generally affects young women and involves the abnormal proliferation of smooth muscle cells (LAM cells) in the lungs (pulmonary LAM). There are two types of LAM, sporadic and LAM with tuberous sclerosis, which is an autosomal dominant genetic disease caused by mutations in the Tsc1 and Tsc2 genes. The most common manifestation of this disease is pneumothorax due to cyst rupture. Median transplant-free survival for pulmonary LAM is 23 years from diagnosis. Factors associated with a poor prognosis are often those associated with a more rapid decline in lung function.

Case Presentation: The patient was a 24-year-old woman who presented with pneumothorax and multiple bullae in both lungs. The patient had no family history of respiratory disease, and the patient herself had no symptoms other than mild shortness of breath following activity from a year ago. A lung CT scan was performed for the patient and multiple bullae were evident in both lungs, which confirmed the diagnosis. There was no evidence of involvement of other organs but the lung. For the patient in the ICU with the diagnosis of left pneumothorax, a chest tube was inserted and she underwent mechanical ventilation. Finally, after 24 days of hospitalization, oxygen therapy of the patient was performed with a normal mask, and she underwent left lung pleurodesis with talcum powder, and a few days later, right lung pleurodesis was performed on the patient. On the 36th day of hospitalization, her general condition improved and she was discharged from the ICU. The patient was discharged in good general condition and had no problem on her four months follow-up.

Conclusion: Fortunately, with the diagnosis of LAM for the patient according to the CT scan of the patient's lung, she was treated with insertion of a chest tube and by performing pleurodesis, the recurrence of pneumothorax was prevented. In a young woman with spontaneous pneumothorax, sporadic LAM is one of the differential diagnoses.

Keywords: lymphangioliomyomatosis, spontaneous pneumothorax, X-Ray CT Scan.