

پاسخ به درمان استئومای استئویدی پس از ریشه‌کنی رادیوفرکانسی و مقایسه تکنیک‌های حفاری و کورتاژ پیش از درمان توسط امواج رادیویی

چکیده

دریافت: ۱۴۰۲/۰۳/۱۰ ویرایش: ۱۴۰۲/۰۳/۱۷ پذیرش: ۱۴۰۲/۰۵/۲۵ آنلاین: ۱۴۰۲/۰۵/۰۱

زمینه و هدف: استئومای استئویدی یک ضایعه خوش‌خیم استئوبلاستیک دردناک است که عمدتاً در استخوان‌های بلند ایجاد می‌شود. هدف مطالعه حاضر ارزیابی ویژگی‌های تصاویر استئومای استئویدی پیش/پس از ریشه‌کنی توسط امواج رادیویی با/بدون کورتاژ در طول دوره پیگیری است.

روش بررسی: در این مطالعه گذشته‌نگر ۲۷ بیمار مبتلا به استئومای استئویدی که از طریق ریشه‌کنی توسط امواج رادیویی با/بدون دریل و کورتاژ درمان شدند و از اسفند ۱۳۹۳ تا آذر ۱۳۹۸ به بیمارستان نمازی دانشگاه علوم پزشکی شیراز مراجعه کرده بودند، بررسی شدند.

یافته‌ها: در ۲۲٪ (۸۱/۵) بیمار از امواج رادیویی با دریل استفاده شد و برای بقیه (۵٪/۱۸/۵) نفر امواج رادیویی با کورتاژ و دریل به‌عنوان روش درمانی استفاده شد. میزان کلی موفقیت بالینی ۹۲/۶٪ و میزان عوارض کم ۷/۴٪ بود. میانگین قطر نیدوس در پیش و پس از درمان به ترتیب $2/46 \pm 1/75$ و $2/22 \pm 1/75$ میلی‌متر بود. استخوان ران شایع‌ترین استخوان در بیماران بود (۱۲٪/۴۴/۴ مورد). تفاوت معناداری بین معاینات پیگیری پیش و پس از درمان در اندازه نیدوس ($P=0/03$)، قطر ندول ($P=0/02$) و استخوان و اندازه کلسیفیکاسیون ($P=0/05$) مشاهده شد. علاوه بر این، مطالعه نشان می‌دهد که مقادیر متوسط اندازه تومور و ضخیم شدن کورتیکال پس از درمان کاهش یافته است.

نتیجه‌گیری: اگرچه در تصویربرداری پیش و پس از درمان تفاوت معناداری وجود داشت، اما نیازی به پیگیری مداوم تصویربرداری در بیماران تحت درمان بدون عوارض بالینی مانند درد وجود ندارد. این موضوع می‌تواند در کاهش خطرات دوز پرتو و هزینه‌های مراقبت‌های بهداشتی موثر باشد.

کلمات کلیدی: کورتاژ، استئوبلاستیک، استئومای استئویدی، ریشه‌کنی امواج رادیویی.

علیرضا راسخی^{۱،۲}، علی وطن‌خواه^۱، سعید سلوکی موتاب^{۳،۴}، بنفشه زینلی‌رفسنجانی^{۱*}

- ۱- مرکز تحقیقات تصویربرداری پزشکی، دانشگاه علوم پزشکی شیراز، شیراز، ایران.
- ۲- گروه رادیولوژی، دانشکده پزشکی، دانشگاه علوم پزشکی شیراز، شیراز، ایران.
- ۳- مرکز تحقیقات بیماری‌های استخوان و مفاصل، دانشگاه علوم پزشکی شیراز، شیراز، ایران.
- ۴- گروه ارتوپدی، دانشکده پزشکی، دانشگاه علوم پزشکی شیراز، شیراز، ایران.

* نویسنده مسئول: مرکز تحقیقات تصویربرداری پزشکی، دانشگاه علوم پزشکی شیراز، شیراز، ایران.
تلفن: ۰۷۱-۳۶۲۸۱۶۵۵
E-mail: b.zeinali.r@gmail.com

مقدمه

پاتوژنز استئومای استئویدی نامشخص است. اگرچه برخی مطالعات آن را به‌عنوان یک فرآیند التهابی دژنراتیو نشان می‌دهند، برخی دیگر آن را به‌عنوان یک نئوپلاسم استئوبلاستیک خوش‌خیم واقعی استخوان فرض می‌کنند.^{۱،۲}

شایع‌ترین علامت درد می‌باشد، شدت آن با اندازه ضایعه ارتباطی ندارد و شب‌هنگام این درد تشدید می‌گردد که با مصرف داروهای ضدالتهاب غیراستروئیدی خوراکی یا سالیسیلات‌ها به‌سرعت و به‌طور

استئومای استئویدی یک ضایعه خوش‌خیم استئوبلاستیک دردناک است که عمدتاً در استخوان‌های بلند اسکلت آپاندیکولر رخ می‌دهد.^۱ این تومور استخوان‌ساز شامل یک نیدوس با قطر کمتر از ۱۰ mm (به‌ندرت بیش از ۱۵ mm) است که توسط یک ناحیه اسکروتیک و ضخیم شدن قشر مجاور احاطه شده است.^{۳،۴}

روش بررسی

در این مطالعه کوهورت گذشته نگر، پاسخ به درمان بیماران مبتلا به استئومای استوئیدی به مداخله ریشه‌کنی رادیوفرکانسی از طریق دریل با/بدون کورتاژ از اسفند ۱۳۹۳ تا آذر ۱۳۹۸ ارزیابی شد. براساس معیارهای ورود، همه بیماران مبتلا به استئومای استوئیدی که تحت مداخله ریشه‌کنی رادیوفرکانسی قرار گرفتند، در مداخله ریشه‌کنی رادیوفرکانسی قرار گرفتند. در این میان، بیماران بدون سی‌تی‌اسکن پیگیری حذف شدند.

سپس ضایعات با استفاده از یک سی‌تی‌اسکن ردیفی ۱۶ برشی زیرمنس آلمان محلی‌سازی شدند. پس از آماده‌سازی پوست و استریلیزاسیون مناسب، ۵ cc مارکاین برای بی‌حسی موضعی تجویز شد. یک سوزن بیوپسی استخوان شماره ۹ تحت هدایت سی‌تی‌تی به داخل ضایعه وارد شد و نمونه‌ای از نیدوس گرفته شد.

پس از نمونه‌برداری، مته‌ای به قطر ۴ cc در ناحیه بیوپسی قرار داده شد و سوراخ بزرگ‌تری برای برداشتن نیدوس ایجاد شد. بنابراین، دسترسی برای سوزن فرکانس رادیویی ۷-۱۵ mm در موارد مختلف، که تحت هدایت سی‌تی‌اسکن پس از دریل وارد می‌شود، فراهم شد. در این شکل، یک سوزن دقیقاً با طول واقعی آن در مجاورت محل نیدوس قرار داده شد. پس از آن، الکتروود به ژنراتور رادیوفرکانسی متصل شد و دمای نوک آن افزایش یافت.

فقط گرما رادیوفرکانسی معرفی شد و کنترل دما دستی بود (دمای ۹۰ درجه سانتیگراد برای حدود هفت دقیقه). محل پس از عمل شسته شد و یک پانسمان فشار کوچک در محل سوراخ از راه پوست اعمال شد. کورتاژ مکانیکی تحت بی‌حسی موضعی در ضایعات استئومای استوئیدی با نیدوس بزرگ بیش از ۷ mm اجرا شد. در این روش، کورت پس از بیرون کشیدن مته وارد شد و محل نیدوس تخلیه شد تا تمام نیدوس بیرون بیاید.

پس از انجام این روش، ۳ cc مارکاین به محل نیدوس تزریق شد تا درد به حداقل برسد و پس از ضدعفونی و پانسمان، بیمار به اتاق ریکاوری منتقل شد. علاوه‌براین، آنتی‌بیوتیک‌هایی مانند سفالکسین (۵۰۰ mg هر شش ساعت) و ضدالتهاب غیراستروئیدی خوراکی‌ها به مدت یک هفته تجویز شد. محل عمل در نهایت با تصویربرداری اولتراسوند در پایان عمل ارزیابی شد و سپس دمای

موقت کاهش می‌یابد. علایم دیگر شامل تورم موضعی، اختلالات رشد و بدشکلی استخوان است.^{۳-۵}

یکی از روش‌های تشخیصی برای بیماری‌های تصویربرداری سی‌تی‌تی است.^۶ تشخیص استئومای استوئیدی به شدت به تظاهرات بالینی، تصویربرداری رادیولوژیک و معاینات هیستوپاتولوژیک وابسته است.^۷

برداشتن جراحی یا کورتاژ به‌عنوان رویکرد کلاسیک برای درمان استئومای استوئیدی در نظر گرفته شده است، اگرچه عوارض متعددی از جمله برداشتن ناقص، هماتوم پس از عمل، آسیب‌های عصبی و توانبخشی طولانی‌مدت وجود دارد.^{۹،۸}

روش‌های جراحی کلاسیک مانند کورتاژ، برداشتن بلوک و برداشت گسترده برای چندین سال به‌عنوان درمان با نرخ ضربه ۱۰۰٪-۸۸٪ استفاده می‌شوند. اما میزان بالای عوارض (۴۵٪-۲۰) به‌ویژه عوارض بیش‌ازحد مانند نکروز آواسکولار سر استخوان ران و شکستگی، مشکلات مکرر مانند آسیب بافتی، اسکار، عوارض جراحی کلاسیک و همچنین طولانی‌شدن مدت جراحی منجر به استفاده از روش‌های درمانی کم‌تهاجمی جدید می‌شود.^{۱۱}

از امواج رادیویی در درمان ناحیه‌های مختلف بدن می‌توان کمک گرفت.^{۱۱} با توجه به پیشرفت‌های تکنولوژیکی اخیر، رویکردهای کمتر تهاجمی برای درمان استئومای استوئیدی، مانند ریشه‌کنی رادیوفرکانسی هدایت شده با تصویر به‌عنوان یک درمان ایمن و موثر با میزان موفقیت نسبتاً بالا ایجاد شده است.^{۱۰،۳}

علیرغم ویژگی‌های شناخته‌شده تصویربرداری پیش از درمان استئومای استوئیدی، مطالعات کمی در مورد تغییرات تصویربرداری پس از درمان این بیماری پس از روش ریشه‌کنی رادیوفرکانسی منعکس می‌شود.^{۱۲،۱۳}

از یک طرف، برخی مطالعات اعلام کرده‌اند که سی‌تی‌تی پس از درمان نمی‌تواند موفقیت یا شکست ریشه‌کنی رادیوفرکانسی را تعیین کند.^{۱۴} از سوی دیگر، برخی از مطالعات بیان کرده‌اند که پیگیری تصویربرداری می‌تواند در برخی موارد مفید یا حتی اجباری باشد.^{۱۵} مطالعه حاضر با هدف ارزیابی پاسخ به درمان استئومای استوئیدی پس از مداخله ریشه‌کنی رادیوفرکانسی از طریق دریل با/بدون کورتاژ و تغییرات رادیولوژیک پیش/پس از دوره پیگیری و البته بررسی محدود علل شکست درمان می‌باشد.

توصیفی، از آزمون Kolmogorov Smirnov برای ارزیابی نرمال بودن داده‌ها استفاده شد. T test نیز برای تعیین ارتباط بین اندازه تومور پیش و پس از درمان، اندازه نیدوس، قطر نیدوس، ادم مغز استخوان، اندازه کلسیفیکاسیون و ضخیم شدن قشر مغز مورد استفاده قرار گرفت. مقادیر P کمتر از ۰/۰۵ نیز از نظر آماری معنادار در نظر گرفته شد.

یافته‌ها

چهل بیمار که در ابتدا با استفاده از سی‌تی‌اسکن، اسکن استخوان، یا ام‌آرآی در آنها استئومای استوئیدی تشخیص داده شده و برای ریشه‌کشی رادیوفرکانسی ارجاع شده بودند، در این مطالعه شرکت کردند. با این حال، ۱۳ بیمار به دلیل عدم ارجاع برای سی‌تی‌اسکن پیگیری حذف شدند و ۲۷ بیمار در مطالعه باقی ماندند.

اکثر ۲۷ شرکت‌کننده مرد بودند (۲/۸۶=مرد/زن). میانگین سنی شرکت‌کنندگان ۱۹/۹±۱۴/۰۴ سال بود (محدوده سنی ۳-۵۲ سال، محدوده بین چارکی (IRQ) ۱۰-۳۱ سال). ۳/۵۹٪ تومورها در قسمت بین قشری استخوان بودند. میانگین قطر نیدوس ۳/۴۶±۲/۰۲ میلی‌متر بود و استخوان ران (۴۴/۴٪) شایعترین استخوان درگیر با تومورها بود. سی‌تی‌اسکن روش تشخیصی استاندارد (۱۴ مورد از ۲۷، ۵۱/۹٪) در مقایسه با اسکن استخوان یا ام‌آرآی بود.

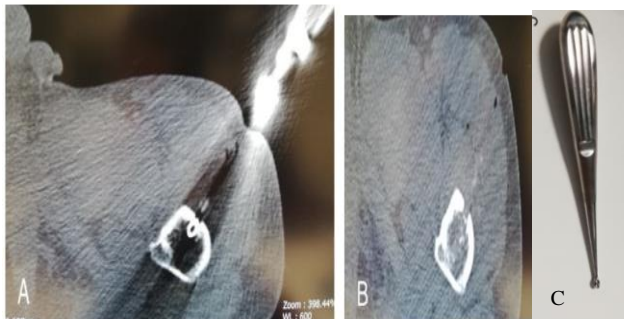
ریشه‌کشی رادیوفرکانسی با دریل در ۲۲ بیمار (۸۱/۵٪) استفاده شد و برای پنج نفر دیگر (۱۸/۵٪) ریشه‌کشی رادیوفرکانسی با دریل و کورتاژ به‌عنوان یک روش درمانی انجام شد (شکل ۱ و ۲).

بدن، سرعت رسوب گلبول‌های قرمز و تعداد گلبول‌های سفید در همان روز بررسی شد. عوارض پس از عمل، از جمله سوختگی پوست، هماتوم عضلانی، عفونت، آسیب عصبی و تشکیل مجرای فیستول، نادر بود. ارزیابی پیگیری شامل ۴۸ ساعت پیگیری نزدیک، شامل پیگیری بالینی برای ارزیابی هرگونه درد و فعالیت بیمار و علائم تب یا سایر عوارض محل جراحی مانند هماتوم و ارزیابی رادیولوژیک برای پسرقت ضایعه در طول زمان بود.

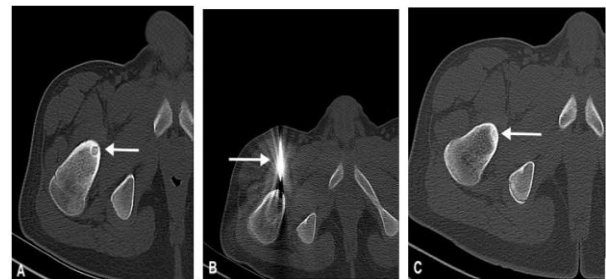
انتظار می‌رفت که بیماران پس از شش ماه برای پیگیری طولانی مدت با سی‌تی‌اسکن محوری با دز پایین بازگردند. برخی از بیماران برای پیگیری در زمان مقرر مراجعه نکردند. بنابراین، پیگیری بین ۶-۲۶ ماه با میانگین ±انحراف معیار ۱۳/۹±۵/۸ ماه انجام شد.

پیگیری سی‌تی‌اسکن با یک پروتکل با دز پایین و یک سی‌تی‌اسکن ردیفی ۱۶ برشی زیمنس آلمان انجام شد. نمای محوری با بازسازی کروئال فقط در محل ضایعه انجام شد. اندازه نیدوس، ضخامت قشر و ادم مغز استخوان در مهم‌ترین قسمت تومور و نیدوس در صفحه محوری سی‌تی‌اسکن پیش و پس از ریشه‌کشی اندازه‌گیری شد. هر دو اندازه‌گیری در یک سطح و با یک روش انجام شد. همه رویه‌های انجام‌شده در این مطالعه شامل شرکت‌کنندگان انسانی، تحت استانداردهای اخلاقی کمیته تحقیقاتی نهادی و/یا ملی، اعلامیه هلسینکی ۱۹۶۴، و اصلاحات بعدی آن بود و سپس توسط هیئت بازنگری سازمانی تایید شد. رضایت آگاهانه از تمام شرکت‌کنندگان فردی که در مطالعه شرکت کردند، گرفته شد.

تجزیه و تحلیل آماری با استفاده از SPSS software, IBM, Chigago, Illinois, USA انجام شد. علاوه بر تجزیه و تحلیل آماری



شکل ۲. سی‌تی‌اسکن مرد ۲۲ ساله (A) سی‌تی‌اسکن، دریل و کورتاژ، (B) دستگاه کورتاژ، (C) با استئومای استوئیدی از ناحیه پروگزیمال هیومروس چپ تشخیص داده شد.



شکل ۱. سی‌تی‌اسکن مرد ۲۸ ساله (A) تشخیص استئومای استوئیدی با ریشه‌کشی رادیوفرکانسی مناسب، (B) پس از ریشه‌کشی رادیوفرکانسی، (C) هیچ ضایعه به‌جز اسکروز در پیگیری شش ماه بعد مشاهده نشد.

شاید لازم باشد بدانید که ۰/۴۰/۷، ۰/۳۷/۰ و ۰/۲۲/۲ از تومورها به ترتیب دارای اشکال گرد/بیضی، نامنظم یا مخلوط بودند که در عمق ۴۳/۲۷±۱۹/۲۰ میلی متر قرار داشتند. آمار توصیفی بیماران و تومورها در جدول ۱ نشان داده شده است.

میزان کلی موفقیت بالینی ۹۲/۶ بود. تفاوت معناداری بین معاینات پیش و پس از درمان در اندازه نیدوس و قطر، اندازه کلسیفیکاسیون، ضخیم شدن قشر مغز و اندازه تومور وجود داشت (جدول ۲).

علاوه بر این، تفاوت معناداری بین ریشه‌کنی رادیوفرکانسی و دریل و کورتاژ پیش از ریشه‌کنی رادیوفرکانسی در پاسخ به درمان در این دو گروه وجود نداشت (P=۰/۰۷). همچنین اکثر بیماران (۲۴/۸۸/۸) نفر هیچ شکایت یا عارضه‌ای پس از مداخله نداشتند. فقط درد خفیف یا قرمزی پوست در محل عمل مشاهده شد که می‌تواند به دلیل سوختگی پوست در ناحیه کوچکی از پوست باشد. بیماران مبتلا به تومورهای سطحی بلافاصله پس از مطالعه درد و قرمزی پوست بیشتری داشتند.

مدت کوتاهی پس از عمل، تسکین درد و بهبود سایر علائم بالینی بدون توجه به اندازه تومور و نیدوس در بیماران مشاهده شد. در تصویربرداری پیگیری، ضایعه عودکننده قطعی یا افزایش اندازه در بیمارانی که در ارزیابی بالینی تسکین درد داشتند، مشاهده نشد.

برای دقیق‌تر بودن در مورد بیمارانی که عوارض داشتند، یک مورد شکایت درد خفیفی پس از یک هفته از یک روش با ضایعات برطرف شده در پیگیری سی‌تی‌اسکن که با ضدالتهاب غیراستروئیدی خوراکی‌ها در چند روز برطرف شد، داشت. تنها دو بیمار تحت درمان با ریشه‌کنی رادیوفرکانسی بدون کورتاژ هیچ تغییری در میزان درد نداشتند (شکل ۳ و ۴). هیچ‌یک از بیماران کورتاژ عودکننده نبودند.

پس از ارزیابی تمامی گزارش‌های تصویربرداری از این بیماران، متوجه شدیم که علت اصلی، محل اشتباه سوزن‌های دریل در گوشه نیدوس (به جای قرار گرفتن در مرکز نیدوس) درمقایسه با سایر بیماران بدون شکایت بوده است.

به این ترتیب، آنها در جلسه دوم ریشه‌کنی رادیوفرکانسی برای سوراخ کردن نیدوس مرکزی تحت درمان قرار گرفتند و در نتیجه عوارض ناپدید شدند.

جدول ۱: آمار توصیفی بیماران و تومورها.

متغیرها
سن	میانگین±انحراف معیار ۱۹/۹±۱۴/۰۴
جنس	مرد ۲۰(۷۴/۱)
علائم بالینی	زن ۷(۲۵/۹)
	بدون درد ۱(۳/۷)
روش تشخیص	با درد ۲۶(۹۶/۳)
	تصویربرداری سی تی ۱۴(۵۱/۹)
عوارض بعد از درمان	تصویربرداری ام‌آر‌آی ۵(۱۸/۸)
	اسکن استخوان ۸(۲۹/۶)
روش درمان	ندارد ۲۵(۹۲/۶)
	دارد ۲(۷/۴)
محل استئومای استوئیدی	امواج رادیویی و دریل ۲۲(۸۱/۵)
	امواج رادیویی و کورتاژ و دریل ۵(۱۸/۵)
	استخوان درشت نی ۸(۲۹/۶)
محل تومور در استخوان	استخوان ران ۱۲(۴۴/۴)
	استخوان لگن ۳(۱۱/۱)
	استخوان ستون فقرات ۲(۷/۴)
محل استئومای استوئیدی	استخوان گلنوئید/شانه ۱(۳/۷)
	استخوان ۱(۳/۷)
	داخل مدولاری ۱۰(۳۷)
محل استئومای استوئیدی	بین مفصلی ۰
	پریوستال ۱(۳/۷)
	بین قشری ۱۶(۵۹/۳)
محل استئومای استوئیدی	چپ ۱۳(۴۸/۱)
	راست ۱۴(۵۹/۱)

جدول ۲: اندازه‌گیری پیش و پس از درمان بیماران با روش رادیوفرکانسی (تعداد ۲۷ نفر)

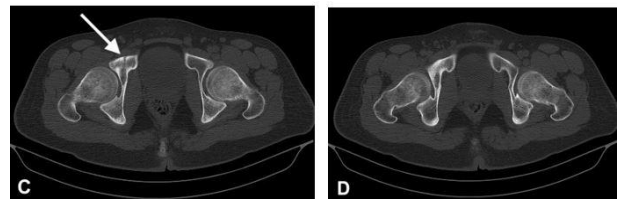
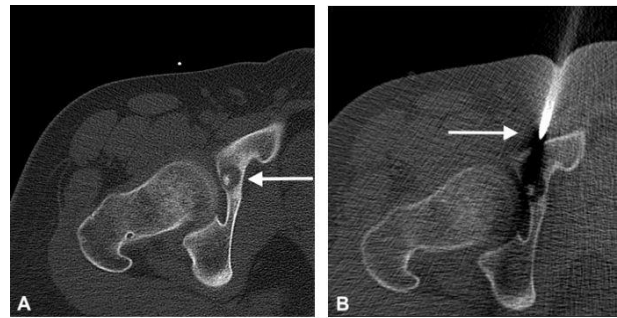
متغیر برحسب میلی‌متر	پیش از درمان	پس از درمان	P
قطر نیدوس	۳/۴۶±۲/۰۲	۲/۲۲±۱/۷۵	۰/۰۲
ادم مغز استخوان	۵/۰۹±۳/۴۸	۳/۵۸±۳/۰۴	۰/۱۰
ضخیم شدن قشر مغز	۱۳/۰۴±۵/۶۷	۸/۱۵±۵/۶۹	۰/۰۰۲
اندازه کلسیفیکاسیون	۰/۸۵±۰/۵۳	۰/۴۴±۰/۴۹	۰/۰۰۵
اندازه نیدوس	۱۲/۲۸±۱۳/۳۳	۵/۵۴±۶/۳۴	۰/۰۳
اندازه تومور	۷۳/۶۵±۶۵/۱۳	۳۰/۶۴±۳۸/۶۸	۰/۰۰۶

استوئیدی عروقی را با مقدار متغیر کلسیفیکاسیون، ضخیم شدن قشر مغز، اسکروز و ادم مغز استخوان نشان می‌دهند.^{۱۷} اصل درمان استئومای استوئیدی حذف کامل تومور با حداقل آسیب به استخوان اطراف است.^{۱۸}

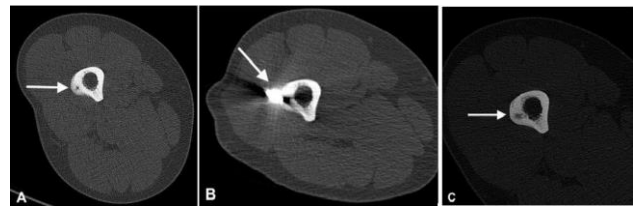
امروزه ریشه‌کنی فرکانس رادیویی با هدایت سی‌تی‌اسکن یک درمان کم‌تهاجمی پذیرفته شده برای استئومای استوئیدی است. رادیوفرکانسی میزان موفقیت بالایی را نشان داد.^{۱۹-۲۲} این مطالعه با هدف ارزیابی اندازه تومور و نیدوس، ضخیم شدن قشر مغز، کلسیفیکاسیون و ادم مغز استخوان پیش و پس از درمان و ارزیابی علت احتمالی شکست ریشه‌کنی رادیوفرکانسی انجام شد.

براساس جدول ۱، بیشترین بیماران درگیر، مردانی بودند که بیشتر با تصویربرداری سی‌تی‌اسکن تشخیص داده شدند. قشر فمورال بیشترین و ضایعات بین مفصلی شانه/هومروس کمترین شیوع را داشتند. شیوع ضایعات در سمت راست و چپ تقریباً یکسان بود. ۹۶/۳٪ از بیماران مراجعه‌کننده برای ریشه‌کنی رادیوفرکانسی درد شدید داشتند. ۸۱/۵٪ بیماران با استفاده از رادیو فرکانسی و دریلینگ و بقیه با رادیوفرکانسی و دریل و کورتاژ درمان شدند.

دو مورد مکرر (تقریباً ۷/۴٪) وجود داشت که می‌توان آن را به ریشه‌کنی رادیوفرکانسی ناکافی به دلیل محل دریل اشتباه نیدوس نسبت داد که می‌تواند به دلیل خطای فنی باشد. آنها در جلسه دوم ریشه‌کنی رادیوفرکانسی تحت درمان قرار گرفتند. یکی از بیماران مبتلا به درد پس از درمان، دارای استئومای استوئیدی نامنظم پریوستال هیپ در عمق ۳۰/۵ mm بود و دیگری دارای یک ستون فقرات داخل مدولاری مخلوط شکل در عمق ۶۳/۷ mm بود. شواهدی از مشکلات ریشه‌کنی رادیوفرکانسی در ضایعات ستون فقرات و لگن در مطالعات قبلی وجود دارد.^{۲۳،۲۴} Jankharia و همکاران، در مطالعات خود اعلام کردند که ریشه‌کنی رادیوفرکانسی ممکن است منجر به شکست در ضایعات ستون فقرات و لگن شود. آنها پیشنهاد کردند که برداشتن جراحی با حداقل تهاجم می‌تواند انتخاب بهتری برای درمان در این موارد باشد.^{۲۳،۲۴} بنابراین، ممکن است به این معنی باشد که تومورهایی با قابلیت دسترسی چالش برانگیز می‌توانند منجر به شکست ریشه‌کنی رادیوفرکانسی شوند. در این مطالعه، این شکست به دلیل قرار گرفتن سوزن‌های دریل در مکان نامناسب (یعنی ناحیه محیطی نیدوس به جای قسمت مرکزی)



شکل ۳: مرد ۳۴ ساله با اسکن استخوان به استئومای استوئیدی از استابولوم سمت راست مبتلا شد که در آن مشاهده شد که نیدوس پس از چهار ماه برطرف شد و اسکروز در اطراف ضایعه مشاهده شد. علاوه بر این، بیمار در پیگیری بالینی هیچ علامتی نداشت.



شکل ۴: مرد ۲۹ ساله ای مبتلا به استئومای استوئیدی که با سی‌تی‌اسکن تشخیص داده شد. اپیدمی استخوان فمور چپ دارد که به نظر می‌رسد پس از هشت ماه نیدوس برطرف می‌شود، اما اندازه کلی بدون هیچ کاهش نشان داده شد.

ضایعات ذکر شده در لگن و ستون فقرات با دسترسی دشوار نسبت به ضایعات استخوان بلند قرار داشتند. عمق ضایعات ذکر شده حدود ۳۵-۳۸ mm بوده و خطای فنی می‌تواند به دلیل دسترسی سخت و فاصله زیاد تومور از پوست باشد.

بحث

استئومای استوئیدی یک تومور خوش‌خیم استخوانی است که براساس تظاهرات بالینی و یافته‌های رادیولوژیکی تشخیص داده می‌شود.^{۱۶} رادیوگرافی‌ها مشخصاً یک نیدوس رادیولوسنت بافت

می‌کنند که ممکن است این فرضیه وجود داشته باشد که باقیمانده ضایعه اولیه در میدان عمل افتاده و ممکن است در داخل کانون استخوان‌سازی هتروتوپیک پیشرفت کرده باشد.^{۲۸} در این مطالعه دو مورد درد عودکننده استئومای استوئیدی وجود داشت. پس از ارزیابی یافته‌های تصویربرداری اولیه از این موارد، مشخص شد که محل سوزن‌های دریل در محل مرکزی نیدوس نبوده است، بنابراین فرض‌براین شد که این علت اصلی شکست درمان است. بنابراین آنها نتیجه خطای فنی در نظر گرفته شدند. علاوه‌براین، نتایج مطالعه ما نشان داد که هر دو روش مداخله به‌طور قابل‌توجهی اندازه، قطر، ادم مغز استخوان و کلسیفیکاسیون را کاهش می‌دهند.

طبق اطلاعات نویسندگان، هیچ برنامه پیگیری تایید شده پس از ریشه‌کشی رادیوفرکانسی اجرا نشده است و بسیاری از موسسات به سادگی از برنامه پیگیری خود شامل چندین معاینه برای بیماران استفاده می‌کنند. با توجه به مشاهدات بالینی در این مطالعه، تغییرات قابل‌توجهی در یافته‌های تصویربرداری پیش و پس از درمان مشاهده شد. با این وجود، پاسخ بالینی به درمان نیز ارزشمند و کارآمد است. ممکن است به‌این‌معنی باشد که در بیماران تحت درمان بدون عوارض بالینی مانند درد، نیازی به پیگیری تصویربرداری مداوم نیست. براین‌اساس، خطرات بالقوه دوز تشعشع حذف خواهد شد و هزینه‌های مراقبت‌های بهداشتی کاهش می‌یابد.

قابل‌ذکر است که پژوهش حاضر دارای محدودیت‌هایی ازجمله حجم نمونه کوچک و دوره پیگیری نسبتاً کوتاه بود. تفاوت معناداری بین ریشه‌کشی رادیوفرکانسی پس از دریل و کورتاژ در درمان استئومای استوئیدی وجود ندارد. نتیجه‌گیری می‌شود که اگرچه تفاوت معناداری در تصویربرداری پیش و پس از درمان وجود دارد، اما نیازی به پیگیری مداوم تصویربرداری در بیماران تحت درمان بدون عوارض بالینی مانند درد برای کاهش خطرات دز پرتو و هزینه‌های مراقبت‌های بهداشتی وجود ندارد.

سپاسگزاری: مقاله حاضر برگرفته از پایان‌نامه تحت عنوان "پاسخ به درمان بیماری استیوید استیوما پس از تخلیه از طریق امواج رادیویی و مقایسه بین دو روش سوراخ کردن با مته و برش دادن پیش از تخلیه" در مقطع دستیاری رادیولوژی در سال ۱۳۹۸ و با کد طرح ۱۸۸۰۳ می‌باشد که با حمایت مالی دانشگاه علوم پزشکی شیراز اجرا شده است.

نسبت داده شد. علاوه‌براین، مشاهده شد که درمان‌ها به‌طور قابل‌توجهی بر اندازه تومور و نیدوس، ضخیم شدن قشر و اندازه کلسیفیکاسیون تاثیر می‌گذارند (جدول ۲).

در دو بیمار که نیاز به درمان مجدد داشتند، هیچ تغییری در قطر و اندازه نیدوس بین تصویربرداری پیش و پس از درمان در یک بیمار وجود نداشت. با این‌حال، ۳۶/۹٪ و ۱۱/۱۱٪ کاهش در قطر و اندازه نیدوس در بیمار دیگر مشاهده شد. ضخیم شدن قشر پس از درمان کاهش ۳۱/۶۲٪ و ۳۷/۰۴٪ را نسبت به تصویربرداری پیش از درمان در این بیماران نشان داد. این نشان می‌دهد که تصویربرداری پس از درمان در یک بیمار نسبت به تصویربرداری پیش از درمان تغییری نشان نداد، به‌این‌معنی که درمان کامل نبود. با این‌حال، در سایر بیماران، نتایج فریبنده بود. با این‌حال، هر دو بیمار در پیگیری بالینی درد داشتند. بنابراین، ممکن است به‌این‌معنی باشد که پیگیری بالینی برای برخی از بیماران همراه با پیگیری تصویربرداری ضروری است، اگرچه پیگیری تصویربرداری می‌تواند تفاوت‌های قابل‌توجهی را بین پیش و پس از درمان نشان دهد.

در مطالعه‌ای به اهمیت تصویربرداری و پیگیری‌های بالینی را پس از درمان با ریشه‌کشی رادیوفرکانسی اشاره کرده است.^{۲۵} در گذشته، مطالعات متعدد اعلام کرده بودند که معاینات بالینی بهتر از تجزیه و تحلیل تصویربرداری برای تعیین نتایج پس از ریشه‌کشی رادیوفرکانسی هستند.^{۱۳، ۱۴، ۲۶، ۲۷}

Kaptan و همکاران یافته‌های ام‌آرآی و سی‌تی پیش و پس از درمان در بیماران مبتلا به استئومای استوئیدی تحت درمان با ریشه‌کشی حرارتی رادیوفرکانسی ارزیابی شد. آنها کاهش تغییرات ضخیم شدن قشر مغز را یافتند و گزارش کردند که ارزش تغییرات سی‌تی‌اسکن و ام‌آرآی معمولی محدود است و یافته‌های تصویربرداری نمی‌تواند دانش قطعی و دقیقی در پیش‌بینی پاسخ پس از درمان ارائه دهد.^{۱۳} Heredia و همکاران گزارش داد که تسکین درد برای ارزیابی اثربخشی درمان به‌جای پیگیری‌های تصویربرداری سی‌تی‌اسکن یا ام‌آرآی کافی است.^{۲۷}

مطالعات منتشر شده محدود موارد عود استئومای استوئیدی را پس از ریشه‌کشی گزارش کردند. Malghem و همکاران دو بیمار با عود استئومای استوئیدی در استخوان لگن دور از محل اولیه خود گزارش کردند. آنها نتوانستند دلیل دقیق این عود را بیابند، اما پیشنهاد

References

- Noordin S, Allana S, Hilal K, Nadeem N, Lakdawala R, Sadruddin A, Uddin N. Osteoid osteoma: contemporary management. *Orthopedic reviews* 2018;10(3).
- French J, Epelman M, Johnson CM, Stinson Z, Meyers AB. MR imaging of osteoid osteoma: pearls and pitfalls. *In Seminars in Ultrasound, CT and MRI* 2020 (Vol. 41, No. 5, pp. 488-497). WB Saunders.
- Neyisci C, Erdem Y. Safe and effective treatment choice for osteoid osteoma: computed tomography-guided percutaneous radiofrequency ablation. *Cureus* 2019;11(8).
- Lee EH, Shafi M, Hui JH. Osteoid osteoma: a current review. *Journal of Pediatric Orthopaedics* 2006;26(5):695-700.
- Payo-Ollero J, Moreno-Figaredo V, Llombart-Blanco R, Alfonso M, San Julián M, Villas C. Osteoid osteoma in the ankle and foot. An overview of 50 years of experience. *Foot and Ankle Surgery* 2021;27(2):143-9.
- Jafari SH, Haseli S, Kaffashan S, Saeedi-Moghadam M, Iranpour P, Zeinali-Rafsanjani B. Assessment of the hallmarks of Wilson disease in CT scan imaging. *Journal of Medical Imaging and Radiation Sciences* 2020;51(1):145-53.
- De Filippo M, Russo U, Papapietro VR, Ceccarelli F, Pogliacomì F, Vaianti E, Piccolo C, Capasso R, Sica A, Cioce F, Carbone M. Radiofrequency ablation of osteoid osteoma. *Acta Bio Medica: Atenei Parmensis* 2018;89(Suppl 1):175.
- Yu X, Wang B, Yang S, Han S, Jiang L, Liu X, Wei F, Wu F, Dang L, Liu Z. Percutaneous radiofrequency ablation versus open surgical resection for spinal osteoid osteoma. *The Spine Journal* 2019;19(3):509-15.
- Tepelelis K, Skandalakis GP, Papathanakos G, Kefala MA, Kitsouli A, Barbouti A, Tepelelis N, Varvarousis D, Vlachos K, Kanavaros P, Kitsoulis P. Osteoid osteoma: an updated review of epidemiology, pathogenesis, clinical presentation, radiological features, and treatment option. *in vivo* 2021;35(4):1929-38.
- Niazi GE, Basha MA, Elsharkawi WF, Zaitoun MM. Computed tomography-guided radiofrequency ablation of osteoid osteoma in atypical sites: efficacy and safety in a large case series. *Academic Radiology* 2021;28(1):68-76.
- Paknahad M, Shahidi S, Mortazavi SM, Mortazavi G, SAEEDI MM, DEGHANI NA. The effect of pulsed electromagnetic fields on microleakage of amalgam restorations: an in vitro study. 2016.
- Erbaş G, Şendur HN, Kiliç HK, Cindil E, Öner AY, Tokgöz N, Ilgıt ET. Treatment-related alterations of imaging findings in osteoid osteoma after percutaneous radiofrequency ablation. *Skeletal radiology* 2019;48:1697-703.
- Kaptan MA, Acu B, Öztunalı Ç, Çalıřır C, Inan U, Bilgin M. Correlation of 3-T MRI and CT findings with patient symptoms and treatment outcome in radiofrequency ablation of osteoid osteoma. *Acta Orthopaedica et Traumatologica Turcica* 2019;53(4):239-47.
- PAPATHAnASSiOu ZG, Petsas T, Papachristou D, Megas P. Radiofrequency ablation of osteoid osteomas: five years experience. *Acta Orthopaedica Belgica* 2011;77(6):827.
- Acanfora C, Grassi E, Giacobbe G, Ferrante M, Granata V, Barile A, Cappabianca S. Post-procedural follow-up of the interventional radiology's management of osteoid osteomas and osteoblastomas. *Journal of Clinical Medicine* 2022;11(7):1987.
- Ghanaati H, Firouznia K, Rezaei M, Shakiba M, Ghavami N. Management of Osteoid Osteoma Using Radiofrequency Ablation. *Iranian Journal of Radiology* 2020;17(1).
- Trueba R. Instrucción Ortopédica de Posgrado-Imágenes. Resolución del caso. *Revista de la Asociación Argentina de Ortopedia y Traumatología* 2020;85(1):91-4.
- Agashe M, Vaidya S, Dhamele J, Chauhan H, Naik P, Nagda T. CT-guided percutaneous drilling of osteoid osteoma: a safe, minimally invasive and cost-effective method. *Indian Journal of Orthopaedics* 2020;54:194-9.
- Parmeggiani A, Martella C, Ceccarelli L, Miceli M, Spinnato P, Facchini G. Osteoid osteoma: which is the best minimally invasive treatment option?. *European Journal of Orthopaedic Surgery & Traumatology* 2021;31(8):1611-24.
- Rehmitz C, Sprengel SD, Lehner B, Ludwig K, Omlor G, Merle C, Kauczor HU, Ewerbeck V, Weber MA. CT-guided radiofrequency ablation of osteoid osteoma: correlation of clinical outcome and imaging features. *Diagnostic and Interventional Radiology* 2013;19(4):330.
- Yilmaz TF. Effectiveness of Radiofrequency Ablation Therapy in Osteoid Osteoma: Our 5 Years Experience. *Bezmialem Science* 2021;9(2).
- Lindquister WS, Crowley J, Hawkins CM. Percutaneous thermal ablation for treatment of osteoid osteoma: a systematic review and analysis. *Skeletal Radiology* 2020;49:1403-11.
- Jankharia B, Burute N. Percutaneous radiofrequency ablation for osteoid osteoma: How we do it. *Indian Journal of Radiology and Imaging* 2009;19(01):36-42.
- Efstathopoulos N, Sapkas G, Xypnitos FN, Lazaretos I, Korres D, Nikolaou VS. Recurrent intra-articular osteoid osteoma of the hip after radiofrequency ablation: a case report and review of the literature. *Cases Journal* 2009;2:1-5.
- Oc Y, Kilinc BE, Cennet S, Boyacioglu MM, Ertugrul R, Varol A. Complications of computer tomography assisted radiofrequency ablation in the treatment of osteoid osteoma. *BioMed Research International* 2019;2019.
- Faddoul J, Faddoul Y, Kobaiter-Maarrawi S, Moussa R, Rizk T, Nohra G, Okais N, Samaha E, Maarrawi J. Radiofrequency ablation of spinal osteoid osteoma: a prospective study. *Journal of Neurosurgery: Spine* 2017;26(3):313-8.
- Montanez-Heredia E, Serrano-Montilla J, Merino-Ruiz ML, Amores-Ramirez F, Villalobos-Martin J. Osteoid osteoma: CT-guided radiofrequency ablation. *Acta Orthopaedica Belgica* 2009;75(1):75.
- Malgheem J, Lecouvet F, Kirchgessner T, Acid S, Vande Berg B. Osteoid osteoma of the hip: imaging features. *Skeletal radiology* 2020;49:1709-18.

Response to treatment of osteoid osteoma after radio frequency ablation and a comparison between drilling and curettage techniques before radio frequency ablation

Alireza Rasekhi M.D.^{1,2}
Ali Vatankhah M.D.¹
Saeed Solouki-Mootab M.D.^{3,4}
Banafsheh Zeinali-Rafsanjani
Ph.D., M.D.^{1*}

1- Medical Imaging Research Center, Shiraz University of Medical Sciences, Shiraz, Iran.
2- Department of Radiology, School of Medicine, Shiraz University of Medical Sciences, Shiraz, Iran.
3- Bone and Joint Disease Research Center, School of Medicine, Shiraz University of Medical Sciences, Shiraz, Iran.
4- Department of Orthopedics, School of Medicine, Shiraz University of Medical Sciences, Shiraz, Iran.

*Corresponding author: Medical Imaging Research Center, Shiraz University of Medical Sciences, Shiraz, Iran.
Tel: +98-71-36281655
E-mail: b.zeinali.r@gmail.com

Abstract

Received: 31 May 2023 Revised: 07 June 2023 Accepted: 16 July 2023 Available online: 23 July 2023

Background: Osteoid osteoma is a painful benign osteoblastic lesion occurring mainly in the long bones. On the one hand, some studies have declared that post-treatment CT cannot determine the success or failure of radiofrequency ablation, on the other hand, some studies have stated that imaging follow-up can be helpful or even mandatory in some cases. The present study aims to evaluate Osteoid Osteoma's imaging features before or after radiofrequency ablation with or without curettage and during the follow-up period.

Methods: In this retrospective and cross-sectional study, we reviewed twenty seven Osteoid Osteoma patients with radiofrequency ablation who were assessed via drilling with or without curettage from March 2015 to December 2019 at Nemazi Hospital, Shiraz University of Medical Sciences.

Results: Radiofrequency ablation with drilling was used in 22(81.5%) patients, and for the rest 5(18.5%), radiofrequency ablation with curettage and drilling was performed as a treatment procedure. The overall clinical success rate was 92.6% (25/27), with a low complication rate (7.4%). The mean diameter of nidus in pre/pos treatment was 3.46 ± 2.02 and 2.22 ± 1.75 mm, respectively. Femur 12(44.4%) was the most common bone in the patients. Significant differences between pre/post treatment follow up examinations in nidus size ($P=0.03$), nidus diameter ($P=0.02$), bone and calcification size ($P=0.005$) were detected. Additionally, it depicts that the mean values of tumor size and cortical thickening decreased after treatment.

Conclusion: It is noteworthy that the present study had some limitations, including the small sample size and the relatively short follow-up period. There is no significant difference between radiofrequency ablation after drilling and curettage in treating Osteoid Osteoma. It is concluded that although there was a significant difference in pre/post-treatment imaging, there is no need for continuous imaging follow-up in treated patients without clinical complications such as pain to mitigate radiation dose risks and healthcare expenses.

Keywords: curettage, osteoblast, osteoid osteoma, radiofrequency ablation.