

طراحی سیستم کمک تشخیص کامپیوتری نوین به منظور شناسایی ندول‌های ریوی در تصاویر سی تی اسکن

چکیده

تاریخ دریافت مقاله: ۱۳۹۰/۱۰/۲۸ تاریخ پذیرش: ۱۳۹۱/۰۲/۱۱

زمینه و هدف: بیماری‌های ریوی و در رأس آن سرطان ریه از شایع‌ترین و خطرناک‌ترین بیماری‌هایی هستند که روزانه افراد زیادی را به کام مرگ می‌کشاند. در این مقاله یک سیستم کمک تشخیصی مکانیزه جهت شناسایی ندول‌های ریوی به عنوان یکی از علایم اصلی بیماری‌های ریه ارائه خواهد شد.

روش بررسی: در یک کارآزمایی بالینی ۲۵ بیمار ریوی مراجعه‌کننده به بیمارستان مسیح دانشوری تهران که در تصاویر HRCT آن‌ها ندول ریوی مشاهده گردید به طور تصادفی به دو گروه مورد با جمعیت پانزده (۹ زن و شش مرد با میانگین سنی $۴۳ \pm ۵/۶۳$ سال) و گروه ناظر با جمعیت ده (شش زن و چهار مرد با میانگین سنی $۳۹ \pm ۴/۹۱$ سال) تقسیم شدند. با اعمال روش‌های پردازش و تحلیل تصاویر پزشکی و استفاده از الگوریتم‌های شناسایی آماری الگو سیستمی مکانیزه جهت شناسایی خودکار ندول ریوی ارائه گردید.

یافته‌ها: به وسیله روش‌های بخش‌بندی تصاویر پزشکی نسج اصلی ریه‌ها از بقیه تصاویر دو بعدی جدا شدند. در مرحله بعد موارد مشکوک شامل رگ، برونش، ندول و غیره به صورت رنگی برجسب گرفتند. سپس ویژگی‌های مشخصه ندول‌ها به دست آمدند. در نهایت جهت کلاسه‌بندی با استفاده از شبکه عصبی مصنوعی ندول‌های موجود در تصویر از بقیه موارد تفکیک و مشخص گردیدند.

نتیجه‌گیری: با توجه به پیچیدگی و ساختارهای متنوع ندول‌ها و تعداد زیاد تصاویر سی تی مربوط به کات‌های مختلف ریه، پیدا کردن ندول ریوی از میان موارد مشکوک کاری دشوار، زمان‌بر و با احتمال خطای انسانی برای پزشکان متخصص می‌باشد. خروجی سیستم پیشنهادی به خوبی ($P < 0/05$) ندول ریوی را از موارد مشکوک آشکار ساخته است.

کلمات کلیدی: سیستم کمک تشخیص کامپیوتری، تصاویر سی تی اسکن، شناسایی ندول ریوی، پردازش و تحلیل تصاویر پزشکی، شناسایی آماری الگو.

محمدپارسا حسینی^{۱*} حمید

سلطانیان‌زاده^۲، شهرام اخلاق‌پور^۴،
علی جلالی^۵، مهرداد بخشایش کرم^۶

۱- گروه مهندسی برق و کامپیوتر، واحد علوم و تحقیقات، دانشگاه آزاد اسلامی، تهران، ایران.

۲- قطب علمی کنترل و پردازش هوشمند،
دانشکده مهندسی برق و کامپیوتر، دانشگاه

تهران، تهران، ایران. ۳- آزمایشگاه تحلیل

تصاویر، بخش رادیولوژی، بیمارستان هنری

فورد، دیترویت، آمریکا. ۴- گروه رادیولوژی،
بیمارستان سینا، دانشگاه علوم پزشکی تهران،

تهران، ایران. ۵- گروه مهندسی برق الکترونیک،
دانشکده مهندسی برق و کامپیوتر، دانشگاه شهید

بهشتی، تهران، ایران. ۶- گروه رادیولوژی، مرکز
تخصصی سل و بیماری‌های ریوی بیمارستان

مسیح دانشوری، دانشگاه علوم پزشکی شهید

بهشتی، تهران، ایران

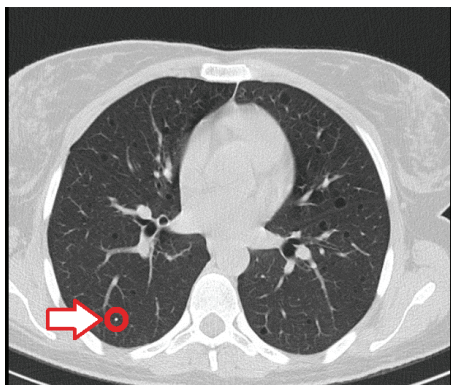
* نویسنده مسئول: تهران، میدان پونک، دانشگاه آزاد
اسلامی واحد علوم و تحقیقات، دانشکده فنی و
مهندسی، گروه مهندسی برق و کامپیوتر

تلفن: ۰۹۱۲-۲۹۸۱۸۹۵
E-mail: mp.hosseini@ymail.com

مقدمه

اختصاص دارد. در حدود ۸۰٪ بیماران پس از شناسایی این نوع سرطان در بهترین شرایط پنج سال از عمرشان باقی مانده است.^۱ آلودگی هوا ناشی از صنعتی شدن شهرها، مصرف دخانیات و عوامل ژنتیکی از دلایل عمده ابتلا به این بیماری‌ها می‌باشد. تشخیص زود هنگام بیماری‌های ریوی تاثیر عمده‌ای در احتمال درمان قطعی بیماری خواهد داشت. روش‌های عمده تشخیصی سرطان ریه شامل روش‌های تصویربرداری رادیوگرافی و سی تی اسکن، بیوپسی،

رشد فراینده بیماری‌های ریوی در جوامع صنعتی امروزی، نیاز به روش‌های مدرن در تشخیص صحیح و زود هنگام را دو چندان می‌نماید. در بین بیماری‌های ریوی، سرطان ریه (Lung cancer) هم‌چنان به عنوان یکی از خطرناک‌ترین سرطان‌ها شناخته می‌شود. یک سوم از مرگ و میرهای ناشی از سرطان‌ها به سرطان ریه



شکل- ۱: نمونه‌ای از ندول ریوی

تشخیص بیماری یاری خواهد رساند.^۱ در این مقاله یک سیستم کمک تشخیص جهت شناسایی ندول‌های ریوی با قطر بیش‌تر از ۸mm، پیشنهاد خواهد گردید. کاهش خطای تصمیم‌گیری و خطای مثبت و هم‌چنین افزایش سرعت محاسباتی به عنوان مزیت‌های این روش نسبت به مطالعات قبلی و روش‌های موجود مطرح می‌شوند.

روش بررسی

پس از تایید طرح توسط کمیته اخلاق پزشکی، مطالعه کارآزمایی بالینی تصادفی طی بهار تا زمستان سال ۹۰ در مرکز تخصصی سل و بیماری‌های ریوی، بیمارستان مسیح دانشوری تهران، دانشگاه علوم پزشکی شهید بهشتی انجام پذیرفت. ۲۵ بیمار بالای ۱۸ سال که در بازه اردیبهشت تا دی ۱۳۹۰ به مرکز فوق مراجعه کرده بودند، جهت این پژوهش انتخاب شدند. معیار ورود به مطالعه داشتن ندول‌های ریوی قابل تشخیص در تصاویر سی‌تی اسکن بود. به صورت اتفاقی ۱۵ بیمار (۹ زن و شش مرد با میانگین سنی ۴۳ سال) به عنوان گروه مورد و ده نمونه دیگر (شش زن و چهار مرد با میانگین سنی ۳۹ سال) به عنوان گروه شاهد انتخاب گردیدند. به مراجعین خاطر نشان گردید که نیازی به انجام آزمایش مجدد نبوده و تنها از تصاویر اخذ شده از آنان علاوه بر روند تشخیص و درمان بیماری، جهت انجام پژوهش نیز بدون درج نام و مشخصات استفاده خواهد شد و اطلاعات شخصی آنان محرمانه خواهد ماند. پس از اخذ تاییدیه

برونکوسکوپی و آزمایش سلول‌های موجود در خلط سینه می‌باشد. در این میان روش تصویربرداری سی‌تی اسکن به عنوان روش برتر تشخیصی کاربرد فراوانی دارد. در این روش تشخیصی، پزشک به بررسی ندول‌های احتمالی تصاویر می‌پردازد. ندول ریوی یک توده کوچک، گرد و کدر رنگی است که در داخل بافت ریه ایجاد می‌شود. به بیان دیگر ندول‌ها کدورت‌های رادیوگرافیک کروی با قطر کم‌تر از سه سانتی‌متر می‌باشند. ندول‌های ریوی به دو دسته خوش‌خیم (غیر سرطانی) و بدخیم (سرطانی) تقسیم می‌شوند. علل خوش‌خیم شایع شامل گرانولوم‌های عفونی و هامارتوم‌ها هستند، در صورتی که موارد بدخیم ناشی از سرطان اولیه ریه، تومورهای کارسینوئید و متاستازهای ریه می‌باشند. کالج پزشکان قفسه سینه آمریکا (ACCP) احتمال بدخیمی ندول با قطر هشت میلی‌متر و بالاتر را بسیار بیش‌تر از ندول‌های با قطر کم‌تر دانسته است. در مقابل کلسیفیکاسیون، به خصوص در صورتی که لایه‌لایه یا متحدالمرکز باشد و عدم رشد ضایعه در طول یک سال، دلالت بر خوش‌خیم بودن ضایعه را دارند.^۲ شکل ۱ نمونه‌ای از ندول تنها که توسط پزشک متخصص همکار این طرح پژوهشی تشخیص داده شده است را نمایش می‌دهد. تاکنون پژوهش‌های گوناگونی در راستای شناخت و توصیف بیماری‌های ریوی انجام شده است. M. Parsa Hoseini در پژوهش‌هایی مدون به بررسی تغییرات حجمی ریه در تصاویر سی‌تی اسکن پرداخته است.^{۳-۵} در این مقالات تصاویر ریه در حالت‌های دو و سه بعدی جهت شناسایی بیماری انسدادی ریه ارزیابی و کمی شده‌اند. در پژوهشی دیگر به منظور تشخیص ندول‌های ریوی در تصاویر سی‌تی اسکن از آستانه‌گذاری چندتایی استفاده شده است.^۶ مدل میدان مارکو اتفاقی برای تشخیص ندول‌های ریوی توسط Takizawa پیشنهاد شده است.^۷ الگوهای تغییرپذیر نیز که کاربرد بسیاری در تصاویر پزشکی پیدا کرده‌اند، جهت شناسایی ناهنجاری‌های موجود در تصاویر ریه به کار گرفته شده‌اند.^۸ روش‌های متفاوت بخش‌بندی تصاویر سی‌تی ریه در مقاله دیگری بررسی و مقایسه شده است.^۹ در این پژوهش به تاثیر سیستم‌های کمک کامپیوتری در تصاویر سه بعدی ریه پرداخته شده است. به علت حجم و تعداد بالای تصاویر سی‌تی اسکن ریه و هم‌چنین ساختار پیچیده و غیر یکسان آن تشخیص ندول از رگ، زخم و غیره کاری دشوار برای پزشک متخصص می‌باشد. سیستم کمک تشخیص کامپیوتری سیستمی می‌باشد که به پزشک در امر

می‌باشند. در این میان سی تی اسکن به علت توانایی بالا در مشخص کردن ساختارهای ریوی هم افتاده کاربرد عمده‌ای پیدا کرده است. انبوهی از رگ‌ها، برونش‌ها، کیسه‌های هوایی و بافت‌های دیگر که درون نسج ریه با هم ترکیب شده‌اند، در این گونه تصاویر قابل مشاهده هستند. یکی از روش‌های مفید جهت تفکیک بافت‌های مختلف به منظور تسریع در امر تشخیص استفاده از برچسب گذاری رنگی (Pseudo-color) می‌باشد. در این روش نواحی و بافت‌های مجزا از هم با رنگ‌های متفاوت مشخص می‌شوند. در این مرحله از کار با کمک روش‌های پردازش تصویر از جمله مورفولوژی و آستانه‌گذاری مجموعه پیکسل‌های پیوسته در تصاویر به دست آمده از سی تی اسکن مشخص گردید و از پشت صحنه تصویر حذف و برچسب گذاری رنگی نقاط مشکوک انجام پذیرفت. بدین ترتیب مجموعه نقاط محتمل شامل رگ، برونش، ندول، توده و غیره به دست می‌آید. سپس جهت کاهش خطا روش‌های میانی پردازش تصویر به صورتی انجام می‌گیرد که نقاط غیر محتمل و پس زمینه تصویر حذف و تمامی ندول‌ها در تصویر باقی خواهد ماند. توجه به این نکته حایز اهمیت می‌باشد که در مرحله فوق علاوه بر ندول، بافت‌های دیگر نیز در این مجموعه نقاط مشاهده می‌شوند. مراحل بعد سیستم پیشنهادی به منظور حذف نقاط اشتباه و کاهش خطای مثبت انجام می‌گیرند.

۲-۳: انتخاب ویژگی جهت کاهش نواحی (کاهش خطای مثبت):
 گونه‌های متفاوتی از ندول ریوی وجود دارند که دارای اشکال، اندازه و شدت روشنایی متفاوتی هستند. جهت کاهش خطای مثبت و حذف نقاط اضافی از تصویر به بررسی و استخراج ویژگی‌های نواحی ندولی پرداختیم. به منظور فوق از گروه مورد و پایگاه داده Lung Image Database Consortium (LIDC) که شامل تصاویر سی تی اسکن و اطلاعات پاتولوژیکی مرتبط می‌باشد و در چند مرحله توسط چهار رادیولوژیست بررسی شده‌اند جهت استخراج ویژگی‌های نواحی ندول استفاده کردیم. عمده ویژگی‌های مورد استفاده به ترتیب زیر است. حذف نواحی ناشی از کشیدگی رگ، حذف نواحی با اشکال متمایز با نودول، میزان دوز جذبی در ناحیه، مساحت کل، ویژگی‌های بافتی، میانگین و واریانس شدت روشنایی، انرژی ناحیه مورد نظر، آستانه‌گذاری هم‌زمان در تصاویر، و غیره. با اعمال و در نظر گرفتن موارد فوق، ویژگی‌های لازم جهت حذف نواحی غیرندولی به دست می‌آید.

مشخصات بیماران شامل سن و جنس مشخص و وارد پرسش‌نامه گردید. قابل ذکر است که نمونه‌های این پژوهش روند تشخیص بیماری را طی می‌کردند و هیچ‌گونه آزمایش و پرتودهی اضافی بر نمونه‌ها انجام نگرفت. دادگان توسط دستگاه سی تی اسکن آلمان (Siemens emotion single side) مدل ۲۰۰۳ با قدرت تفکیک فضایی بالا در حالت ۱۲۰ کیلوولت ثبت و ذخیره شده است. روش پیشنهادی در این پژوهش دارای چهار مرحله اصلی به صورت زیر است. الف- بخش‌بندی تصاویر به منظور استخراج ناحیه مورد نظر، ب- پردازش تصاویر بخش‌بندی شده به منظور تفکیک نواحی محتمل، ج- استخراج ویژگی متناظر با ندول‌های ریوی، د- استفاده از کلاسیفایر شبکه عصبی به منظور جداسازی ندول از میان نواحی مشکوک. در زیر به تفصیل هر یک از قسمت‌ها توضیح داده خواهد شد.

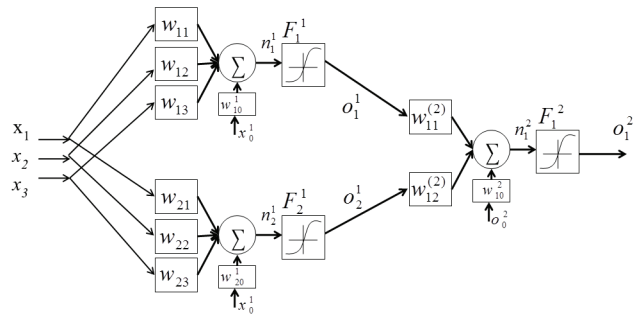
۲-۱: استخراج ریه: ساختار پیچیده و حجمی ریه‌ها با استفاده از تصاویر سی تی اسکن مورد بررسی قرار می‌گیرند. تصویربرداری سی تی در تشخیص بیماری‌های منتشر ریه بسیار کارساز می‌باشد. این نوع تصویربرداری بعضی از جزئیاتی که در تصاویر رادیوگرافی مشخص نمی‌باشد، را به خوبی آشکار می‌سازد. با توجه به پیچیدگی در طول و عرض و ساختار حجمی و متفاوت ریه استفاده از روش بخش‌بندی مناسب تاثیر چشمگیری در نتایج کار خواهد داشت. در این راستا روش‌های متفاوت بخش‌بندی تصاویر پزشکی توسط نویسندگان مورد بررسی و ارزیابی قرار گرفت و در نهایت روش بخش‌بندی کانتورهای فعال (Active contours) که جزو روش‌های ساختاری در بخش‌بندی محسوب می‌شود، انتخاب شد. در این روش سه انرژی درونی، خارجی و محدودیت مورد استفاده قرار می‌گیرد، که به مجموع انرژی‌های فوق انرژی مار (Snake) می‌گویند. بر اساس شکل تصویر، شدت روشنایی و دقت مطلوب انرژی فوق تعریف می‌شود. نقطه توقف عملیات بخش‌بندی لبه‌های تصویر خواهد بود که در آن‌جا انرژی مار کمینه می‌شود. در روش اعمالی این پژوهش از یک نقطه کنترلی در بیرون از نسج ریه استفاده شده و تکرارهای متناوب باعث رشد کانتور و استخراج نسج اصلی ریه می‌شود.

۲-۲: انتخاب نواحی مشکوک: ندول‌های ریوی منفرد از طریق رادیوگرافی قفسه سینه، سی تی اسکن و یا توموگرافی با گسیل پوزیترون به همراه فلورودی‌اکسی گلوکز (FDG-PET) که به عنوان روش‌های مختلف تصویربرداری پزشکی مطرح شده‌اند، قابل مشاهده

داده شدند. شکل ۲ شماتیکی از شبکه مورد استفاده در این پروژه را نشان می‌دهد.

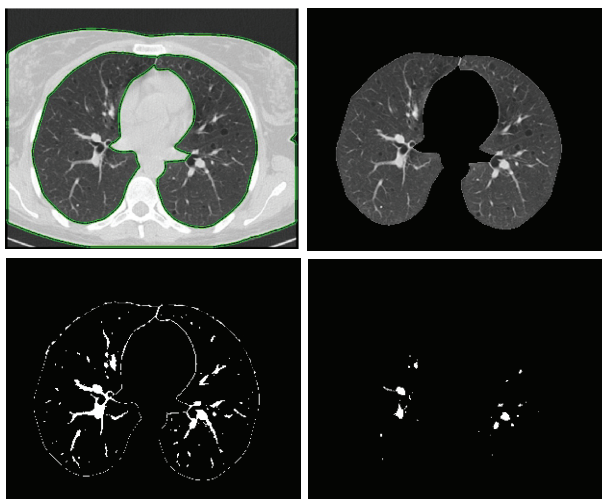
یافته‌ها

در این بخش یافته‌ها و نتایج به‌دست آمده از اعمال بخش‌های مختلف سیستم طراحی شده ارایه خواهد شد. در ابتدا به منظور پیدا کردن و استخراج نسج ریه از بقیه تصویر، روش بخش‌بندی تصاویر پزشکی استفاده گردید. روش‌های مختلف بخش‌بندی تصاویر مورد ارزیابی قرار گرفت و در نهایت روش کانتورهای فعال به‌واسطه نتایج مطلوب انتخاب شد. با انتخاب تکرار مناسب رشد کانتور، این روش با درصد خطای قابل قبولی عمل جداسازی نسج ریه را از تصاویر سی‌تی اسکن انجام داد. بعد از مشخص شدن ناحیه مورد نظر با اعمال روش‌های پردازش تصویر، نواحی درون ریه‌ها را به‌دست می‌آوریم که این نواحی شامل ندول، رگ، برونش، کیسه هوایی، زخم و غیره می‌باشد و به صورت رنگی کدگذاری شدند. سیستم طراحی شده زمانی تکمیل خواهد شد که توانایی مشخص کردن ندول واقعی در میان تمامی نقاط احتمالی را داشته باشد. بدین منظور ساختارهای ندول‌های ریه بررسی و گونه‌های مختلف مورد ارزیابی قرار گرفتند. سپس ویژگی‌های استخراج شده جهت آموزش به شبکه عصبی



شکل - ۲: ساختار یک شبکه عصبی مصنوعی مورد استفاده

۲-۵: طبقه‌بندی کننده شبکه عصبی: شبکه عصبی مصنوعی جلورونده مورد استفاده در مرحله آخر، شبیه‌سازی ساختار نورون‌های مغز انسان است که به منظور پیش‌بینی خروجی و دسته‌بندی ندول‌ها از موارد دیگر استفاده شده است. کوچک‌ترین جزو تشکیل‌دهنده سیستم مورد استفاده نورون می‌باشد. این نورون مصنوعی، مدل و شبیه ساز نورون بیولوژیکی است. نورون‌های مورد استفاده در سیستم پیشنهادی ابتدا با ندول‌های تشخیص داده شده توسط پزشک متخصص این پژوهش آموزش دیدند و سپس جهت شناسایی ندول‌های جدید استفاده گردیدند. در حالت آموزش نورون یاد می‌گیرد که در مقابل الگوهای ورودی خاص برانگیخته شود و در حالت عملکرد وقتی یک الگوی ورودی شناسایی شده وارد می‌شود، خروجی متناظر با آن به‌دست می‌آید. در صورتی‌که ورودی جدیدی به سیستم اعمال کنیم که جزو ورودی‌های از پیش شناسایی شده نباشد، قوانین به‌دست آمده از مرحله آموزش جهت برانگیختگی یا عدم آن تصمیم‌گیری می‌کنند. شبکه عصبی مورد استفاده دارای ساختاری متشکل از لایه ورودی، لایه پنهان و لایه خروجی می‌باشد. لایه ورودی اطلاعات خام و اولیه را دریافت می‌کند. با توجه به اطلاعات لایه ورودی، وزن ارتباطی بین لایه‌های پنهان تعیین می‌شود و در نهایت عملکرد لایه خروجی با توجه به فعالیت‌های لایه‌های قبل و وزن‌های ارتباطی بین آن‌ها صورت می‌پذیرد. به منظور طبقه‌بندی و توانایی استخراج ندول‌های جدید و ناشناخته، ویژگی‌های مرحله قبل به عنوان ورودی به شبکه عصبی سه لایه پیش‌رونده با یک لایه ورودی، یک لایه پنهان و تک نورون خروجی



شکل - ۳: مراحل استخراج نواحی محتمل

جدول-۱: نتایج اعمال روش پیشنهادی بر روی گروه شاهد

شماره نمونه	تعداد اسلایس	تعداد اسلایس‌های حاوی ندول	تعداد انواع ندول	درصد شناسایی درست ندول	تعداد خطای مثبت در هر اسلایس
۱	۲۴۷	۳۹	۲۰	٪۱۰۰	۲
۲	۲۳۶	۱۸	۵	٪۱۰۰	۳
۳	۳۰۳	۶	۱	٪۱۰۰	۱
۴	۲۵۸	۲۳	۹	٪۱۰۰	۲
۵	۲۷۰	۱۷	۵	٪۱۰۰	۱
۶	۲۹۱	۷	۱۳	٪۱۰۰	۰
۷	۳۱۷	۳۱	۲۱	٪۹۵/۲	۳
۸	۲۶۸	۷	۲	٪۱۰۰	۰
۹	۲۷۰	۲۶	۴	٪۱۰۰	۴
۱۰	۲۹۰	۱۱	۱	٪۱۰۰	۲

استعمال دخانیات، انتقال عفونت ناشی از افزایش جمعیت جوامع بشری باعث رشد فزاینده بیماری‌های تنفسی و ریوی و به خطر انداختن سلامتی انسان‌ها شده است. پیشگیری، تشخیص به موقع و صحیح بیماری‌های ریوی پس از ابتلا و انجام درمان مناسب، امری بسیار ضروری و حیاتی خواهد بود. تشخیص بیماری‌های ریوی مستلزم دقت و صرف زمان زیاد توسط پزشک متخصص می‌باشد. بدیهی است که خطای انسانی به واسطه تعداد زیاد و پیچیدگی تصاویر در تشخیص و روش درمانی حاصل از تشخیص تاثیرگذار می‌باشد. جهت کاهش خطای انسانی، تسریع در امر تشخیص و افزایش صحت و دقت، سیستمی کامپیوتری جهت کمک به پزشکان در این مقاله ارائه گردید. جهت مقایسه روش پیشنهادی به بررسی مواردی از آخرین پژوهش‌های روز دنیا در این حوزه می‌پردازیم. در مقاله M. Parsa Hoseini که در سال ۲۰۱۱ به ثبت رسیده است، یک سیستم کمک تشخیصی کامپیوتری جهت تشخیص بیماری انسدادی ریوی با استفاده از کلاسیفایر بیزین پیشنهاد شده است.^{۱۱} در پژوهشی دیگر از این نویسندگان در سال ۲۰۱۲، تغییرات سطحی و حجمی ساختارهای ریه در گروه‌های سالم و بیمار ریوی با روش‌های شناسایی آماری الگو ارزیابی و مقایسه شده است.^{۱۲} نویسندگان مقاله سال ۲۰۱۱ دیگری از ترکیب روش‌های دو بعدی و سه بعدی جهت شناسایی ندول ریوی استفاده کرده‌اند.^{۱۳} در این روش خطای مثبت با استفاده از ترکیب نتایج کاهش یافته است. در مطالعه Diciotti روش بخش‌بندی سه بعدی برای استخراج ندول‌های ریوی در تصاویر اسپیرال به



شکل-۴: کدگذاری رنگی نقاط محتمل به ندول

طراحی شده اعمال شدند. با ارزیابی‌های آماری روش پیشنهادی تفاوت معنی‌داری ($P < 0/05$) بین کلاس شامل ویژگی‌های استخراج شده و کلاس دیگر به دست آمد که بیان‌گر کارایی سیستم طراحی شده می‌باشد. در شکل ۳ مراحل استخراج نواحی محتمل و در شکل ۴ خروجی مرحله برچسب گذاری رنگی مشاهده می‌شود. نتایج اعمال روش پیشنهادی بر گروه شاهد پایگاه داده مورد استفاده در جدول ۱ ارائه شده است.

بحث

گسترش عواملی هم‌چون آلودگی هوا، دود، گازهای سمی،

کمک به تشخیص سریع‌تر، صحیح‌تر و به هنگام بیماری از دغدغه‌های اصلی پزشکان و مهندسان می‌باشد. با توجه به نیازی که در این زمینه احساس گردید به پژوهش و بررسی بیماران ریوی پرداخته و با کمک گرفتن از علوم مهندسی در پزشکی یک سیستم نوین کمک تشخیصی کامپیوتری پیشنهاد نمودیم. با عنایت به بومی بودن طرح، امید می‌رود زمینه‌های استفاده از این سیستم در مراکز پزشکی کشور توسط مسئولین محترم فراهم آید.

کارگرفته شده است.^{۱۴} در مقاله فوق راهکاری جدید جهت استخراج ریه به عنوان یکی از مراحل اصلی در سیستم‌های کمک کامپیوتری اشاره شده است. در مقایسه با کارهای انجام شده در این زمینه، به علت استفاده از روش‌های نوین بخش‌بندی و ویژگی‌های استخراج شده و کاهش خطای مثبت و زمان محاسبات، روش پیشنهادی دارای کارایی مطلوب می‌باشد. با توجه به گسترش روزافزون بیماری‌های ریوی در جوامع صنعتی امروز، ارایه روش‌های کامپیوتری جهت

References

- Henschke CI, McCarthy P, Wernick S. Lung Cancer: Myths, Facts, Choice and Hope. New York, NY: WW Norton and Company, Inc., 2003.
- Albert RH, Russell JJ. Evaluation of the solitary pulmonary nodule. *Am Fam Physician* 2009;80(8):827-31.
- Hosseini MP, Soltanian-Zadeh H, Akhlaghpour SH, Behrad A. A New Scheme for Evaluation of Air-trapping in CT Images. Proceeding of the 6th Iranian Conference on Machine Vision and Image Processing, Isfahan, Iran, 2010.
- Hosseini MP, Soltanian-Zadeh H, Akhlaghpour SH. Assessing Lung Volumetric Variation to Detect and Stage COPD. Proceeding of the First Middle East Conference on Biomedical Engineering. Sharjah: United Arab Emirates, 2011.
- Hosseini MP, Soltanian-Zadeh H, Akhlaghpour SH. A Novel Method for Identification of COPD in Inspiratory and Expiratory States of CT Images. Proceeding of the First Middle East Conference on Biomedical Engineering. Sharjah: United Arab Emirates, 2011.
- Zhao B, Ginsberg MS, Lefkowitz RA, Jiang L, Cooper C, Schwartz LH. Application of the LDM algorithm to identify small lung nodules on low-dose MSCT scans. *Proc SPIE* 2004;5370:818-23.
- Takizawa H, Yamamoto S, Matsumoto T, Tateno Y, Iinuma T, Matsumoto M. Recognition of lung nodules from X-ray CT Images using 3D Markov random field models. [Internet] 2002 [cited 2012 Apr 15]; Available from: http://nguyendangbinh.org/Proceedings/ICPR/2002/DATA/01_2_20.pdf
- Farag AA, El-Baz A, Gimel'farb GG, Falk R, Hushek SG. Automatic detection and recognition of lung abnormalities in helical CT images using deformable templates. 7th Medical Image Computing and Computer Assisted Intervention (MICCAI). *Lecture Notes Computer Sci* 2004;3217:856-64.
- El-Baz A, Gimel'farb GL, Falk R, Abou El-Ghar M, Eldiasty T, Elshazly S. Appearance models for robust segmentation of pulmonary CT: effect of computer-aided diagnosis on radiologists nodules in 3D LDCT chest images. Proc of International Conference on Medical Image Computing and Computer-Assisted Intervention (MICCAI). Copenhagen, Denmark, 2006. p. 662-70.
- Awai K, Murao K, Ozawa A, Komi M, Hayakawa H, Hori S, Nishimura Y. Pulmonary nodules at chest CT: effect of computer-aided diagnosis on radiologists' detection performance. *Radiology* 2004;230(2):347-52.
- Hosseini MP, Soltanian-Zadeh H, Akhlaghpour SH. Computer-Aided diagnosis system for the evaluation of chronic obstructive pulmonary disease on CT Images. *Tehran Univ Med J (TUMJ)* 2011;68(12):718-25.
- Hosseini MP, Soltanian-Zadeh H, Akhlaghpour SH. Detection and Scoring Severity of COPD using Volumetric Analysis of Lungs in CT Images. *Iranian Journal of Radiology*, 2012;9(1):in-press.
- Li X, Wang R. A new efficient 2D combined with 3D CAD system for solitary pulmonary nodule detection in CT images. *IJ Image Graph Signal Proc* 2011;4:18-24.
- Diciotti S, Picozzi G, Falchini M, Mascialchi M, Villari N, Valli G. 3-D segmentation algorithm of small lung nodules in spiral CT images. *IEEE Trans Inf Technol Biomed* 2008;12(1):7-19.

Designing a new CAD system for pulmonary nodule detection in High Resolution Computed Tomography (HRCT) images

Mohammad Parsa Hosseini
M.Sc.^{1*}
Hamid Soltanian-Zadeh Ph.D.^{2,3}
Shahram Akhlaghpour M.D.⁴
Ali Jalali Ph.D.⁵
Mehrdad Bakhshayesh Karam
M.D.⁶

1- Department of Electrical & Computer Engineering, Science and Research Branch, Islamic Azad University, Tehran, Iran.

2- Image Analysis Laboratory, Department of Radiology, Henry Ford Health System, Detroit, MI, U.S.A.

3- Control and Intelligent Processing Center of Excellence, School of Electrical & Computer Engineering, University of Tehran, Tehran, Iran.

4- Department of Radiology, Tehran University of Medical Sciences, Sina Hospital, Tehran, Iran.

5- Department of Electrical and Computer Engineering, Shahid Beheshti University, Tehran, Iran.

6- Department of Radiology, National Research Institute of Tuberculosis and Lung Disease, Shahid Beheshti University of Medical Sciences and Health Services, Tehran, Iran.

* Corresponding author: Department of Electrical & Computer Engineering, Science and Research Branch, Islamic Azad University, Tehran, Iran
Tel: +98-912-2981895
E-mail: mp.hosseini@ymail.com

Abstract

Received: January 18, 2012 Accepted: April 30, 2012

Background: Lung diseases and lung cancer are among the most dangerous diseases with high mortality in both men and women. Lung nodules are abnormal pulmonary masses and are among major lung symptoms. A Computer Aided Diagnosis (CAD) system may play an important role in accurate and early detection of lung nodules. This article presents a new CAD system for lung nodule detection from chest computed tomography (CT) images.

Methods: Twenty-five adult patients with lung nodules in their CT scan images presented to the National Research Institute of Tuberculosis and Lung Disease, Masih Daneshvari Hospital, Tehran, Iran in 2011-2012 were enrolled in the study. The patients were randomly assigned into two experimental (9 female, 6 male, mean age 43 ± 5.63 yrs) and control (6 female, 4 male, mean age 39 ± 4.91 yrs) groups. A fully-automatic method was developed for detecting lung nodules by employing medical image processing and analysis and statistical pattern recognition algorithms.

Results: Using segmentation methods, the lung parenchyma was extracted from 2-D CT images. Then, candidate regions were labeled in pseudo-color images. In the next step, some features of lung nodules were extracted. Finally, an artificial feed forward neural network was used for classification of nodules.

Conclusion: Considering the complexity and different shapes of lung nodules and large number of CT images to evaluate, finding lung nodules are difficult and time consuming for physicians and include human error. Experimental results showed the accuracy of the proposed method to be appropriate ($P < 0.05$) for lung nodule detection.

Keywords: CAD system, CT scan, nodule detection, image processing, medical image analysis, statistical pattern recognition.