

# مطالعه پاتولوژیک ضایعات ندولر غده تیروئید در کودکان و بالغین جوان (تا ۲۰ سال) مراجعه‌کننده به انستیتوکانسر مجتمع بیمارستانی امام خمینی(ره)

۱۳۵۲ - ۷۶

دکتر فرشته انسانی، استادیار بخش پاتولوژی انستیتو کانسر، دانشگاه علوم پزشکی تهران

دکتر کامبیز مظفری، دستیار پاتولوژی، دانشگاه علوم پزشکی تهران

## Pathologic Study Of Thyroid Nodules In Children And Young Adult Population Up To 20 Years, In Cancer Institute-Emam Khomeini Medical Complex During The Years 1973 To 1997 ABSTRACT

Nodules in the thyroid have always commanded a great deal of attention because of the fear of their being cancerous. The estimated incidence of thyroid nodules in children and young adults is about 0.22 to 1.8 percent. According to different epidemiological data, about 10 to 35 percent of thyroid cancers occur in the first two decades.

The present study based on microscopic review of tissue slides obtained from thyroid nodules in cancer Institute during 24 years focusing on malignant lesions in the mentioned age group revealed the following results:

The average age of patients was 16/5. The female to male ratio is about 3.3/1 (76.7 percent female and 23.3 percent male). About 84 percent of thyroid nodules were benign with the following incidence of different morphologic features: nodular goiter 78.6 percent, follicular adenoma 1.96 percent, 16 percent of thyroid nodules were malignant with the following incidence of different morphologic variants: papillary CA 91.3 percent, follicular CA 3.5 percent and medullary CA 5.2 percent. Papillary carcinoma as the predominant form of thyroid cancer was accompanied by unilateral cervical lymph node metastasis in 53.8 percent of cases and distant metastasis (to lung) just in one case. According to major variation of papillary carcinoma, we found the classic type in 33 cases, the follicular variant in 18 cases and micro carcinoma in one case.

Based on the above results once again we reach this belief that every thyroid nodule especially in children and young adults demands careful appraisal.

**Key words:** Thyroid Nodule, Children and Young adults, Papillary CA, goiter.

## چکیده

۱۰ تا ۳۵ درصد کل ضایعات بدخیم تیروئید در دو دهه اول  
عمر دیده می‌شوند.

در این مطالعه که بر مبنای بازمینی میکروسکوپی  
اسلایدهای ضایعات ندولر تیروئید در انستیتوکانسر طی دوره ۲۴  
ساله صورت گرفته، با تاکید بر ضایعات بدخیم در گروه سنی  
مذکور نتایج ذیل بدست آمده است:

ندولهای تیروئید همواره مورد توجه بسیار قرار  
داشته‌اند زیرا احتمال وجود بدخیمی در آنها بالاست، اگرچه  
شیوع ندولهای تیروئید در کودکان و بالغین جوان چشمگیر  
نیست (۰/۲۲ درصد تا ۱/۸ درصد). بر حسب آمارهای مختلف

تیموس یا لوزه‌ها و درمان کچلی که در گذشته شایعتر بود و یا سؤال نمودن از سابقه فامیلی بدخیمی‌های تیروئید در الویت می‌باشند(۵). طبق آمار سازمان بهداشت جهانی (W.H.O) سه نوع کارسینوم پاپیلری، فولیکولر و مدولری در کودکان شایع‌اند و سایر بدخیمی‌های معمول در این بافت تقریباً هیچگاه در این گروه سنی دیده نشده‌اند. کارسینوم پاپیلری ۹۰ درصد موارد و کارسینوم فولیکولر و مدولری هر یک در ۵ درصد موارد دیده می‌شوند(۳).

## مواد و روشها

با توجه به این نکته که مطالعه جامعی در این زمینه در کشورمان صورت نگرفته‌است و همچنین بدلیل احتمال بالای بدخیمی، نگارنده تصمیم به بررسی مجدد میکروسکوپی لامهای مربوط به مراجعه‌کنندگان (۲۰-۱) سال انستیتو کانسر مجتمع بیمارستانی امام خمینی(ره) نمود. ابتدا کلیه گزارشات پاتولوژی بیماران با توجه به سن آنها از دفاتر پاتولوژی، کلیه لامهای بیماران پس از هواگیری و قرار دادن در محلول گزبلول مورد بازبینی قرار گرفته‌است.

در دو مورد از بیماران مبتلا به بدخیمی نیز که تشخیص‌های قبلی آنان از لحاظ مرفولوژیک تائید نگردید با انجام آزمایش ایمنوهِیستوشیمی تشخیص نهانی مسجل گردیده است. در این مطالعه متغیرهایی از قبیل سن، جنس، نوع ضایعه، سابقه پرتودرمانی، سابقه خانوادگی کانسر، طرح مرفولوژیک، چند کانونی بودن ضایعات بدخیم و احتمال وجود مناساز بررسی شد. نوع مطالعه توصیفی می‌باشد.

## نتایج

در این مطالعه ۳۵۶ مورد با معیارهای بررسی ما مطابقت داشته و انتخاب شدند. از این تعداد ۲۷۳ نفر (۷۶/۷ درصد) مؤنث و ۸۳ نفر (۲۳/۳ درصد) مذکر بودند. نسبت ابتلا مؤنث به مذکر ۳/۳ به ۱ می‌باشد. سن متوسط بیماران ۱۶/۵ سال بود. حداقل سن در ضایعات بدخیم ۷ سال و در ضایعات خوش‌خیم ۱ سال می‌باشد. ۵۷ بیمار از کل ۳۵۶ نفر دارای ضایعه بدخیم

سن متوسط بیماران ۱۶/۵ سال می‌باشد. نسبت ابتلا مؤنث به مذکر ۳/۳ / ۱ است (۷۶/۷ درصد مؤنث و ۲۳/۳ درصد مذکر). از ندولهای تیروئید، ۸۴ درصد ماهیتا خوش‌خیم بوده و از لحاظ مرفولوژی نماهای ذیل را نشان داده‌اند: گواتر ندولر ۷۸/۶ درصد. آدنوم فولیکولر ۱/۹۶ درصد. از ندولهای تیروئید، ۱۶ درصد بدخیم بوده و از لحاظ مرفولوژی به ترتیب انواع ذیل را نشان داده‌اند: کارسینوم پاپیلری ۹۱/۳ درصد، کارسینوم فولیکولر ۳/۵ درصد و کارسینوم مدولری ۵/۲ درصد. کارسینوم پاپیلری بعنوان بدخیمی غالب در ۵۳/۸ درصد موارد همراه با مناساز یک طرفه غدد لنفاوی گردنی بوده و مناساز دور دست (به ریه) تنها در یک مورد دیده‌شد. از لحاظ مرفولوژی نیز کارسینوم پاپیلری بعنوان شکل غالب بدخیمی در ۳۳ مورد به فرم کلاسیک، ۱۸ مورد واریانت فولیکولر و در یک مورد بشکل میکروکارسینوم دیده شد.

بر مبنای نتایج فوق یکبار دیگر بر این نکته تأکید می‌نمایم که هر ضایعه ندولر تیروئید مخصوصاً در کودکان و بالغین جوان نیازمند بررسی دقیق است.

## مقدمه

بیماریهای غده تیروئید در طب داخلی، جراحی و آسیب‌شناسی از اهمیت ویژه‌ای برخوردارند. آسیب‌شناسی در بسیاری از موارد با ارائه تشخیص صحیح نقش چشمگیری را در انتخاب نوع درمان ایفا می‌نماید(۱).

طبق تعریف ساده از لحاظ سمبولوژی هر گونه بزرگی غده تیروئید را گواتر می‌خوانند. گواتر خود می‌تواند بشکل منتشر و یا ندولر، نیز منفرد یا متعدد باشد(۲).

ندولهای تیروئید طیف وسیعی از حالت خوش‌خیم و بدخیم را شامل می‌گردند. پیدایش ندول در تیروئید در هر گروه سنی اهمیت خاص خود را داراست(۳).

ندولهای تیروئید در کودکان و نوجوانان چندان شایع نمی‌باشند بدین معنی که در ۰/۲۲ تا ۱/۸ درصد این افراد دیده می‌شوند. ولی در مقایسه با بالغین درصد زیادی از این ندولها دارای ماهیت بدخیم می‌باشند. بطوریکه ۱۰ تا ۳۵ درصد کل ضایعات بدخیم تیروئید در سنین زیر ۲۰ سال دیده‌شده‌است (۴). مواردی چون سابقه پرتودرمانی در سر و گردن بدلیل بزرگی

جدول ۲- توزیع فراوانی طرح های مورفولوژیک ضایعات بدخیم و نیرویید در بیماران تا بیست سال مراجعه کننده به انستیتو کانسر مجتمع بیمارستانی امام خمینی از سال ۱۳۵۲ تا ۱۳۷۶

نوع بدخیمی	فراوانی	
	مطلق	نسبی
کارسینوم پاپیلری	۵۲	۹۱/۲۳
کارسینوم فولیکولر	۲	۳/۵۱
کارسینوم مدولر	۳	۵/۲۶
جمع کل	۵۷	۱۰۰

## بحث

در مواجهه با ضایعات ندولر سر و گردن (در تیروئید و یا غدد لنفاوی) در کودکان و نوجوانان همواره بهتر است با ظن به بدخیمی عمل نمانیم. لازم به ذکر است که ضایعات بدخیم ندولر نیرویید در این گروه سنی درجه وخامت بالایی ندارند. استفاده از تست های پاراکلینیک، معاینه دقیق بالینی و بیوپسی سوزنی همچنین انجام اسکن سیتیگرافی در رویکرد اولیه کمک کننده هستند ولی نهایتا در عده ای ناگزیر به بررسی هیستوپاتولوژیک هستیم.

فراوانی سرطان در ضایعات ندولر تیروئید کودکان و نوجوانان در این مطالعه ۱۶ درصد می باشد، که با مقایسه آمارهای سایرین می توان گفت از این لحاظ تشابهی وجود دارد چرا که میزان شیوع بدخیمی قبلا در بررسی متون ۱۰ تا ۳۵ درصد و حداکثر تا ۵۰ درصد عنوان شد (۴). البته باید توجه داشت که احتمال بدخیم بودن ندولر تیروئید در کودکان یا نوجوانان به مراتب بیشتر از بزرگسالان می باشد. یافته های Lugo- Vicente, Man, Millman که به ترتیب ۲۶ مورد از ۴۵ مورد، ۲۰ تا ۳۰ درصد و ۲۱ درصد را در مورد بدخیمی های تیروئید در کودکان و نوجوانان ذکر کرده اند نیز تائیدی بر یافته های این بررسی می باشد (۵،۶،۷).

از نظر سن متوسط بیماران تا بیست سال می توان عنوان نمود که متوسط سنی آنان ۱۶/۵ سال می باشد که با بررسی های Khurana, Lugo- Vicente که به ترتیب متوسط سن ۱۴/۹ و ۱۶/۵ سال را عنوان نموده اند همخوانی دارد (۸،۵). نسبت بیماران مؤنث به مذکر در کل ضایعات بدخیم و خوش خیم ۲۷۳ نفر به ۸۳ نفر می باشد که معادل ۱ / ۳/۳ است، که این نسبت در

بودند (۱۶ درصد). از این تعداد ۴۲ نفر مؤنث (۷۳/۶ درصد) و ۱۵ نفر مذکر (۲۶/۴ درصد) بودند (جدول ۱).

از ۵۷ بیمار مبتلا به بدخیمی بیشترین تعداد مربوط به کارسینوم پاپیلری می باشد (۵۲ نفر یا ۹۱/۳ درصد) و کارسینوم فولیکولر و مدولری به ترتیب در ۲ و ۳ مورد (۳/۵ درصد) و (۵/۲ درصد) دیده شد.

در ۲۸ مورد از ۵۲ مورد کارسینوم پاپیلری (۵۳/۸ درصد) متاستاز غدد لنفاوی گردنی یک طرفه و یک مورد (۱/۹ درصد) متاستاز دو طرفه غدد لنفاوی گردنی دیده شد. یک مورد نیز متاستاز دور دست به ریه وجود داشت.

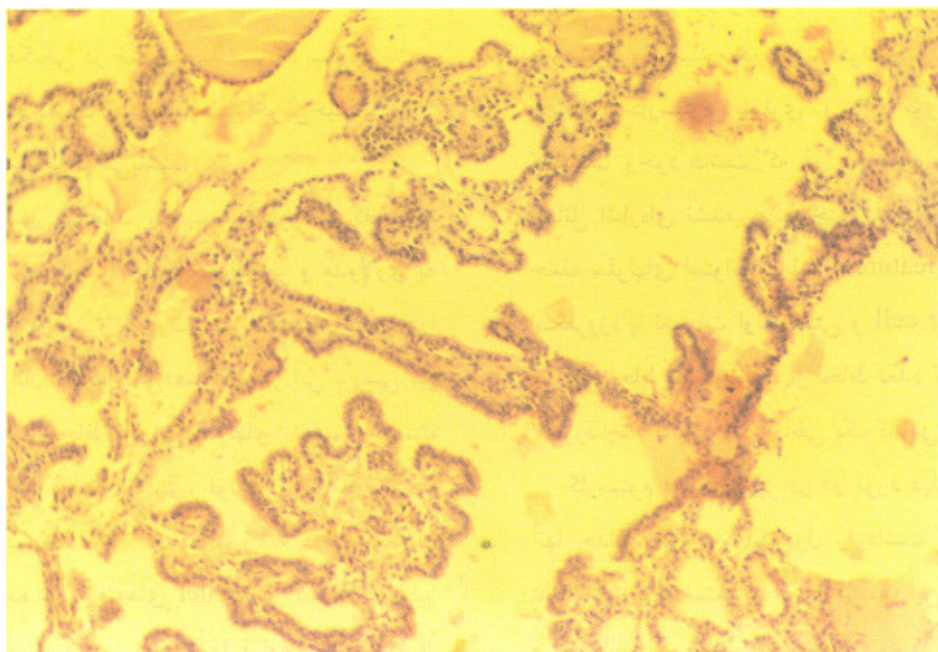
دو مورد کارسینوم فولیکولر یکی با حداقل تهاجم و دیگری با تهاجم مشخص به کپسول و عروق آن دیده شد. کارسینوم مدولری نیز در ۳ مورد وجود داشت که تنها یکی از آنان سابقه بیماری تیروئید را در والدین می داد ولی بررسی از لحاظ سندرم نوبلاستیک آندوکراین متعدد (MEN) صورت نگرفته بود (جدول ۲).

جدول ۱- توزیع فراوانی جنسی موارد خوش خیم و بدخیم ضایعات تا بیست سال مراجعه کننده به انستیتو کانسر مجتمع بیمارستانی امام خمینی از سال ۱۳۵۲ تا ۱۳۷۶

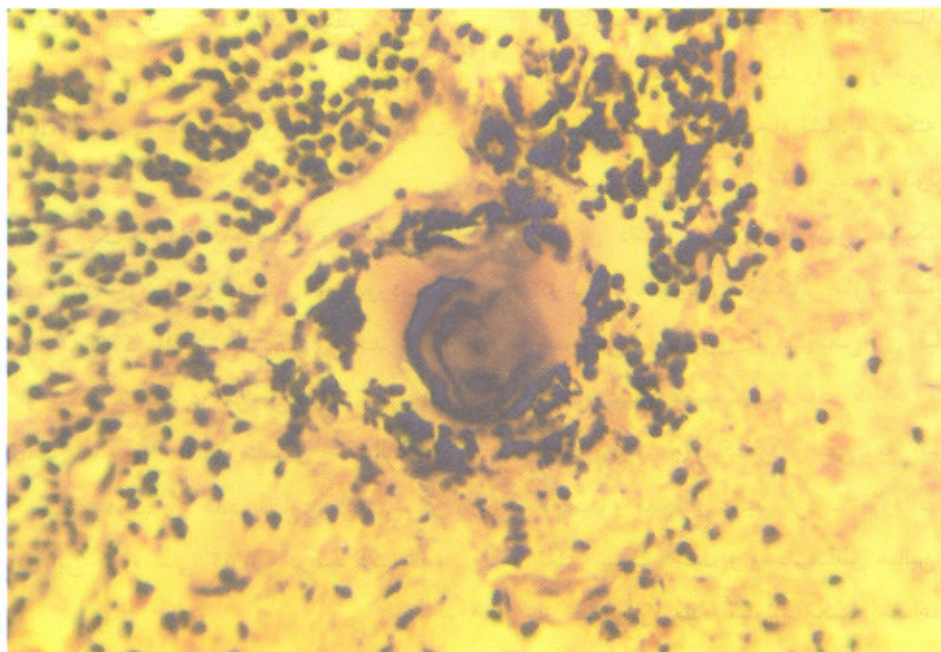
نوع ضایعه	فراوانی جنسی	
	مؤنث	مذکر
بدخیم	تعداد ۴۲ درصد ۱۵/۳۸	تعداد ۱۵ درصد ۱۸/۰۷
خوش خیم	تعداد ۲۳۱ درصد ۸۴/۶۲	تعداد ۶۸ درصد ۸۱/۹۳
جمع کل	۲۷۳	۸۳

دو مورد دیگر کارسینوم مدولری نیز در ابتدا تشخیص های کارسینوم فولیکولر و پاپیلری واریانت فولیکولر مطرح شده بود ولی از لحاظ مورفولوژیک تائید نگردید لذا در بررسی ایمونوهیستوشیمی بدلیل فقدان واکنش به آنتی بادی ضد تیروگلوبولین و مثبت بودن واکنش با آنتی بادی ضد کلسی تونین تشخیص کارسینوم مدولری در آنها تائید شد. در ضایعات خوش خیم، گواتر ندولر در ۲۸۰ نفر (۷۸/۶۵ درصد)، آدنوم فولیکولر در ۷ بیمار (۱/۹۶ درصد) دیده شد.





شکل ۱ - تصویر با درشت نمایی کم ( مربوط به ضایعه ندولر نزد خانم ۱۸ ساله که در زمینه گواتر ندولر نمای پاپیلری ساخته بود. البته چون معیارهای بدخیمی هسته ای را نداشت و محور فیروهمبندی در مرکز پایی ها دیده نشد، تشخیص قبلی بیمار یعنی کارسینوم پاپیلری تایید نگردد و به عنوان هیپرتیروئیدی ثانویه در نظر گرفته شد.)



شکل ۱ - تصویر با درشت نمایی متوسط ( مربوط به ندول تیروئید نزد خانم ۱۷ ساله که در زمینه تیروئیدیت لنفوسیتی دارای کارسینوم پاپیلری همراه با نواحی متاپلازی اسکواموس بود، اجسام پسامومی در نسج تومورال مشهود است.)

نوجوانان باید احتمال زیاد متاستاز سرطان تیروئید را در نظر داشت.

از نظر انواع مورفولوژیک کانسر پاپیلری قبلا ذکر گردید یک مورد میکروکارسینوم در زمینه گواتر ندولر، ۱۸ مورد واریانت فولیکولر کارسینوم پاپیلری و ۳۳ مورد کارسینوم پاپیلری کلاسیک وجود داشت که در آمازهای سایر محققین به این مسائل اشاره‌ای نشده بود. همچنین سایر حالات مرفولوژیک از جمله سلولهای استوانه‌ای بلند (Tall cell features) همراه با اسکروز، یا تغییرات اونکوسیتی و clear cell نیز در مطالعات سایرین لحاظ نگردیده بود. از لحاظ تعدد کانون‌های تومورال در ۷ مورد چند کانونی و در مابقی یک کانونی بوده است.

کارسینوم فولیکولر نیز در دو مورد دیده شده بود که یکی از آنها حداقل نه‌اجم به کپسول را داشت و دیگری - Widely invasive بوده است باید اذعان کرد که این کارسینوم در کودکان و نوجوانان نادر است. در این بررسی کارسینوم فولیکولر ۳/۵۱ درصد موارد بدخیمی را شامل بوده و در مطالعات دیگر نیز حداکثر تا ۵ درصد موارد دیده شده است. همانگونه که قبلا در بیان مسئله عنوان شد بررسی پونکسیون سوزنی به تنهایی امکان افتراق خوش‌خیمی از بدخیمی را نداده و لازم است تا از ضایعه بیوپسی بعمل آید.

کارسینوم مدولری نیز در ۳ مورد مشاهده شد که تنها یکی از آنان سابقه بیماری تیروئید را در والدین می‌داد. که بررسی از لحاظ سندرم MEN انجام نشده بود. نکته جالب و حائز اهمیت این است که دو مورد از ۳ کارسینوم مدولری، قبلا تشخیص‌های دیگری داشته که یکی کارسینوم فولیکولر و دیگری پاپیلری کارسینوم با واریانت فولیکولر عنوان شده بود ولی به لحاظ عدم همخوانی مورفولوژی با تشخیص‌های قبلی نیاز به استفاده از روش ایمنوهمیستوشیمی بود که با مثبت شدن از لحاظ کلسی‌تونین و راکسیون منفی به تیروگلوبولین تشخیص کارسینوم مدولری تأیید گردید. مورد دیگر کارسینوم مدولری نمای تیپیک داشت و واجد مناطق هیالین بود که در رنگ‌آمیزی از نظر وجود ماده آمیلوئید انکسار مضاعف را نشان داده بود و تشخیص اولیه تأیید گردید.

در مورد ضایعات خوش‌خیم فراوان‌ترین ضایعه گواتر ندولر است که ۷۸/۶۵ درصد کل ضایعات و در حقیقت بیشترین تعداد

بررسی Lugo-Vicente ۵/۱ و در مطالعه Khurana ۴۶ نفر به ۱۱ نفر ( ۱ / ۴/۱ ) عنوان شده است که باز ارجحیت بیماران مؤنث را نشان می‌دهد (۵۰۸).

همچنین بطور تفکیکی در ضایعات بدخیم ۴۲ بیمار مؤنث و ۱۵ بیمار مذکر وجود داشت و در ضایعات خوش‌خیم نیز ۲۳۱ بیمار مؤنث و ۶۸ بیمار مذکر می‌باشند.

از نظر تقسیم‌بندی ضایعات بدخیم همانطور که گفته شد طبق آمار W.H.O سه کانسر پاپیلری، فولیکولر و مدولاری به ترتیب ۹۰ درصد، ۵ درصد و ۵ درصد نئوپلاسم‌های بدخیم را در کودکان و نوجوانان تشکیل می‌دهند (۲). در این بررسی نیز نتایج تقریباً مشابهی از لحاظ فراوانی ندولهای بدخیم به دست آمد. بدین ترتیب که کانسر پاپیلری، فولیکولر و مدولری به ترتیب در ۹۱/۲۳ درصد، ۳/۵۱ درصد و ۵/۲۶ درصد بیماران مبتلا به بدخیمی دیده شد. یافته‌های Meller در کشور آلمان نیز مشابه این مسئله است ولی ایشان دقیقاً فراوانی هر کدام از بدخیمی‌ها را عنوان نکرده است (۹).

در این مطالعه امکان بررسی سابقه پرئودرمانی یا سابقه فامیلی بیماری تیروئید بجز در موارد اندک امکان‌پذیر نبود.

از نظر گرفتاری غدد لنفاوی گردن در این بررسی ۲۸ مورد (۵۳/۸ درصد) متاستاز یک طرفه و یک مورد متاستاز دو طرفه (۱/۹ درصد) در غدد لنفاوی گردن مشاهده شد که بنظر می‌رسد آمار سایرین با میزان‌های ابتلاء غده لنفاوی تفاوت داشته باشد بدین لحاظ که Meller درگیری غدد لنفاوی را تا ۹۰ درصد موارد مشاهده کرده است (۹).

متاستاز دور دست نیز یک مورد (۱/۹ درصد) وجود داشت که با آمار ملر متفاوت است چون ایشان متاستازهای دور دست را تا ۲۰ درصد موارد عنوان کرده است (۹). بنظر می‌رسد علت این اختلاف ناشی از کشف ضایعه در مراحل زودتر و نتیجتاً منفی بودن گانگلیون‌های لنفاوی از لحاظ متاستاز باشد. البته در آمازهای دیگر نیز میزان درگیری غدد لنفاوی گردنی در سرطانهای تیروئید در این گروه سنی ۸۲-۴۶ درصد ذکر شده است (۱۰).

بطور کلی در بسیاری از موارد در گروه سنی کودکان و نوجوانان متاستاز غدد لنفاوی گردن تنها علامت بالینی است. از این رو در مواجهه با لنفادنوباتی گردنی بدون درد در کودکان و

فولیکولر بودند که ۴ نفرشان مذکر و ۳ نفر مؤنث می‌باشند و در اسکن تیروئید نمای ندول سرد را نشان داده بودند. در یک مورد کارسینوم پاپیلر همراه تیروئیدیت لنفوسیتی مشاهده شده بود.

بیماران را شامل بوده‌است. تنها در یک مورد میکروکارسینوم پاپیلری در زمینه گواتر ندولر دیده‌شد که یافته اتفاقی می‌باشد. سایر ضایعات خوش‌خیم آدنوم فولیکولر بود ۱/۹۶ درصد کل ضایعات ندولر را تشکیل داده است. هفت بیمار دارای آدنوم

## منابع

1. Dehner, LP. Pediatric surgical pathology. Baltimore: Williams and Wilkins, 1987:122-126.
2. Kissane, M. Andersons pathology. New York: MOSBY, 1995: 1958-1961.
3. Anderoli, E. Cecils Essentials of Medicine. Philadelphia: Sanders, 1996: 556-557.
4. Altman, E. Malignant diseases of infancy and childhood. Philadelphia: Saunders, 1983:173-175.
5. Millman, B. Nodular thyroid disease in children to laryngol-head-neck-surg 1997;116: 604-9.
6. Behrman, M. Nelsons textbook of pediatrics. Philadelphia: Sanders, 1994: 1712-1713.
7. Lugo-Vicente, H. Pediatric thyroid Nodules. BOL-ASOC-Med-P-R 1998. 90(4-6): 74-8.
8. Henry, M.C. Nodular thyroid disease in children. The American surgeon 1988. 54: 444.
9. Mann, R. Benign thyroid gland diseases. Archir-suppl 1998. 115: 1044-7.
10. Khurana, KK. Labrador, E. The role of FNAB in the management of thyroid Nodules in children. Thyroid. 9(4): 383-6, 1999.