

## انسداد روده‌ی باریک به دلیل لیومیوم سکوم: یک تظاهر نادر و گزارش مورد

## چکیده

دریافت: ۱۴۰۳/۰۳/۲۰ ویرایش: ۱۴۰۳/۰۳/۲۷ پذیرش: ۱۴۰۳/۰۴/۲۴ آنلاین: ۱۴۰۳/۰۵/۰۱

**زمینه و هدف:** لیومیوم‌های دستگاه گوارش به ندرت در روده بزرگ ایجاد می‌شوند، تنها حدود سه درصد از کل لیومیوم‌های دستگاه گوارش در کولون تشکیل می‌شوند که بیشتر در کولون‌های نزولی و سیگموئید یافت می‌شوند. معمولاً در طی کلونوسکوپی یافت می‌شوند.

**معرفی بیمار:** زن ۳۸ ساله‌ای با شکایت از دردهای مبهم در ناحیه هیپوگاستر، تورم شکمی و علائم انسداد نسبی دستگاه گوارش طی هفته‌ی گذشته در بهمن ماه ۱۴۰۲ به بیمارستان امام علی (ع) بجنورد مراجعه کردند. براساس سی تی اسکن انجام شده، یافته‌ها وجود تومور در سکوم را که فشاری روی ایلئوم انتهایی وارد می‌کرد، نشان دادند. بیمار با تشخیص انسداد ناشی از تومور کولون تحت عمل جراحی برداشتن کولون راست قرار گرفت. بررسی‌های بافت‌شناسی و ایمونوهیستوشیمی، تشخیص لیومیوم را تایید کردند.

**نتیجه‌گیری:** لیومیوم‌های کولون می‌تواند باتوجه به اندازه آنها با علائم مختلفی تظاهر کنند، باتوجه به دشواری افتراق لیومیوم از بدخیمی‌های کولون به‌خصوص در سایزهای بزرگ توصیه به عمل جراحی می‌شود.

**کلمات کلیدی:** نئوپلاسم کولون، لیومیوم، روش جراحی.

ریحانه چگینی<sup>۱</sup>، سید حسن سید شریفی<sup>۲</sup>، رسول نیکدل<sup>\*۲</sup>

۱- گروه آسیب شناسی، دانشکده پزشکی، دانشگاه علوم پزشکی خراسان شمالی، بجنورد، ایران.

۲- گروه جراحی عمومی، دانشکده پزشکی، دانشگاه علوم پزشکی خراسان شمالی، بجنورد، ایران.

\* نویسنده مسئول: بجنورد، دانشگاه علوم پزشکی خراسان شمالی، دانشکده پزشکی، گروه جراحی عمومی.

تلفن: ۰۵۸-۳۱۵۱۷۸۰

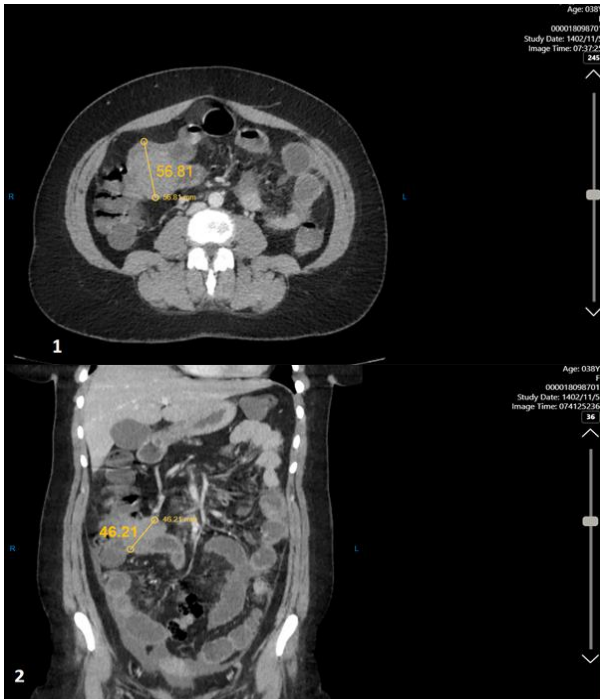
E-mail: rasul.nikdel@yahoo.com

## مقدمه

نکردن ممکن است نقش داشته باشند. برخی از مطالعات نشان می‌دهد که آسیب کولون یا بیماری التهابی روده نیز ممکن است خطر را افزایش دهد.<sup>۱</sup> در بیشتر موارد، بیماران بدون علامت هستند و این ضایعات به‌طور اتفاقی در طی کلونوسکوپی یا تصویربرداری رادیولوژیکی یافت می‌شوند. برخی از بیماران با انسداد مکانیکی، خونریزی، درد شکمی یا توده شکمی قابل لمس مراجعه می‌کنند.<sup>۲</sup> برای تایید نهایی، بررسی بافت‌شناسی ضروری است، اما روش‌هایی مانند کلونوسکوپی، تصویربرداری رادیولوژیکی از جمله توموگرافی کامپیوتری (CT) با کولونوگرافی و تصویربرداری رزونانس مغناطیسی (MRI) نیز می‌توانند به‌عنوان ابزارهای تشخیصی موثر مورد استفاده قرار گیرند.<sup>۳</sup> از نظر رادیولوژیکی، تومورهای عضله

لیومیوم‌های دستگاه گوارش معمولاً در مری، معده یا روده کوچک و به ندرت در روده بزرگ قرار دارند.<sup>۱،۲</sup> تنها حدود سه درصد از کل لیومیوم‌های دستگاه گوارش در کولون تشکیل می‌شوند. بیشتر در کولون‌های نزولی و سیگموئید یافت می‌شوند، جایی که معمولاً به صورت پولیپ‌های کوچک داخل مجرای جانبی ظاهر می‌شود.<sup>۳</sup> آنها معمولاً در افراد مسن بدون ارتباط با جنس یا نژادی رخ می‌دهند.<sup>۴</sup> با این وجود اغلب پس از سن ۵۰ سالگی با غلبه مردان یک در ۲/۴ رخ می‌دهد.<sup>۵</sup> علت دقیق و عوامل مستعد کننده هنوز ناشناخته است. با این حال، رژیم غذایی و رفتارهایی مانند سیگار کشیدن یا ورزش

سی تی اسکن مطرح کننده‌ی توده‌ی سکوم حدود ۵/۵ سانتی متر که منجر به اثر فشاری روی انتهای ایلئوم و انسداد نزدیک به کامل آن بود، همچنین لنف‌نودهای منطقه‌ی بزرگ شده و مایع آزاد جزئی داخل حفره‌ی شکم گزارش شد (تصویر شماره ۱).



تصویر ۱: تومور سکوم در سی تی اسکن نمای عرضی ۱، تومور سکوم در سی تی اسکن نمای کرونال ۲

برای بیمار لوله‌ی معده کارگذاری و پس از دریافت آنتی بیوتیک کاندید عمل جراحی به علت انسداد شد.

یافته‌ی حین عمل مایع آزاد مختصر راکتیو دیلاتاسیون لوپ‌های روده باریک همراه با ضایعه‌ی تومورای حدود پنج سانتی متر در سکوم که منجر به انسداد نسبی ایلئوم شده بود قابل مشاهده بود. لنف‌نودهای منطقه‌ای بزرگ شده بودند ولی شواهد متاستاز دور دست و سیدینگ پریتونال مشاهده نشد. سایر نواحی کولون ضایعه‌ی پاتولوژیک روئیت نشد. کولون راست به آهستگی آزاد شد و پس از لیگاتور ورید درناژکننده کولون راست همراه دیستال ایلئوم و

صاف کولون معمولاً بزرگ با حاشیه‌های لوبوله، دارای رشد خارج کولون و هتروژن هستند. بیوپسی بافتی استاندارد طلایی برای تایید تشخیص در نظر گرفته می‌شود.<sup>۱</sup> پیش‌آگهی جراحی لیومیوم‌ها بدون خطر عود یا پتانسیل بدخیم شدن خوب است در برخی موارد، تمایز بین ضایعات خوش‌خیم و بدخیم دشوار است و بنابراین، برداشتن کامل ضایعه با جراحی مورد نیاز است.<sup>۹</sup>

باتوجه به اینکه لیومیوم کولون یک بیماری بسیار نادر محسوب می‌شود، رایج گزارش‌هایی که به منظور افزایش آگاهی در میان آندوسکوپیست‌ها و پزشکان تهیه می‌شوند از اهمیت بالایی برخوردار است.<sup>۱۰</sup> مطالعه حاضر به بررسی بیماری با شکایت درد شکم و وجود لیومیوم انسدادی در ناحیه سکوم اختصاص دارد.

## معرفی بیمار

بیمار، زن ۳۸ ساله با سابقه نازایی که پیش‌تر تحت درمان دارویی قرار گرفته و سال گذشته موفق به بارداری و زایمان شده بود، از حدود ۹ ماه پیش با دردهای مبهم شکمی در ناحیه هیپوگاستر و قسمت تحتانی راست شکم مواجه بوده است. وی چندین بار به دلیل این علائم به پزشک مراجعه کرده و تحت آزمایشات، سرم‌تراپی و سونوگرافی قرار گرفته که نتایج آن نرمال گزارش شده و علائم با بهبودی نسبی پیگیری شده‌اند. با این حال، در هفته اخیر بیمار با تشدید درد، تهوع، استفراغ، بی‌اشتهایی و ورم شکم به بیمارستان امام علی (ع) بجنورد مراجعه کرده است. بیمار گزارشی از تب، کاهش وزن، خونریزی، یبوست یا سابقه بیماری‌های خانوادگی نداشته و شاخص توده بدنی وی ۲۳ کیلوگرم بر مترمربع ثبت شده است.

بیمار در این نوبت با درد ناحیه هیپوگاستر با ارجحیت تحتانی راست شکم مراجعه کرده بود که به درمان نگذارنده و تحت نظر گرفتن ۲۴ ساعته پاسخ مناسب نداشت.

درد با تورم شکم حالت تهوع استفراغ بی‌اشتهایی همراه بود. بیمار هوشیار و علائم حیاتی پایدار داشت، معاینه‌ی شکم نرم بود تندرست خفیف هیپوگاستر و تحتانی راست شکم داشت. در آزمایشات رده‌های گلوبول سفید و هموگلوبین در محدوده‌ی طبیعی بودند. سونوگرافی طبیعی بود. جهت ارزیابی بیشتر برای بیمار سی تی اسکن شکم و لگن با ماده‌ی حاجب در خواست شد، که گزارش

## بحث

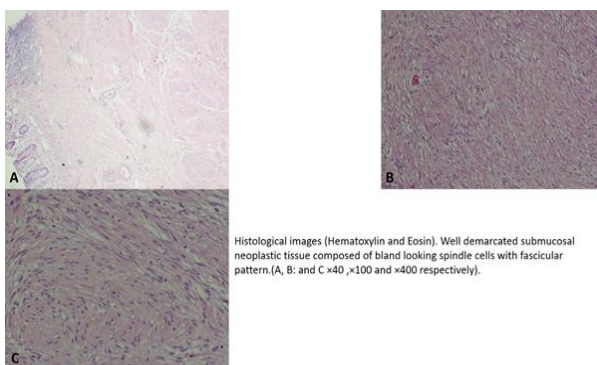
تعریف لیومیوم، تکثیر خوش‌خیم سلول‌های ماهیچه صاف است.<sup>۱۱</sup> مری یا معده، شایعترین محل برای لیومیوم دستگاه گوارش است. تنها حدود سه درصد از کل لیومیوم‌های دستگاه گوارش در کولون تشکیل می‌شوند.<sup>۷</sup> بیشتر در کولون‌های نزولی و سیگموئید یافت می‌شود، معمولاً به صورت پولیپ پیدا می‌شود<sup>۳</sup> که برخلاف مطالعات در مطالعه حاضر در ابتدای کولون صعودی تظاهر پیدا کرد. مطالعات نشان داده‌اند که این تومورها اغلب در مردان و در میانگین سنی ۶۲ سال است ولی در مطالعه حاضر زن و در سن ۳۸ سال بود.<sup>۱۱</sup> لیومیوم‌های کولون به ندرت با علائم و نشانه‌های بالینی ظاهر می‌شوند و معمولاً به‌طور اتفاقی در غربالگری کولونوسکوپی روتین یافت می‌شوند. با این حال، درست مانند بیمار ما، آنها می‌توانند با طیف گسترده‌ای از علائم، مانند درد شکم یا انسداد روده در صورت بزرگ بودن ظاهر شوند.<sup>۷</sup> هرچند علائم انسدادی به‌خصوص در کولون ناشایع است، در روده‌ی باریک به‌طور شایع‌تر می‌تواند باعث انسداد شده و نیاز به عمل اورژانس پیدا کند.<sup>۱۲</sup> بیمار ما نیز با توجه به ایجاد اثر فشاری روی ایلئوم که منجر به انسداد شده بود نیاز به عمل جراحی اورژانس پیدا کرد. لیومیوسارکوماها با لیومیوم‌ها تفاوت دارند زیرا دارای آتپیی قابل‌توجهی هستند، اندازه بزرگتر، تهاجمی‌تر، میزان میتوز بالایی دارند و خطر بدخیمی قابل‌توجهی دارند.<sup>۸</sup> تصویربرداری رادیولوژیکی و بیوپسی پیش از عمل می‌تواند غیراختصاصی باشد و معمولاً آندوسکوپی ترکیبی و مطالعات تصویربرداری مانند سی‌تی اسکن و ام آر آی برای ایجاد تشخیص مورد نیاز است.<sup>۸</sup> هرچند در مطالعه حاضر عمل اورژانس لازم بود ولی سی‌تی اسکن پیش از عمل انجام شد که احتمال بدخیمی با توجه به اندازه و لنف‌نودهای مثبت مطرح شده بود. بهترین روش درمان لیومیوم کولون، به‌طور کلی، برداشتن با جراحی است. با این حال، مدیریت جراحی طیف گسترده‌ای دارد، که می‌تواند از برداشتن آندوسکوپی ساده تا کولکتومی ساب‌توتال براساس اندازه با یافته‌های بافت‌شناسی، محل، اندازه تومور و تعداد میتوزی تعیین می‌شود باشد. معمولاً تشخیص تومورهای خوش‌خیم و بدخیم پس از عمل دشوار است. مناسب‌ترین درمان توصیه شده برداشتن گسترده برای تومورهای عضله صاف دستگاه گوارش است.<sup>۱۳</sup>

مزوکولون راست با لنف‌نودها خارج شدند بیمار علائم حیاتی پایدار داشت آناستوموز انتها به کنار ایلئوم به کولون عرضی انجام شد و ادامه‌ی عمل طبق مراحل استاندارد به اتمام رسید. (تصویر شماره ۲).



تصویر شماره ۲: تصاویر ناخالص نمونه‌ی همی‌کولکتومی راست که یک توده‌ی زیر مخاطی با حدود مشخص (در سطح برش جامد و سفید دیده می‌شود) نشان می‌دهد.

بیمار با حال عمومی خوب توصیه‌های مراقبتی سه روز پس از عمل مرخص شد. جواب نمونه‌ی پاتولوژی مطرح‌کننده‌ی لیومیوم سکوم بود (تصویر شماره ۳) که جهت ارزیابی بیشتر توصیه به ارزیابی ایمونوهیستوشیمی شده بود. بررسی ایمونوهیستوشیمی نشان دهنده‌ی اکتین و دسمین مثبت و سایر نشانگرها منفی بودند. بیمار با توصیه به انجام کولونوسکوپی شش ماه بعد تحت پیگیری شدند.



تصویر شماره ۳: تصاویر بافت‌شناسی نشان دهنده‌ی بافت نئوپلاستیک زیر مخاطی متشکل از سلول‌های دوکی با الگوی فاسیکولار (لیومیوم).

جدول ۱: بررسی مطالعات مرتبط با گزارش‌های موارد

نویسندگان	سال انتشار	مجله	عنوان
Alotay AA <sup>۸</sup>	۲۰۲۴	Journal of Pharmacy and Bioallied Sciences	لیومیوم کولون صعودی: گزارش موردی از یک مورد غیرمعمول
Alabdulaaly NI، همکاران <sup>۱۱</sup>	۲۰۲۴	Cureus	لیومیومای کولون نزولی: گزارش موردی و بررسی متون
Al Hatmi A، همکاران <sup>۶</sup>	۲۰۲۴	Oman Medical Journal	ضایعات لیومیوماتوز کولون: دو گزارش موردی با ویژگی‌های رادیولوژیکی، همبستگی‌های پاتولوژیکی، و بررسی متون

بیش از پنج سانتی‌متر به شدت نشان دهنده بدخیمی است.<sup>۲</sup> هرچند در مطالعه‌ی حاضر علی‌رغم نمای بدخیمی حین عمل و اندازه‌ی تومور بررسی‌های تکمیلی مطرح‌کننده‌ی لیومیوم خوش‌خیم بود. در بررسی بافت‌شناسی این ضایعات، از نظر اکتین و دسمین عضله صاف مثبت اما برای پروتیین CD34، CD117 یا S100 منفی هستند.<sup>۱۱</sup> که مشابه مطالعه‌ی حاضر بود که استاندارد تشخیص می‌باشد.

نتیجه‌گیری، لیومیوم کولون یک نوع نادر تومور دستگاه گوارش در نظر گرفته می‌شود و معمولاً به‌طور اتفاقی در طول غربالگری کولونوسکوپی یافت شده و یا با علائم غیراختصاصی ظاهر می‌کند. باتوجه به احتمال بدخیمی به خصوص در موارد با اندازه‌ی بزرگ درمان جراحی توصیه می‌شود. پیگیری بالینی و رادیولوژیکی پس از برداشتن جراحی برای لیومیوم‌های بزرگ توصیه می‌شود.

در مطالعه حاضر باتوجه به احتمال بدخیم بودن عمل جراحی برداشتن سگمنتال روده و لئف‌نوده‌های منطقه‌ای انجام شد. (همی‌کولکتومی راست با خارج سازی لئف‌نوده‌های مزاتریک) لیومیوم‌های بزرگ (بیش از دو سانتی‌متر) معمولاً منجر به علائم جدی مانند تغییر عادات روده، توده قابل‌لمس شکمی و/یا مدفوع خونی می‌شود و ممکن است منجر به انسداد روده شود.<sup>۲</sup> در مطالعه حاضر نیز توده با اندازه‌ی پنج سانتی‌متر منجر به انسداد روده شده بود. به‌طورکلی، لیومیوم کولون خطر تبدیل بدخیم را به همراه دارد. تومورهای پرخطر، از جمله آنهایی که تعداد میتوزیک بالا، آتیپی سلولی و اندازه بزرگ بیش از دو سانتی‌متر دارند، باید شک برای متاستاز احتمالی را ایجاد کنند.<sup>۱۱</sup> مهمترین عامل پیش‌آگهی تومورهای عضله صاف کولورکتال به‌طورکلی اندازه تومور است.<sup>۱۱</sup> اندازه تومور

## References

- Alpert L, Al-Sabti R, Graham RP, Pai RK, Gonzalez RS, Zhang X, et al. Smooth muscle tumors of the gastrointestinal tract: an analysis of prognostic features in 407 cases. *Modern pathology*. 2020;33(7):1410-9.
- Dreifuss NH, Mangano A, Aguiluz G, Mehta V, Koppe S, Berkelhammer C, et al. Colonic leiomyoma mimicking a liver tumor: an unusual diagnosis after en-block robotic resection. *Journal of surgical case reports*. 2021;2021(9):rjab418.
- Forelemu AN, Chuang K-Y. Sigmoid leiomyoma: an uncommon occurrence. *Cureus*. 2020;12(4).
- Lugo-Fagundo E, Fishman EK. Colorectal leiomyosarcoma: A case report. *Radiology case reports*. 2022;17(8):2812-4.
- Bell PD, Whitney-Miller CL, Wang X, Huber AR. Colonic epithelioid leiomyoma with chondroid differentiation: A potential diagnostic pitfall and the first case of a novel type of colonic leiomyoma. *Human Pathology: Case Reports*. 2020;22:200437.
- Al Hatmi A, Al-Salmi IS, Al-Masqari M, Kammona A. Leiomyomatous Lesions of the Colon: Two Case Reports with Radiological Features, Pathological Correlations, and Literature Review. *Oman Medical Journal*. 2024;39(1):e595.
- Oh HY. Colon leiomyoma diagnosed and treated with endoscopy. *The Korean Journal of Medicine*. 2020;95(5):336-9.
- Alotay AA. Ascending Colon Leiomyoma: A Case Report of a Uncommon Case. *Journal of Pharmacy and Bioallied Sciences*. 2024;16(Suppl 3):S3002-S4.
- Bananzadeh A, Mokhtari M, Sohoili M, Shekouhi R. Two cases of primary leiomyosarcoma of sigmoid colon treated with laparoscopic surgery: a case report and a review of literature. *International Journal of Surgery Case Reports*. 2021;87:106420.
- Alkhowaiter S, Alsheikh A, Alotaibi A. An Asymptomatic Patient with Colonic Leiomyoma. *Case Reports in Gastroenterology*. 2023;17(1):269.
- Alabdulaaly NI, Alanazi BD, Albassam KA, Binkhashlan NN, Alqahtani ST, Arab NS, et al. Descending Colon Leiomyoma: A Case Report and Literature Review. *Cureus*. 2024;16(8):e67390.
- Deshmukh AV, Vaidya VD, Shivkumar VB, Gangane NM. Leiomyoma of ileum causing intestinal obstruction: A rare presentation. *Saudi Journal for Health Sciences*. 2021;10(2): 146-8.
- Aletaha N, Ghalamkari M, Sotoudeh M, Alborzi F, Daryani NE. A Patient With the Leiomyoma of the Cecum: A Case Report. *Case Reports in Clinical Practice*. 2020;5(2):35-8.

## Small bowel obstruction due to cecal leiomyoma: *a rare presentation and case report*

Reihane Chegini M.D.<sup>1</sup>  
Seyed Hasan Seyed Sharifi  
M.D.<sup>2</sup>  
Rasul Nikdel M.D.<sup>2\*</sup>

1- Department of Pathology, School  
of Medicine, North Khorasan  
University of Medical Sciences,  
Bojnurd, Iran.

2- Department of General Surgery,  
School of Medicine, North  
Khorasan University of Medical  
Sciences, Bojnurd, Iran.

\* Corresponding author: Department of  
General Surgery, School of Medicine,  
North Khorasan University of Medical  
Sciences, Bojnurd, Iran.  
Tel: +98-58-31511780  
E-mail: rasul.nikdel@yahoo.com

### Abstract

Received: 09 Jun. 2024 Revised: 16 Jun. 2024 Accepted: 14 Jul. 2024 Available online: 22 Jul. 2024

**Background:** Benign tumors of the gastrointestinal tract with a muscular origin are typically found in the esophagus, stomach, or small intestine, and rarely in the large intestine. Approximately 3% of all gastrointestinal leiomyomas occur in the large intestine, primarily in the descending colon and sigmoid colon. These lesions are usually asymptomatic and are often discovered during endoscopic procedures.

**Case Presentation:** A 38-year-old female patient admitted to the emergency department of Imam Ali Hospital in Bojnurd city in January 2024, reporting vague and nonspecific lower abdominal pain, abdominal distension, nausea, vomiting, low appetite and signs of partial gastrointestinal obstruction over the past week that don't have any history of weight loss, gastrointestinal bleeding, constipation or family history of cancer. Her symptoms had not responded to Over-the-counter (OTC) medicines and outpatient treatment. Given the nonspecific manifestations, a CT scan of the abdomen and pelvis with iv contrast was requested for further evaluation of intra abdominal disease. The CT findings indicated a 5.5 cm lesion at the beginning of the large intestine, which exerted pressure on the distal part of small intestine, leading to evidence of partial obstruction of the distal part of small intestine. The patient was diagnosed with small bowel obstruction due to an ascending colon tumor and was scheduled for surgical intervention. She underwent resection of right colon, 10-15 cm of terminal ileum along with drainage of the regional lymph nodes. The excised tissue sample was sent for histopathological examination, which suggested a benign colon tumor likely to be a leiomyoma. To facilitate a more accurate diagnosis, immunohistochemical analysis was recommended, which confirmed the diagnosis of leiomyoma.

**Conclusion:** Colonic leiomyomas can present with various symptoms depending on their size and location. Due to the difficulty in differentiating leiomyomas from malignant colonic tumors, particularly when they are larger, surgical intervention is often recommended. This case highlights the importance of early diagnosis and appropriate management strategies for these tumors to prevent potential complications.

**Keywords:** colonic neoplasm, leiomyoma, surgical procedure.

