

# شکاف دست (Cleft hand def.) و گزارش ۱۰ مورد بیمار مبتلا

دکتر محمود فرزاد، دانشیار جراحی ارتوپدی بیمارستان امام خمینی، دانشگاه علوم پزشکی تهران  
دکتر حسین عطائی فشمی، رزیدنت جراحی ارتوپدی بیمارستان امام خمینی، دانشگاه علوم پزشکی تهران

## Cleft Hand Deformity A Case Series of 10 Patients ABSTRACT

Cleft hand deformity is a rare congenital anomaly of the hand with an incidence rate about 1/90,000. It has two clinical types; Typical and Atypical.

In this paper we are representing ten cases of this anomaly admitted during seven years from 1992 in Emam Khomeinie hospital.

Some of the patients especially those with typical cleft hand deformity achieved good functional results after surgical correction of the deformity. In the younger age group we observed better functional results.

**Key Words:** Cleft hand deformity, congenital anomaly, Central deficiency.

## چکیده

Cleft hand def. یک آنومالی مادرزادی نادر است.

که میزان بروز حدود ۱/۹۰,۰۰۰ دارد. این دفورمیته دارای ۲ تیپ تیپیکال و آتیپیکال است.

در این مقاله، ۱۰ مورد از این آنومالی که در طی سالهای ۱۳۷۱ الی ۱۳۷۸ به بیمارستان امام خمینی مراجعه نموده‌اند، معرفی می‌شوند.

تعدادی از این بیماران خصوصاً "آنهایی که دارای فرم تیپیک دفرمیته بودند بدنبال اعمال جراحی اصلاحی نتایج فونکسیونل خوبی بدست آوردند. مشاهده شد که در گروه سنی پایین تر نتایج فونکسیونل بهتری بدست آمد.

شروع زودتر درمان کمک خواهد کرد بلکه می‌توان به والدین بیمار هم نحوه مواجهه با این مشکل را نشان داد و دیدگاهی را نسبت به نحوه توارث، پیش آگهی بیماری از نظر فونکسیون نهائی عضو و زمانبندی اقدامات درمانی ارائه نمود(۱).

Cleft hand def. در گروه Central deficiency.

دست قرار دارد که عمدتاً با فقدان تشکیل ردیف های (ray) مرکزی دست از نوع longitudinal failure همراه است.

## معرفی موارد آنومالی Cleft hand

Case شماره ۱: پسر بچه ۶ ساله مبتلا به آنومالی دست چپ می‌باشد. این یک Case از Symbrachydactyly است که علیرغم ظاهر نابهنجار دفرمیته، دست از فونکسیون خوبی برخوردار است و همانطور که در عکس و اسلاید ملاحظه می‌شود nubbin اضافی به پرشدن defect بین دو قسمت اولنار و رادیال در حین Grasp کمک نموده و مزاحمتی برای grasp ایجاد نمی‌نماید. لذا اقدام درمانی جراحی برای بیمار ضرورتی نداشت.

## مقدمه

مشکلات موجود در درمان آنومالیهای مادرزادی دست، موضوعی کاملاً شناخته شده است، به طوریکه بعضی از مؤلفین، آنها را در زمره مشکل ترین مواردی دانسته‌اند که یک جراح دست با آن روبرو می‌شود؛ حتی روشهای درمان جراحی شناخته شده را نمی‌توان به صورت روش درمانی استاندارد برای همه بیماران به کاربرد.

معاینه و بررسی زودرس توسط جراح دست نه تنها به

در عین حال دست فونکسیون خوبی نیز دارد.

Case شماره ۸: در این دختر بچه ۴ ساله عمق Cleft زیاد نبود ولی Contracture در Web اول بارز بود که جهت بیمار ریلیز Web انجام شد و فونکسیون دست بعد از این اقدام جراحی بهبودی واضحی یافته است.

Case شماره ۹: دختر بچه ۶ ساله با Cleft hand/foot deformity در هر ۴ اندام که علاوه بر ترمیم جراحی که قبلاً برای دستان بیمار انجام شده بود، جهت رفع اختلالی که این دفورمیته در پوشیدن کفش برای بیمار ایجاد کرده بود، تصمیم به بستن Cleft پا گرفته شد.

Case شماره ۱۰: پسر بچه ۴ ساله است با آنومالی یک طرفه در دست راست. این آنومالی یکی از انواع شدید Symbrychydactyly می باشد.

مشخصات دقیق تمام بیماران در جدول مشخصات ذکر شده است.

## بحث

Cleft hand def. یک آنومالی مادرزادی نادر دست می باشد که تحت عناوین مختلفی مثل Split hand/ Split foot deformity, Split hand, lobster claw hand, ectrodactyly نامیده شده است. تقسیم بندی های مختلف که درباره این بیماری به کار گرفته شده اند هرچند از نظر آکادمیک بسیار مورد توجه بوده است ولی از نظر بالینی کمک چندانی نمی کند. اتفاق نظر کلی بر وجود ۲ فرم تبییک (true) و آتبیبیک می باشد.

فرم تبییک عمدتاً همراه با فقدان یک یا چند ردیف (ray) مرکزی دست و یک شکاف V شکل عمیق می باشد. درگیری عمدتاً ۲ طرفه بوده و دفرمیته مشابهی در هر دو پا (Foot) هم دیده می شود. درجاتی از توارث فامیلی به صورت AD اتوزوم غالب با نفوذ (Penetrance) ناکامل شناخته شده است. این بیماران احتمال درگیری سایر اعضا را دارند مانند: شکاف کام، شکاف لب، بیماری مادرزادی قلب، کاتاراکت، فقدان ناخن، کوتاهی هومروس یا ساعد، سین

Case شماره ۲: دختر بچه ۳ ساله با آنومالی دست راست که برای او نوع True Cleft hand مطرح می باشد. برای بیمار ترمیم جراحی به صورت بستن ساده Cleft انجام شد.

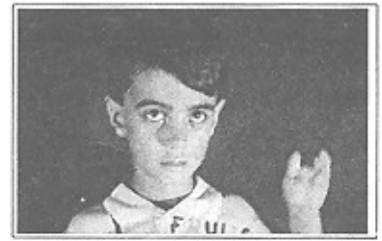
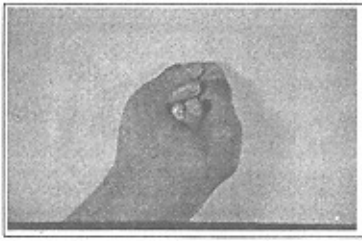Case شماره ۳: نوزاد دختر ۶ ماهه با آنومالی دست به صورت فقدان کامل ray دوم دست راست، همراه با یک Wide Web بین انگشت شست و انگشت میانی که به روش Barsky, بستن Cleft انجام شد. فونکسیون دست در حد نرمال بود.

Case شماره ۴: نوزاد پسر ۴ ماهه، این یک Symbrychydactyly است که قرار است در بالای سن ۶ ماهگی در صورت لزوم سین داکتیلی های بیمار آزاد گردد.

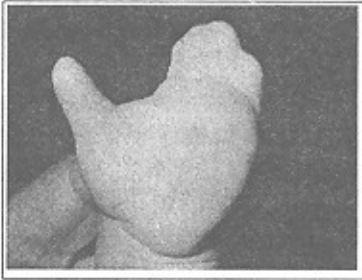
Case شماره ۵: دختر ۵/۵ ساله با آنومالی هر دو دست است. نکته قابل توجه اینکه در رادیوگرافی بیمار ملاحظه می گردد که سین داکتیلی دست چپ به صورت Complex می باشد و شاید این امر بیانگر این نظریه باشد که جهت ایجاد Cleft، انگشت درگیر به انگشتان مجاور Fusion می یابد، به علاوه بیمار مبتلا به Cleft foot deformity در هر دو اندام تحتانی بود که با توجه به درگیری هر ۴ اندام True Cleft hand مطرح می شود. دست راست بیمار تحت عمل جراحی جهت ریلیز Web و بستن Cleft قرار گرفت.

Case شماره ۶: دختر ۴ ساله مبتلا به آنومالی هر دو دست است و در هر دو پای بیمار Cleft مشاهده می شود، لذا این یک Case از True cleft hand می باشد. در ترمیم جراحی اول برای بیمار اصلاح Contracture، در Web اول به صورت flap, Z plasty انجام شد و در مرحله بعد بستن Cleft انجام گردید.

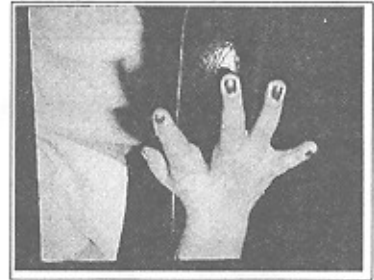
Case شماره ۷: این پسر ۱۰ ساله از موارد قدیمی Cleft hand می باشد که بطور رتروسپکتیو بررسی گردید. قبلاً جهت بیمار ترمیم جراحی به صورت بستن Cleft و اصلاح Contracture در Web اول انجام شده بود. از بیمار خواسته شد که جهت follow up مراجعه نماید. ملاحظه می گردد که دست بیمار از نمای Cosmetic قابل قبول برخوردار است و



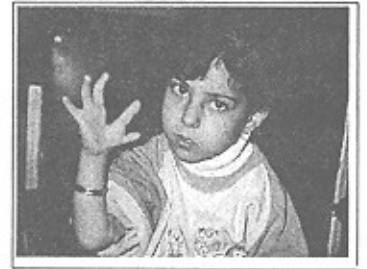case 1



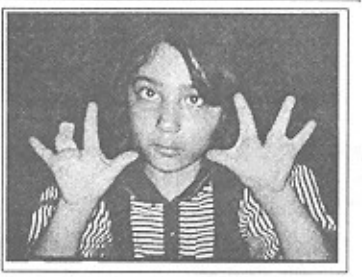case 4



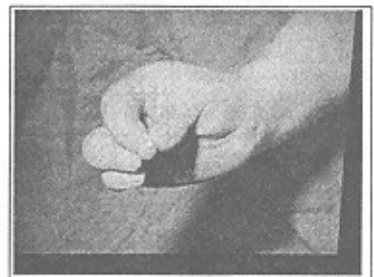
case 2



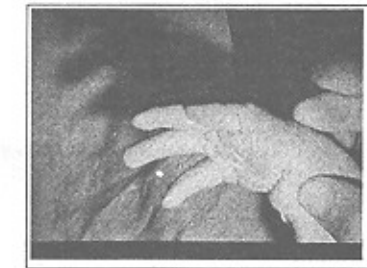
case 2



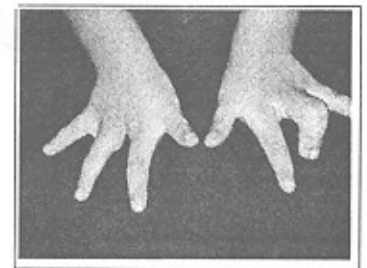
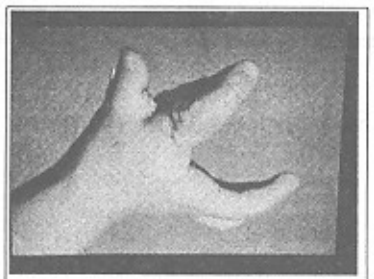
case5



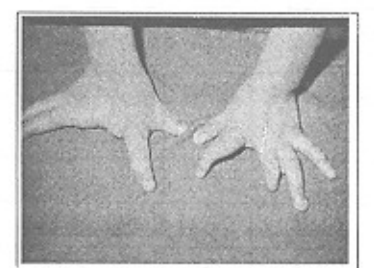
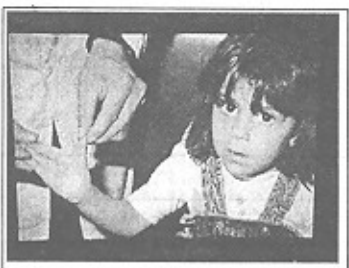case 3



case 3



case5

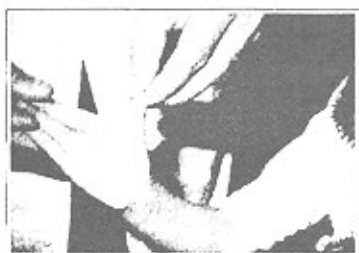


case6

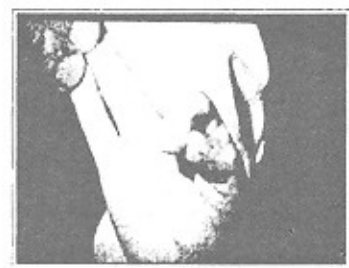



case8



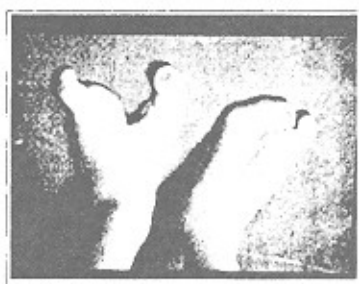
case8



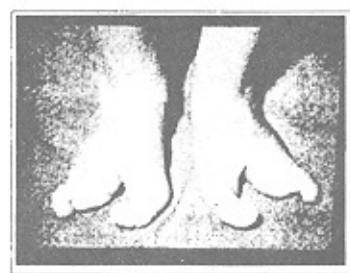
case7



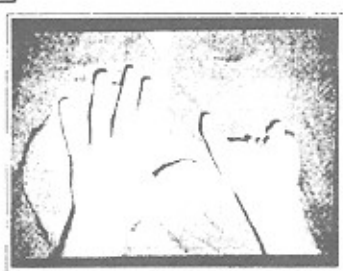case 2  
بعد از جراحی



case9



case9



case10



case10

جدول مشخصات بیماران

شماره Case	سن	جنس	نوع دفرمیته دست		نوع انومالی دست					انومالی سایر اعضا		
			انیبیک	تیبیک	شکاف cleft	فقدان Ray	سینداکتیلی	اواکشن دست	Nubbin	اکتت هیپلانیک	پا Foot	احشاء داخلی
۱	۶y	مذکر	+			+	+			+		
۲	۳y	مؤنث		+	+				+		+	
۳	۶m	مؤنث		+	+	+					-	-
۴	۶m	مذکر	+					+			+	
۵	۵/۵y	مؤنث		+	+	+		+			+	-
۶	۴y	مؤنث		+	+	+		+	+		+	-
۷	۱y	مذکر		+	+	+		+	+			
۸	۴y	مؤنث		+	+	+		+	+			
۹	۶y	مؤنث		+	+	+					-	+
۱۰	۴y	مذکر	+							+	+	

انگشتان مرکزی در حدود ۱۸ ماهگی شروع نمود و با یک فاصله حداقل ۶ ماهه با بستن Cleft و اصلاح دفرمیتة شست در یک مرحله یا به صورت جداگانه اقدام کرد (۴).

### نتیجه گیری

همانطور که متذکر شدیم هدف اصلی از مداخله درمانی بیشتر بهبود وضعیت فونکسیونل دست یا پای مبتلا می باشد، لذا نباید تصور کرد که با انجام جراحی های وسیع جهت بهبود ظاهر Cosmetic دست و فدا نمودن فونکسیون دست، به بیمار کمکی شده است. بنابراین در مواردی که با اقدام جراحی توان فونکسیون دست را بهبود بخشید، مداخله جراحی بی مورد به نظر می رسد (Case 1) از طرف دیگر در بعضی مواردگاهی حتی با بستن ساده شکاف و بدون نیاز به روشهای پیچیده می توان کارآیی دست بیمار را به شکل چشمگیری بهبود بخشید، بنابراین با توجه به تنوع مورفولوژی این آنومالی، نوع اقدام جراحی را باید در مورد هر بیمار به طور جداگانه و با توجه خاص به رفع مشکل خاص همان بیمار انتخاب نمود. نکته بسیار مهم دیگر، عدم تاخیر ترمیم جراحی تا سنین بالاست، چراکه نتیجه درمانی در مواردی که در سنین پایین مورد ترمیم جراحی قرار گرفته اند بسیار مطلوبتر می باشد (۵).

اوستوز آرنج یا رادیو اولنار سین داکتیلی انگشتان مجاور دست، اداکشن شست. نوع آتپیک عمدتاً یک طرفه بوده، پاها را درگیر نمی کند و توارث فامیلی شناخته شده ای ندارد و شکاف دست به صورت U شکل می باشد بعضی مؤلفین کل گروه آتپیک را به عنوان Symbrachydactyly می نامند. این دستها اگر چه از نظر نمای ظاهری بدشکل می باشند ولی وضعیت فونکسیونل خوبی را می توانند کسب کنند (۳، ۲). این دفرمیتة دارای درمان غیر جراحی مناسبی نمی باشد. همچنین با توجه به وجود یک طیف گسترده ای از درجات متغیر فقدان انگشتان و ردیف های (ray) مرکزی دست یک روش استاندارد را نمی توان برای همه بیماران در نظر گرفت، تنها باید یکسری اصول کلی را در درمان بیماران مدنظر داشت (۱).

اعمال جراحی که ممکن است در اینها نیاز باشند شامل بر: بستن شکاف (Cleft) آزاد سازی سین داکتیلی انگشتان مجاور، اصلاح اداکشن کنتراکچر شست، اوستوتومی ray سمت رادیال و اولنار و عمیق سازی کف دست در نوع آتپیکال. برای بستن Cleft، روشهای آقایان Barsky, Miura and Komada, Ueba و Snow-litter وجود دارد.

درمان را می توان از سن ۶ ماهگی با آزاد سازی سین داکتیلی انگشتان کناری دست سپس آزاد سازی سین داکتیلی

### منابع

- 1- Flatt AE. Cleft hand and Central defects, In The care of Congenital Hand Anomalies. CV Mosby, St louis:337-366.
- 2- Green DP, Hotchkiss R, Pederson w. Green's Hand Surgery.
- 3- Ogino T. Cleft hand: Hand-Clin 1990 Nov;6(4):661-671.
- 4- Terry Canale s. Campbell's Operative Orthopedics. Nith Edition Mosby - Year Book, St louis 1998:3769-3777.
- 5- Buck- Gramcko D. Cleft hands: Classification and treatment. Hand clin 1985: 467-473.