

## بررسی و مقایسه ضخامت بافت پره لامینا و لامینا کریبروزا عصب بینایی پیش و پس از درمان در بیماران مبتلابه گلوکوم زاویه بسته و زاویه باز

### چکیده

دریافت: ۱۴۰۳/۰۷/۱۶ ویرایش: ۱۴۰۳/۰۷/۲۲ پذیرش: ۱۴۰۳/۰۸/۲۳ آنلاین: ۱۴۰۳/۰۹/۰۱

درنا یزدان پناه، محمد اریش\*

گروه چشم پزشکی، دانشکده پزشکی، دانشگاه علوم پزشکی زاهدان، زاهدان، ایران.

**زمینه و هدف:** فشار داخل چشم پاسخ متفاوتی در درمان بیماران مبتلابه گلوکوم زاویه بسته و گلوکوم زاویه باز ایجاد می‌کند. هدف این مطالعه بررسی و مقایسه ضخامت بافت پره لامینا و لامینا کریبروزا پیش و پس از درمان در بیماران مبتلابه گلوکوم زاویه بسته و زاویه باز می‌باشد.

**روش بررسی:** این مطالعه توصیفی-تحلیلی در بیمارستان الزهرا زاهدان از فروردین تا اسفند سال ۱۴۰۱ انجام شد. ۵۶ بیمار با میانگین سنی  $56/16 \pm 12/23$  سال (۳۲ مرد) در دو گروه شامل بیماران مبتلابه گلوکوم زاویه باز (تعداد ۲۸) و بیماران مبتلابه گلوکوم زاویه بسته (تعداد ۲۸) ارزیابی شدند. بیماران تحت بررسی فشار داخل چشم با تونومتر گلدمن و ضخامت بافت پره لامینا و لامینا کریبروزا با استفاده از ONH OCT قرار گرفتند. ارزیابی بیماران، پیش، یک ماه بعد، سه ماه بعد و شش ماه بعد از مداخله انجام شد.

**یافته‌ها:** ضخامت بافت لامینا کریبروزا و پره‌لامینا در هر دو گروه پس از شش ماه افزایش یافت (همه  $P < 0/05$ ). در ابتدا، ضخامت پره‌لامینا و ضخامت بافت لامینا کریبروزا در بیماران گلوکوم زاویه بسته به‌طور قابل‌توجهی کمتر از بیماران گلوکوم زاویه باز بود ( $P < 0/05$ ). پس از شش ماه، ضخامت بافت لامینا کریبروزا در بیماران گلوکوم زاویه بسته به‌طور قابل‌توجهی بیشتر از بیماران گلوکوم زاویه باز بود ( $P = 0/023$ ).

**نتیجه‌گیری:** افزایش ضخامت بافت پره لامینا و لامینا کریبروزا پس از جراحی در بیماران گلوکوم زاویه بسته و زاویه باز با استفاده از تصویربرداری OCT متفاوت و میزان افزایش ضخامت لامینا کریبروزا در بیماران گلوکوم زاویه بسته بیشتر می‌باشد.

**کلمات کلیدی:** گلوکوم زاویه بسته، گلوکوم زاویه باز، فشار داخل چشم، سر عصب بینایی.

\* نویسنده مسئول: زاهدان، دانشگاه علوم پزشکی زاهدان، دانشکده پزشکی، گروه چشم پزشکی.

تلفن: ۰۵۴-۳۳۲۹۵۷۶۵

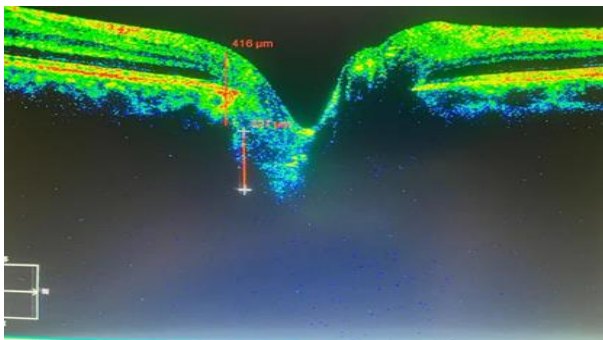
E-mail: arish.mohammed@gmail.com

### مقدمه

گلوکوم به دو گروه زاویه باز و زاویه بسته تقسیم می‌شود. گلوکوم زاویه بسته اولیه شایع‌ترین نوع گلوکوم در منطقه آسیای شرقی و هند می‌باشد.<sup>۱،۲</sup> گلوکوم به‌صورت از بین رفتن سلول‌های گانگلیونی شبکیه و آکسون ظاهر می‌شود. فرض بر این است که از دست دادن آکسون در سطح لامینا کریبروزا از یک ساختار مشبک مانند کلاژنی چند لایه در سر عصب بینایی که پشتیبانی ساختاری و تغذیه‌ای برای آکسون‌های سلول گانگلیونی شبکیه فراهم می‌کند،

فشار داخل چشمی توسط میزان تولید زلالیه و مقاومت در برابر خروج زلالیه از چشم و میزان فشار وریدی اپی اسکلازا تعیین می‌شود.<sup>۱</sup> افزایش فشار داخل چشم همراه با فنجان شدن سر عصب بینایی و نقص در میدان دید مقدمه پدید آمدن بیماری گلوکوم که شایع‌ترین علت نابینایی غیرقابل‌برگشت در جهان می‌باشد.<sup>۱،۲</sup> بیماری

سابقه سایر بیماری‌های چشمی، بیماران تحت جراحی قبلی یا سایر درمان‌های چشمی و بیماران با سابقه ترومای چشم از مطالعه خارج شدند. بیماران در دو گروه مساوی شامل بیماران با گلوکوم زاویه بسته (۲۸ نفر) و بیماران با گلوکوم زاویه باز (۲۸ نفر) تقسیم شدند و در ابتدای مطالعه از نظر متغیرهای دموگرافیک، حدت بینایی، نسبت اندازه کاپ به اندازه دیسک (C/D)، عمق سگمان قدامی (ACD)، ضخامت قرنیه مرکزی (CCT)، فشار داخل چشم (IOP) و ضخامت بافت پره لامینا و لامینا کریبروزا بررسی شدند. ارزیابی ضخامت بافت پره لامینا و لامینا کریبروزا، همه بیماران در اولین ویزیت، جهت تأیید نوع زاویه بیماری تحت ارزیابی ASOCT (Tommy CASSIA2017) و ONH OCT (Carl Zeiss, Cirus, 5000, German) قرار گرفتند. یک متخصص ضخامت بافت پره لامینا و لامینا کریبروزا را در هر چشم از تصاویر EDI-OCT به صورت دستی و خودکار با کمک برنامه OCT اندازه‌گیری کرد. ارزیابی پارامترها به صورت عمود بر خط مرجعی که به BMO (نقطه شروع عصب بینایی) را به هم متصل می‌کند، انجام شد. مطابق با شکل ۱، ضخامت لامینا کریبروزا به‌عنوان فاصله بین بوردر قدامی و خلفی ناحیه بسیار رفلکتیو در سطح مقطع افقی EDI-OCT در سر عصب بینایی اندازه‌گیری شد. اندازه‌گیری ضخامت لامینا کریبروزا نیز تا حد امکان در مرکز که عروق کمتری وجود داشت، اندازه‌گیری شد.<sup>۱۱</sup>



شکل ۱: اندازه‌گیری ضخامت بافت پره لامینا و لامینا کریبروزا

سپس بیماران مبتلا به گلوکوم زاویه باز تحت ایریدوتومی لیزری و بیماران مبتلا به گلوکوم زاویه بسته تحت جراحی ترابکتوم قرار

شروع می‌شود. این آسیب منجر به کاپینگ دیسک بینایی می‌شود که یک تغییر مشخص در ساختار سر عصب بینایی است. کاپینگ سر عصب بینایی را می‌توان به دو بخش تقسیم کرد: جزء پره لامینا و جزء لامینا.<sup>۱۵</sup> جزء پره لامینا مستلزم کاهش پیشرونده بافت عصبی پره لامینا است که باعث افزایش عمق و ضخامت Cup می‌شود و در نتیجه نسبت کاپ به دیسک را نیز افزایش می‌دهد.<sup>۱۶،۱۷</sup> لامینا کریبروزا از یک شبکه ظریف بافت همبند تشکیل شده است که از طریق آن آکسون‌های سلول‌های گانگلیونی شبکه از چشم خارج می‌شوند. لامینا کریبروزا مانعی بین محیط پرفشار داخل چشمی و فضای رتروبولباری کم‌فشار و یک ساختار دینامیک است که با تغییرات فشار داخل چشم اصلاح می‌شود.<sup>۹</sup>

ضخامت لامینا کریبروزا در بیماران با گلوکوم باز نسبت به بیماران با گلوکوم بسته، متفاوت است که نشان دهنده مکانیسم آسیب گلوکومی متفاوت در این دو گروه است.<sup>۱۱</sup> همچنین کاهش فشار چشم پاسخ متفاوتی در ضخامت و عمق پره لامینا در دو گروه بیماران با گلوکوم بسته و بیماران با گلوکوم باز ایجاد کرده‌اند.<sup>۱۱</sup> مطالعات انجام شده در زمینه روند درمان بیماران گلوکوم زاویه باز و گلوکوم زاویه بسته و مقایسه این دو گروه درمانی محدود می‌باشد، بنابراین این مطالعه با هدف بررسی و مقایسه ضخامت لایه پره لامینا و لامینا کریبروزا عصب بینایی پیش و پس از درمان در بیماران مبتلا به گلوکوم زاویه بسته و زاویه باز انجام شد.

## روش بررسی

انتخاب بیماران، پژوهش حاضر مطالعه توصیفی-تحلیلی می‌باشد که بر روی ۵۶ بیمار گلوکوم مراجعه‌کننده به بیمارستان چشم‌پزشکی الزهرا زاهدان که در سال ۱۴۰۱ تحت درمان جراحی ترابکتومی یا ایریدوتومی لیزری قرار گرفتند، انجام شد. کلیه بیماران طبق اصول هلسینکی که به تأیید کمیته اخلاق دانشگاه علوم پزشکی زاهدان (کد اخلاق (IR.ZAUMS.REC.1402.068) رسیده است، تحت بررسی قرار گرفتند.

معیارهای ورود به مطالعه شامل رضایت آگاهانه و آزادانه به شرکت در مطالعه، بیماران با گلوکوم زاویه بسته تحت درمان با لیزر و بیماران با گلوکوم زاویه باز تحت درمان با جراحی بود. بیماران با

بیماران با گلوکوم زاویه باز بیشتر از بیماران با گلوکوم زاویه بسته ( $P < 0/01$ ) و IOP به طور معناداری در بیماران با گلوکوم زاویه بسته بیشتر از بیماران با گلوکوم زاویه باز ( $P < 0/01$ ) بود. در شکل ۲ تغییرات فشار داخل چشم در دو گروه بیماران در ابتدای مطالعه و پس از گذشت یک، سه و شش ماه نشان داده شده است. در هر دو گروه در مدت شش ماه ارزیابی بیماران روند تغییرات فشار داخل چشم نزولی بود.

با توجه به نتایج جدول ۲ و ۳، پس از گذشت یک ماه از درمان در هر دو گروه ضخامت بافت پره لامینا و لامینا کریبروزا به طور معناداری کاهش یافت (در همه  $P < 0/05$ ). سه ماه پس از درمان تغییرات ضخامت بافت پره لامینا تنها در بیماران مبتلابه گلوکوم زاویه باز معنادار نبود ( $P > 0/05$ ). در ماه ششم تغییرات ضخامت بافت پره لامینا، ضخامت لامینا کریبروزا در بیماران مبتلابه گلوکوم زاویه باز معنادار نبود ( $P > 0/05$ ) و کاهش در ضخامت لامینا کریبروزا در بیماران مبتلابه گلوکوم زاویه بسته دیده شد ( $P < 0/001$ ). در جدول ۴ پارامترهای مورد بررسی در زمان‌های مختلف در دو گروه مقایسه شده است. نتایج نشان می‌دهد پیش از درمان ضخامت بافت پره لامینا، ضخامت لامینا کریبروزا در بیماران مبتلابه گلوکوم زاویه بسته به طور معناداری کمتر از بیماران مبتلابه گلوکوم زاویه باز می‌باشد ( $P < 0/05$ ). در ماه شش نیز ضخامت لامینا کریبروزا در گروه بیماران گلوکوم زاویه بسته به طور معناداری بیشتر بود ( $P = 0/023$ ).

گرفتند. بیماران پیش از درمان و پس از گذشت یک ماه، سه ماه و شش ماه پس از درمان به کمک ONH OCT تحت FU قرار گرفته و ضخامت بافت پره لامینا و لامینا کریبروزا بررسی شد.

روش تجزیه و تحلیل داده‌ها، نتایج با استفاده از SPSS software, version 25 (SPSS Inc., Chicago, IL, USA) آنالیز شدند. متغیرهای کمی با میانگین و انحراف معیار و و متغیرهای کیفی با تعداد و درصد آنالیز شدند.

اطلاعات دموگرافیک و بالینی بیماران با Chi-square test و T-test مقایسه شد. مقایسه ضخامت پره لامینا و لامینا کریبروزا در زمان‌های مختلف به تفکیک در هر گروه با آزمون T-test و مقایسه ضخامت بافت پره لامینا و لامینا کریبروزا بین دو گروه با استفاده از آزمون T-test انجام شد. در همه آزمون‌ها سطح معناداری ( $P < 0/05$ ) بود.

## یافته‌ها

نتایج جدول ۱ نشان می‌دهد بیماران دو گروه از نظر سن ( $P = 0/567$ ) و جنسیت ( $P = 0/787$ ) تفاوت معناداری نداشتند. حدت بینایی به طور معناداری در بیماران با گلوکوم زاویه بسته بیشتر از بیماران با گلوکوم زاویه باز بود ( $P < 0/01$ ). نسبت C/D ( $P = 0/364$ ) و CCT ( $P = 0/055$ ) و در دو گروه تفاوت معنی‌داری نداشت. ADC در

جدول ۱: توصیف و مقایسه اطلاعات دموگرافیک و بالینی بیماران گلوکوم زاویه بسته و بیماران گلوکوم زاویه باز

متغیر	گلوکوم زاویه بسته n=۲۸	گلوکوم زاویه باز n=۲۸	P
سن	۵۷/۱۱±۹/۹۵	۵۵/۲۱±۱۴/۲۸	۰/۵۶۷
جنسیت	مرد ۱۵ (٪۵۳/۶)	۱۷ (٪۶۰/۷)	۰/۷۸۷
حدت بینایی	زن ۱۳ (٪۶۴/۴)	۴/۴۳±۱/۸۷	<۰/۰۰۰۱
نسبت C/D*	۰/۶۲±۰/۱۳	۰/۵۸±۰/۲۸	۰/۳۶۴
ACD*	۲/۳۸±۰/۲۸	۳/۱۳±۰/۴۶	<۰/۰۰۰۱
CCT*	۵۲۴/۵۷±۲۸/۳۱	۵۱۴/۵۵±۲۶/۳۱	۰/۰۵۵
IOP* پیش از درمان	۳۲/۶۲±۵/۲۲	۳۲/۶۲±۵/۲۲	<۰/۰۰۰۱

\* C/D: Cup-to-Disc Ratio, ACD: Anterior Chamber Depth, CCT: Central Corneal Thickness, IOP: Intraocular Pressure

جدول ۲: توصیف و مقایسه اطلاعات پایه بیماران به تفکیک در هر گروه پیش و پس از جراحی

متغیر	پیش از درمان	یک ماه بعد	درصد تغییرات	P	سه ماه بعد	درصد تغییرات	P
ضخامت بافت پره لامینا (µm)	گلوکوم زاویه بسته	۱۵۵/۴۶±۴۲/۱۴	۲۰۳/۳۸±۵۵/۳۷	۳۰/۸۳±۱۳/۱۳	<۰/۰۰۰۱	۱۸۰/۶۳±۵۵/۳۰	۱۵/۴۵±۱۱/۳۶
	گلوکوم زاویه باز	۱۷۲/۵۷±۴۱/۹۱	۲۰۷/۶۶±۵۱/۰۷	۲۴/۴۰±۴۰/۱۰	<۰/۰۰۰۱	۱۸۰/۰۷±۳۰/۶۷	۹/۷۵±۲۸/۹۰
ضخامت لامینا کریبروزا (µm)	گلوکوم زاویه بسته	۱۶۰/۲۱±۳۰/۲۱	۱۸۹/۷۱±۴۸/۶۸	۲۰/۷۹±۳۱/۰۵	<۰/۰۰۰۱	۱۹۹/۱۴±۵۹/۸۴	۲۵/۳۵±۳۲/۸۴
	گلوکوم زاویه باز	۱۷۳/۷۱±۳۸/۹۷	۱۸۷/۵۰±۴۰/۹۲	۸/۸۶±۱۰/۳۰	۰/۰۰۷۱	۱۹۵/۹۴±۴۳/۶۲	۱۴/۴۰±۱۷/۹۴

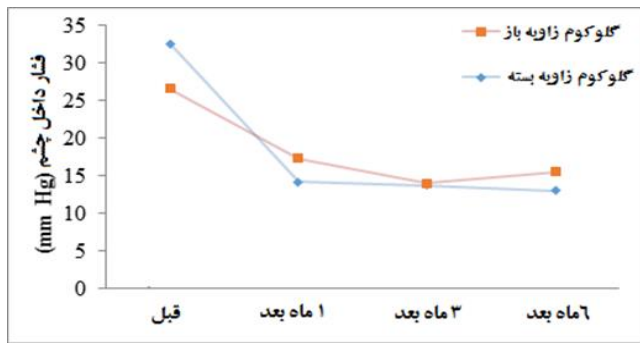
جدول ۳: توصیف و مقایسه اطلاعات پایه بیماران به تفکیک در هر گروه پیش و پس از جراحی

متغیر	شش ماه بعد	درصد تغییرات	P
ضخامت بافت پره لامینا (µm)	گلوکوم زاویه بسته	۱۷۰/۰۳±۳۵/۳۱	۱۴/۴۱±۳۳/۰۴
	گلوکوم زاویه باز	۱۸۰/۰۷±۳۲/۰۶	۹/۱۷±۲۹/۴۷
ضخامت لامینا کریبروزا (µm)	گلوکوم زاویه بسته	۲۰۱/۷۳±۴۰/۰۷	۲۹/۲۳±۳۱/۳۹
	گلوکوم زاویه باز	۱۸۲/۸۶±۴۶/۳۹	۵/۸۳±۱۲/۸۹

جدول ۴: توصیف و مقایسه اطلاعات پایه بیماران در دو گروه پیش و پس از جراحی

متغیر	پیش از درمان	یک ماه پس از درمان	سه ماه پس از درمان	شش ماه پس از درمان
ضخامت بافت پره لامینا (µm)	گلوکوم زاویه بسته	۱۵۵/۴۶±۴۲/۱۴	۲۰۳/۳۸±۵۵/۳۷	۱۸۰/۶۳±۵۵/۳۰
	گلوکوم زاویه باز	۱۷۲/۵۷±۴۱/۹۱	۲۰۷/۶۶±۵۱/۰۷	۱۸۰/۰۷±۳۰/۶۷
	گلوکوم زاویه بسته	۱۶۰/۲۱±۳۰/۲۱	۱۸۹/۷۱±۴۸/۶۸	۲۰/۷۹±۳۱/۰۵
	گلوکوم زاویه باز	۱۷۳/۷۱±۳۸/۹۷	۱۸۷/۵۰±۴۰/۹۲	۸/۸۶±۱۰/۳۰
ضخامت لامینا کریبروزا (µm)	گلوکوم زاویه بسته	۱۶۰/۲۱±۳۰/۲۱	۱۸۹/۷۱±۴۸/۶۸	۲۰/۷۹±۳۱/۰۵
	گلوکوم زاویه باز	۱۷۳/۷۱±۳۸/۹۷	۱۸۷/۵۰±۴۰/۹۲	۸/۸۶±۱۰/۳۰
	گلوکوم زاویه بسته	۲۰۱/۷۳±۴۰/۰۷	۲۹/۲۳±۳۱/۳۹	۲۰/۷۹±۳۱/۰۵
	گلوکوم زاویه باز	۱۸۲/۸۶±۴۶/۳۹	۵/۸۳±۱۲/۸۹	۱۸۲/۸۶±۴۶/۳۹

مشابه کاهش هیستریزیس قرنیه، افزایش مزمن فشار داخل چشم در بیماران با گلوکوم زاویه باز در مقایسه با بیماران گلوکوم زاویه بسته ممکن است منجر به سفت تر و تغییر شکل کمتر لامینا و پره لامینا گردد.<sup>۱۸</sup> مشابه با نتایج مطالعه حاضر Park و همکاران با مقایسه تغییرات ضخامت پره لامینا و لامینا در بیماران مبتلابه گلوکوم زاویه بسته و زاویه باز پس از کاهش فشار داخل چشم پاسخ متفاوتی در دو گروه گزارش کردند و در مطالعه آنان نیز کاهش فشار داخل چشم در بهبود بیماران گلوکوم زاویه بسته بیشتر بود.<sup>۱۸</sup> در مطالعه Arish و همکاران نیز بیان گردید از تفاوت در مشخصات عمق پره لامینا در گروه بیماران مبتلابه گلوکوم زاویه باز نسبت به بیماران گلوکوم با تنش نرمال می توان در تمایز بین این دو گروه بیماران کمک گرفت.<sup>۱۲</sup> در مطالعه Lee و همکاران با بررسی ۲۵ بیمار مبتلابه گلوکوم زاویه باز، فشار چشم پس از شش ماه از جراحی بیش از ۲/۵ برابر کاهش یافت و افزایش ضخامت لامینا کریبروزا و بافت پره لامینا پس از شش ماه از جراحی دیده شد.<sup>۱۹</sup> نتایج مطالعه حاضر نشان داد پیش از درمان، ضخامت بافت پره لامینا و ضخامت لامینا کریبروزا در بیماران مبتلابه گلوکوم زاویه بسته به طور معناداری کمتر از بیماران گلوکوم زاویه باز بود. همچنین بررسی فشار داخل چشم پیش از درمان در بیماران مبتلابه گلوکوم زاویه بسته بیشتر از بیماران مبتلابه گلوکوم زاویه باز بود. فشار داخل چشم یک عام خطر مهم برای آسیب و پیشرفت گلوکوم است.<sup>۲۰</sup> فشار داخل چشم بالا بافت همبند اطراف سر عصب بینایی را تخریب کرده و متعاقباً لامینا کریبروزا نازک می شود. مشابه با نتایج مطالعه حاضر Gazzard و همکاران دریافتند که فشار داخل چشم پیش از درمان در بیماران مبتلابه گلوکوم زاویه بسته بیشتر از بیماران مبتلابه گلوکوم زاویه باز بود و نقص میدان دید در بیماران مبتلابه گلوکوم زاویه بسته نیز بیشتر بود.<sup>۲۱</sup> De Moraes و همکاران نیز بیان کردند مهمترین عامل خطر برای پیشرفت آسیب بینایی در بیماران گلوکوم، فشار داخل چشم است و یک مقدار ترشولد مشخص منجر به تغییر شکل لامینا کریبروزا و جابه جایی لامینا می شود.<sup>۲۲</sup> در مطالعه Wanichwecharungruang و همکاران نیز ارتباط معنادار و معکوسی بین فشار داخل چشم و شدت بیماری گلوکوم گزارش شد و ضخامت لامینا کریبروزا در بیماران مبتلابه گلوکوم زاویه بسته کمتر از بیماران مبتلابه گلوکوم زاویه باز بود.<sup>۲۳</sup> این مطالعه با محدودیت هایی نیز همراه بود. جابه جایی anterior لامینا



شکل ۲: تغییرات فشار داخل چشم در بیماران مبتلابه گلوکوم زاویه باز و زاویه بسته در زمان های مختلف ارزیابی بیماران

## بحث

مطالعات انجام شده در بررسی بیماران گلوکوم زاویه باز و بسته پراکنده است. گزارش شده که تغییرات سطح سر عصب بینایی به دلیل افزایش حاد فشار داخل چشم نشان دهنده فشرده سازی بافت پره لامینا است نه جابه جایی لامینا خلفی.<sup>۱۳</sup> هدف مطالعه حاضر ارزیابی تغییرات ضخامت لامینا کریبروزا و بافت پره لامینا به مدت شش ماه در بیماران گلوکومی زاویه باز و زاویه بسته که تحت درمان با هدف کاهش فشار داخل چشم قرار گرفتند، می باشد. نتایج این مطالعه کاهش فشار داخل چشمی را در حدود ۶۰٪ و ۴۰٪ بیماران گلوکوم زاویه بسته و گلوکوم زاویه باز پس از گذشت شش ماه از جراحی نشان داد و این تغییرات در پیگیری یک ماهه بیماران قابل توجه تر بود. پس از کاهش فشار داخل چشم پس از گذشت شش ماه، روند تغییرات ضخامت لامینا کریبروزا در بیماران گلوکوم زاویه بسته و در گروه بیماران گلوکوم زاویه باز متفاوت بود، بنابراین نتایج نشان می دهد که کاهش فشار چشم منجر به پاسخ های متفاوت لامینا کریبروزا و بافت پره لامینا در بیماران گلوکوم زاویه بسته و گلوکوم زاویه باز گردید. افزایش ضخامت بافت پره لامینا و لامینا کریبروزا در سر عصب بینایی در بیماران گلوکوم زاویه بسته بارزتر بود. ضخیم شدن بافت پره لامینا می تواند به دلیل افزایش حجم خون همراه با تغییرات مرتبط در جریان خون<sup>۱۴</sup> یا جابه جایی مایع آکسوپلاسمی از هر دو لایه فیبر عصبی شبکه به بافت پره لامینا و مایعی که از لامینا در فشار داخل چشم بالاتر منتقل شده است، رخ دهد.<sup>۱۵-۱۷</sup>

زاویه باز و گلوکوم زاویه بسته رخ می‌دهد و این تغییرات در گروه بیماران مبتلابه گلوکوم زاویه بسته بارزتر می‌باشد.

سپاسگزاری: این مقاله حاصل طرح تحقیقاتی تحت عنوان "بررسی و مقایسه ضخامت لایه پره لامینا و لامینا کریبروزا عصب بینایی پیش و پس از درمان در بیماران مبتلابه گلوکوم زاویه بسته و زاویه باز" در مقطع دکترای تخصصی در رشته چشم پزشکی در سال ۱۴۰۲ و کد ۳۵۵۱ می‌باشد که با حمایت دانشگاه علوم پزشکی و خدمات بهداشتی درمانی زاهدان اجرا شده است.

کریبروزا نیز می‌تواند تغییرات سر عصب بینایی را در بیماران گلوکوم توضیح دهد، که در این مطالعه به آن پرداخته نشد. همچنین مطالعه حاضر فاقد یک گروه کنترل از بیماران مبتلابه گلوکوم بود. محدودیت دیگر مطالعه حاضر این بود که بیماران تنها شش ماه پس از درمان ارزیابی شدند. عمدتاً به این دلیل بود که فشار داخل چشم بعد از مدت شش ماه معمولاً افزایش نمی‌یابد.

نتیجه گیری، ضخیم شدن بافت پره لامینا، لامینا کریبروزا پس از کاهش فشار داخل چشم پس از جراحی در بیماران مبتلابه گلوکوم

## References

1. Quigley HA, Broman AT. The number of people with glaucoma worldwide in 2010 and 2020. *Br J Ophthalmology* 2006; 90(3): 262-267.
2. Quigley HA, Broman AT. The number of people with glaucoma worldwide in 2010 and 2020. *Br J Ophthalmol.* 2006; 90 (3):262-267.
3. Quigley HA. Number of people with glaucoma worldwide. *Br J Ophthalmol* 1996; 80:389-393.
4. Tham YC, Li X, Wong TY, Quigley HA, Aung T, Cheng CY. Global prevalence of glaucoma and projections of glaucoma burden through 2040: a systematic review and meta-analysis. *Ophthalmology.* 2014; 121(11):2081-2090. doi:10.1016/j.ophtha.2014.05.013.
5. Epstein DL, Allingham RR, Schuman JS. *Chandler and Grants Glucoma*. 4th ed. Baltimon: Williams & Wilkins; 1997.
6. Foster PJ, Johnson GJ. Glaucoma in China: how big is the problem? *Br J Ophthalmology* 2001; 85(11): 1277- 1282.
7. Yang H, Downs JC, Bellezza A, Thompson H, Burgoyne CF. 3-D histomorphometry of the normal and early glaucomatous monkey optic nerve head: prelaminar neural tissues and cupping. *Invest Ophthalmol Vis Sci.* 2007; 48: 5068-5084.
8. Yang H, Downs JC, Girkin C, et al. 3-D histomorphometry of the normal and early glaucomatous monkey optic nerve head: lamina cribrosa and peripapillary scleral position and thickness. *Invest Ophthalmol Vis Sci.* 2007; 48: 4597-4607.
9. Morgan WH, Yu DY, Cooper RL, Alder VA, Cringle SJ, Constable IJ. The influence of cerebrospinal fluid pressure on the lamina cribrosa tissue pressure gradient. *Invest Ophthalmol Vis Sci* 1995; 36: 1163-1172.
10. Lee EJ, Kim T-W, Kim M, Kim H. Influence of Lamina Cribrosa Thickness and Depth on the Rate of Progressive Retinal Nerve Fiber Layer Thinning. *Ophthalmology.* 2015; 122(4):721-9.
11. Han JC, Choi D-Y, Kwun YK, Suh W, Kee C. Evaluation of lamina cribrosa thickness and depth in ocular hypertension. *Japanese Journal of Ophthalmology.* 2016; 60(1):14-9.
12. Arish MO, Mirhosseini SM, Rajaei EL, Arish A, Mirhosseini SD, Dashipour A. Comparison of the prelaminar and lamina cribrosa thickness in patients with primary open angle glaucoma and normal tension glaucoma by optical coherence tomography (OCT). *Biomedical & Pharmacology Journal.* 2017;10(2):817-24.
13. Reis AS, O'Leary N, Stanfield MJ, Shuba LM, Nicolela MT, Chauhan BC. Lamina displacement and prelaminar tissue thickness change after glaucoma surgery imaged with optical coherence tomography. *Investigative ophthalmology & visual science.* 2012 Aug 1; 53(9):5819-26.
14. Tribble JR, Sergott RC, Spaeth GL, et al. Trabeculectomy is associated with retrobulbar hemodynamic changes. A color Doppler analysis. *Ophthalmology.* 1994; 101: 340-351.
15. Minckler DS, Bunt AH. Axoplasmic transport in ocular hypotony and papilledema in the monkey. *Arch Ophthalmol.* 1977; 95:1430-1436.
16. Anderson DR, Hendrickson A. Effect of intraocular pressure on rapid axoplasmic transport in monkey optic nerve. *Invest Ophthalmol.* 1974; 13:771-783.
17. Minckler DS, Bunt AH, Johanson GW. Orthograde and retrograde axoplasmic transport during acute ocular hypertension in the monkey. *Invest Ophthalmol Vis Sci.* 1977;16: 426-441
18. Park HY, Shin HY, Jung KI, Park CK. Changes in the lamina and prelaminar after intraocular pressure reduction in patients with primary open-angle glaucoma and acute primary angle-closure. *Investigative ophthalmology & visual science.* 2014 Jan 1; 55 (1):233-9.
19. Lee EJ, Kim TW, Weinreb RN. Reversal of lamina cribrosa displacement and thickness after trabeculectomy in glaucoma. *Ophthalmology.* 2012 Jul 1; 119(7):1359-66.
20. Nouri-Mahdavi K, Supawavej C, Bitrian E, et al. Patterns of damage in chronic angle-closure glaucoma compared to primary open-angle glaucoma. *Am J Ophthalmol.* 2011; 152 (1):74-80 e2.
21. Gazzard G, Foster PJ, Devereux JG, et al. Intraocular pressure and visual field loss in primary angle closure and primary open angle glaucomas. *Br J Ophthalmol.* 2003; 87 (6):720-725.
22. De Moraes CG, Juthani VJ, Liebmann JM, et al. Risk factors for visual field progression in treated glaucoma. *Arch Ophthalmol.* 2011; 129 (5):562-568. doi:10.1001/archophthol.2011.72.
23. Wanichwecharungruang B, Kongthaworn A, Wagner D, Ruamviboonsuk P, Seresirikachorn K. Comparative Study of Lamina Cribrosa Thickness Between Primary Angle-Closure and Primary Open-Angle Glaucoma. *Clinical Ophthalmology.* 2021 Feb 18:697-705.

## Investigating and comparing the thickness of prelamina and lamina cribrosa tissue of the optic nerve before and after treatment in patients with closed-angle and open-angle glaucoma

Dorna Yazdan Panah M.D.  
Mohammad Arish M.D.\*

Department of Ophthalmology,  
Faculty of Medicine, Zahedan  
University of Medical Sciences,  
Zahedan, Iran.

\* Corresponding author: Department  
of Ophthalmology, Faculty of  
Medicine, Zahedan University of  
Medical Sciences, Zahedan, Iran.  
Tel: +98-54-33295765  
E-mail:  
arish.mohammed@gmail.com

### Abstract

Received: 07 Oct. 2024 Revised: 13 Oct. 2024 Accepted: 13 Nov. 2024 Available online: 21 Nov. 2024

**Background:** The thickness of the lamina, especially the lamina cribrosa and prelamina, can be important indicators of optic nerve damage and the severity of glaucoma. Changes in the thickness of these tissues after treatment can indicate improvement or reduction in intraocular pressure (IOP) and nerve protection. IOP produces a different response in the treatment of patients with closed-angle glaucoma (CAG) and open-angle glaucoma (OAG). The aim of this study was to compare the thickness of prelamina and lamina cribrosa tissue before and after treatment in CAG and OAG patients.

**Methods:** The present study is a descriptive-analytical study conducted on 56 glaucoma patients referred to an Al Zahra Eye Hospital (Zahedan) who had undergone trabeculectomy or laser iridotomy treatment from April to March 2022. Patients were divided into two equal groups, including CAG patients (n=28) and OAG patients (n=28), and at the beginning of the study, in terms of demographic variables, visual acuity, ratio of cup diameter to disc size (C/D), anterior segment depth (ACD), central corneal thickness (CCT), intraocular pressure (IOP) and prelamina and lamina cribrosa tissue thickness were investigated. The thickness of the lamina cribrosa tissue was measured as the distance between the anterior and posterior borders of the highly reflective area in the EDI-OCT horizontal section at the optic nerve head. The measurement of the thickness of the lamina cribrosa tissue was also measured to the extent of safety in the center where there were less vessels. Then CAG patients underwent laser iridotomy and OAG patients underwent trabeculectomy surgery. Before the treatment and after 1 month, 3 months and 6 months after the treatment, the patients underwent FU with the help of ONH OCT and the thickness of the prelamina and lamina cribrosa tissue was checked.

**Results:** After 6 months, the thickness of the lamina cribrosa in patients with CAG increased from  $160.21 \pm 30.21 \mu\text{m}$  to  $201.73 \pm 40.07 \mu\text{m}$ , and in the OAG group, it increased from  $173.71 \pm 39 \mu\text{m}$  to  $182.86 \pm 46.39 \mu\text{m}$ . The thickness of the prelamina tissue in patients with CAG increased from  $155.46 \pm 42.14 \mu\text{m}$  to  $170.03 \pm 35.31 \mu\text{m}$ , and in the OAG group, it increased from  $172.57 \pm 41.91 \mu\text{m}$  to  $180.07 \pm 32.06 \mu\text{m}$  ( $P < 0.05$  for all). Before treatment, the thickness of the prelamina tissue and the lamina cribrosa in patients with CAG was significantly less than in patients with OAG ( $P < 0.05$ ). After 6 months, the lamina cribrosa thickness in patients with CAG ( $201.73 \pm 40.07 \mu\text{m}$ ) was significantly greater than in patients with OAG ( $182.86 \pm 46.39 \mu\text{m}$ ) ( $P = 0.023$ ).

**Conclusion:** The increase in the thickness of prelamina tissue and lamina cribrosa tissue after surgery in CAG and OAG patients using OCT imaging is different and the amount of increase in the thickness of lamina cribrosa tissue is more in CAG patients.

**Keywords:** angle closure glaucoma, open angle glaucoma, intraocular pressure, optic nerve head.