

## بررسی نتایج ماموپلاستی کاهشی در بیماران با ژيگانئوماستیای شدید توسط طراحی ورتیکال و حفظ پدیکل فوقانی وگرفت آزاد نیپیل وارئول: گزارش گروهی

### چکیده

دریافت: ۱۴۰۳/۰۷/۱۴ ویرایش: ۱۴۰۳/۰۷/۲۱ پذیرش: ۱۴۰۳/۰۸/۲۳ آنلاین: ۱۴۰۳/۰۹/۰۱

علی یآوری<sup>۱\*</sup>، حجت مولایی<sup>۱</sup>، حسام امینی<sup>۲</sup>

۱- گروه جراحی پلاستیک، مجتمع بیمارستانی امام خمینی، دانشکده پزشکی، دانشگاه علوم پزشکی تهران، تهران، ایران.

۲- گروه جراحی قفسه سینه، مجتمع بیمارستانی امام خمینی، دانشکده پزشکی، دانشگاه علوم پزشکی تهران، تهران، ایران.

\* نویسنده مسئول: تهران، میدان توحید، مجتمع بیمارستانی امام خمینی، ساختمان المهدی، طبقه ۱۱، بخش جراحی پلاستیک.

تلفن: ۰۲۱-۶۷۶۸۷۰۰۰

E-mail: aliyavari85@yahoo.com

**زمینه و هدف:** ماکروماستیا می‌تواند اثرات منفی زیادی در زندگی زنان داشته باشد. ماموپلاستی کاهشی، یک عمل جراحی است که می‌تواند علاوه بر داشتن نتایج زیبایی در بهبود کیفیت زندگی بیماران نیز موثر باشد. ماموپلاستی و بازسازی نیپیل با گرفت همیشه مد نظر جراحان بوده. لذا روش‌ها و طراحی‌های متعددی برای این جراحی وجود دارد. **معرفی بیماران:** در این مطالعه گزارش گروهی برای ۱۷ بیمار مراجعه‌کننده به درمانگاه بیمارستان امام خمینی طی پنج سال بهمن ۱۳۹۸ تا بهمن ۱۴۰۳ با ژيگانئوماستی، از روش ماموپلاستی کاهشی با طراحی ورتیکال (پدیکل فوقانی) و بازسازی نیپیل با گرفت استفاده شد و رضایت بیماران، نتایج زیبایی، میزان بهبود کیفیت زندگی و عوارض روش بررسی شد. بیماران به علت ژيگانئوماستی شدید کاندید ماموپلاستی کاهشی پدیکله نبودند. همچنین بیماران از نتایج زیبایی جراحی راضی بودند و بهبود علائم را ذکر می‌کردند.

**نتیجه‌گیری:** در افرادی که فاصله ناچ استرنال تا نیپیل در آنها بالای ۴۰ سانتی‌متر می‌باشد، در دوران باروری و شیردهی نمی‌باشند، انجام ماموپلاستی با حفظ پدیکل فوقانی و گرفت نیپیل روش مناسب و کم عارضه‌ای می‌باشد و بیماران از نتایج زیبایی و عملکردی آن راضی هستند.

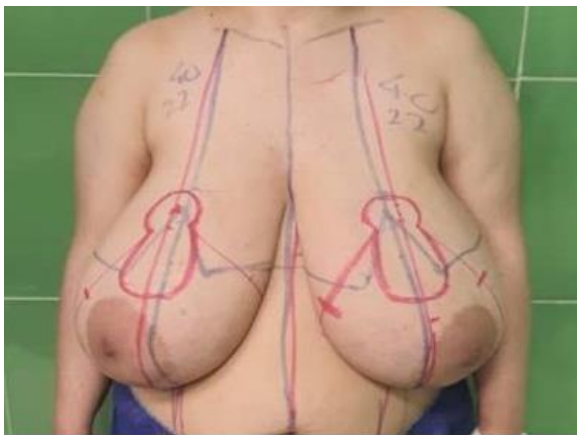
**کلمات کلیدی:** گرفت نیپیل، ژيگانئوماستی، پدیکل فوقانی.

### مقدمه

جهت ماموپلاستی لازم است که بیمار از لحاظ وزنی در رنج استاندارد BMI باشند BMI زیر ۳۲ Kg/m<sup>2</sup> تا عوارض قلبی-عروقی حین و پس از عمل کمتر شود، در این میان افرادی وجود دارند که سن بالای سن باروری دارند و از علائم ژيگانئوماستی شدید رنج می‌برند و توانایی کاهش وزن ندارند و لذا سطح کیفی زندگی روزمره ایشان تحت الشعاع قرار گرفته است.<sup>۱،۲</sup> در ژيگانئوماستی شدید (فاصله ناچ استرنال تا نیپیل بالای ۴۰ سانتی‌متر و یا فاصله نیپیل تا چین زیر پستان بالای ۲۰ سانتی‌متر و یا جراح طی عمل بالای یک کیلوگرم از بافت پستان را رزکت کند).<sup>۱،۳</sup> از حدود ۱۰۰ سال گذشته آمپوتاسیون پستان‌ها و بازسازی نیپیل آرئول

ماموپلاستی کاهشی همیشه جز اعمال جراحی زیبایی نمی‌باشد و مراجعه‌کنندگان برای درمان دردهای ناشی از ژيگانئوماستی مراجعه می‌کنند. ماکروماستیا می‌تواند اثرات منفی در زندگی زنان داشته باشد.<sup>۱</sup> ماموپلاستی کاهشی می‌تواند باعث بهبود کیفیت زندگی شود و علاوه بر بهتر کردن توانایی فیزیکی، در ارتقای سلامت روانی شخص هم موثر باشد.<sup>۱،۳،۴</sup> ماموپلاستی کاهشی در بهبود دردهای کمر و شانه و گردن بسیار موثر است و اکثر بیماران از این حیث رضایت بالایی از نتیجه عمل جراحی دارند.<sup>۱</sup>

یک کیلوگرم از بافت پستان را رزکت کند<sup>۷</sup>. معیار خروج شامل عدم رضایت بیمار به برداشتن نوک پستان، عدم پذیرش بی حسی نوک پستان، سابقه جراحی پستان‌ها و بیماری کنترل نشده قلبی-عروقی بود. پس از انجام مشاوره قلب و ریه و چک آزمایشات روتین، توضیحات کامل در مورد عمل جراحی و دوره نقاهت و مراقبت‌های بعدی داده شد و سپس برگه رضایت آگاهانه در مورد برش‌های جراحی، عوارض محتمل (سروما، عفونت، بازشدن زخم، سیاه شدن قسمتی از نیپل و ارثول و خونریزی) از بین رفتن حس و برجستگی نوک پستان، عدم امکان شیردهی بعدی، توسط بیمار تایید و امضا شد. پیش از بیهوشی طراحی ورتیکال (Vertical) انجام شد (تصویر ۱). نیپل بعدی در فاصله ۲۱ تا ۲۳ سانتی‌متری از ناچ استرنال انتخاب شد. پدیکل فوقانی با طول هشت تا ۱۰ سانتی‌متر از آرثول نهایی مارک شد. محل چین زیر پستان (Infra mammary fold, IMF) نهایی حدود چهار سانتی‌متر بالاتر مشخص شد.



تصویر شماره ۱: طراحی پیش از عمل جراحی

در ابتدا کمپلکس نیپل-آرثول کامل جدا شد و در سرم نرمال سالین نگهداری شد. سپس پدیکل و محل آرثول داپیتیلیازیه شد، بافت پستان خارج محدوده پدیکل تا روی فاشیای پکتورال رزکت شد. سپس Blocking triangles به هم دوخته شد و بعد پیلار (طول هشت سانتی‌متر) دو طرف بر روی دوخته شد. پس از آن در محاذات خط مریدین (Meridian line) پستان‌ها نقاط چین زیر پستان (IMF) قبلی

با گرفت آزاد، همیشه مد نظر جراحان بوده است. لذا روش‌های متعدد و طراحی‌های مختلفی و پدیکل‌های متنوعی (فوقانی، تحتانی، مدیال و غیره) برای این جراحی وجود دارند<sup>۷</sup>. این روش ماموپلاستی معایبی نیز دارد مانند از بین رفتن پروجکشن و حس نیپل که در فعالیت جنسی بیمار تاثیرگذار است، کاهش نتایج زیبایی جراحی و عدم توانایی شیردهی.

در این مطالعه برای بیماران با شاخص توده بدنی بالا و سن بالای سن باروری (بیماران بالای ۴۵ سال) به علت ژيگانئوماستیای شدید دچار اختلال در عملکرد روزانه شده‌اند، از روش ماموپلاستی کاهش با طراحی ورتیکال (پدیکل فوقانی) و بازسازی نیپل آرثول با گرفت آزاد استفاده شده است. این روش امکان رزکسیون حجم بیشتر بافت پستان را می‌دهد. با توجه به اینکه نیپل-آرثول کامل جدا می‌شود، خطر نکروز نیپل کمتر می‌شود، جراح با فراغ بال بیشتری رزکسیون را انجام می‌دهد و زمان عمل جراحی کاهش می‌یابد و لذا خطر عوارض قلبی-عروقی حین و پس از عمل کاهش می‌یابد<sup>۸</sup>.

یکی از چالش‌های آمپوتاسیون پستان این است که به علت رزکسیون حجم‌های بالا، پستان‌های بازسازی شده پروجکشن مناسبی ندارند و نتایج زیبایی کاهش می‌یابد. ما برای به حداقل رساندن این مشکل ابتدا ماموپلاستی را ورتیکال (Vertical) طراحی کردیم و پدیکل فوقانی را حفظ می‌کنیم برای حجم‌دهی و افزایش پروجکشن پستان<sup>۹</sup>. هدف از انجام این مطالعه بررسی نتایج روشی جدید، برای بیماران ژيگانئوماستیای شدید می‌باشد.

## معرفی بیمار

بیمارانی که طی پنج سال گذشته (بهمن ۱۳۹۸ تا بهمن ۱۴۰۳) با شکایت ژيگانئوماستی به درمانگاه بیمارستان امام خمینی (ره) تهران مراجعه کرده بودند کاندید جراحی ماموپلاستی کاهش و بازسازی نیپل آرثول با گرفت آزاد شدند.

این مطالعه به صورت سری موردی (Case series) انجام شد. قصد داریم کارآمدی آنرا توسط پرسشنامه‌ای استاندارد بررسی کنیم<sup>۱۰</sup>. معیار ورود به مطالعه ژيگانئوماستیای شدید شامل فاصله ناچ استرنال تا نیپل بالای ۴۰ سانتی‌متر و یا فاصله نیپل تا چین زیر پستان بالای ۲۰ سانتی‌متر و یا جراح پیش از عمل تخمین بزند طی عمل بالای

(متوسط از هر پستان ۱۴۶۰ گرم). عوارض قلبی و عروقی پس از عمل مشاهده نشد (جدول شماره ۳).

همه بیماران از شش ماه تا یک سال پس از عمل جراحی به صورت حضوری یا تلفنی در نظرسنجی شرکت کردند. ۱۱ بیمار (۶۴/۷٪) راش و کهیر زیر پستان و همه بیماران (۱۰۰٪) درد شانه و پشت، اختلال در انجام فعالیت‌های روزانه و ماندن رد سوتین رو شانه داشتند.

همه بیماران ذکر کردند پس از عمل بیشتر یا همه علائم آنها بر طرف شده (یک بیمار علائم تنفسی داشت، به علت ابتلا به آسم) بازگشت علائم را پس از شش تا ۱۲ ماه ذکر نکردند. در مورد مزایای عمل جراحی از ایشان سوال پرسیده شد که موارد زیر را عنوان کردند. افزایش اعتماد به نفس (۱۲ مورد)، پوشیدن لباس دلخواه (۹ مورد)، لاغرتر به نظر رسید (هفت مورد)، کاهش درد کمر و شانه (۱۷ نفر)، رضایت خانواده (هفت مورد) و انجام راحت‌تر کارهای روزانه (۱۴ مورد). چهار نفر (۲۳/۵٪) ذکر کردند که بهتر می‌توانند ورزش کنند.

چهار نفر (۲۳/۵٪) کاهش وزن و سه نفر (۱۷/۶٪) افزایش وزن داشتند. در مورد رضایت از نتیجه عمل جراحی همگی بیماران نمره چهار و پنج دادند و هیچ کدام از انجام جراحی پشیمان نبودند (تصویر ۳ و ۲). تنها یک بیمار عنوان کرد که احساس می‌کند نیاز به کوچک کردن مجدد پستان‌ها دارد. لذا طبق پرسشنامه استاندارد<sup>۱۰</sup>، نتایج این روش از نظر زیبایی و عملکردی قابل قبول بوده است.

## بحث

چالش ژینگانتوماستی حفظ خونرسانی پدیکل است که گاهی آمپوتاسیون پستان و گرفت نیپل-آرئول ناگزیر می‌باشد. از سویی رزکسیون حجم‌های زیاد باعث می‌شود، پستان پروجکشن مناسبی نداشته باشد و نتایج زیبایی کاهش می‌یابد.

ما در این مطالعه از روش طراحی ورتیکال (Vertical) با حفظ پدیکل فوقانی (Superior) استفاده کردیم تا بیماران علاوه بر بهره‌مندی از نتایج درمانی عمل جراحی از نتایج زیبایی آن نیز (به علت حفظ حجم پل فوقانی پستان) بهره‌مند شوند. در روش ما پدیکل فوقانی با طول هشت سانتی‌متر حفظ می‌شود، پیلاز دو طرف نیز از محل آرئول

و بعدی به هم دوخته شدند و در دو سمت داخل و خارج مقدار پوست اضافی و بافت پستان و چربی باقیمانده رزکت شد و درن جکسون پاروت (Jackson parrot) تعبیه شد، برش عرضی در سه لایه و برش عمودی در دو لایه دوخته شدند. در نهایت نیپل-آرئول روی محل خود با گرفت شد و Tie over انجام شد. برای کاهش عوارض ترومبوآمبولی ۴۰ میلی‌گرم انوکسپارین زیرجلدی از شب قبل تا هفت روز تجویز شد، یک گرم سفازولین وریدی پیش از عمل جراحی تزریق شد و هر شش ساعت تکرار شد و برای بیمار مسکن و ۵۰۰ میلی‌گرم سفالکسین هر شش ساعت خوراکی تا پنج روز تجویز شد. بیماران در روزهای دو و پنج پس از عمل جراحی از نظر خونریزی، تنگی نفس و رنگ فلپ‌ها چک شدند. روز پنجم پس از عمل Tie over باز شد و در نهایت با ترشح زیر ۳۰ سی‌سی خارج شدند. بیماران به مدت شش تا ۱۲ ماه مورد پیگیری قرار گرفتند و طبق پرسشنامه دکتر بای<sup>۱۱</sup> رضایتمندی آنها از عمل جراحی ماموپلاستی مورد ارزیابی قرار گرفت و عوارض ثبت و گزارش شد (یک کمترین و پنج بیشترین رضایت). Jennifer Bai و همکاران پرسشنامه‌ای را منتشر کردند (جدول ۱) و با توجه به نظرات بیماران نتایج طولانی مدت عمل ماموپلاستی را بررسی کردند.<sup>۱۱</sup>

## یافته‌ها

۱۷ بیمار تحت عمل جراحی قرار گرفتند. رنج سنی بیماران ۴۵ تا ۶۷ سال بود (میانگین ۵۸ سال).

همه بیماران (۱۰۰٪) خارج سن باروری بودند. دامنه شاخص توده بدنی بیماران از ۳۱ تا ۳۸ (میانگین ۳۵/۲) بود. فاصله ناچ استرنال تا نیپل بیماران بالای ۴۰ سانتی‌متر بود و فاصله نیپل تا چین زیر پستان (IMF) بالای ۲۰ سانتی‌متر (جدول شماره ۲). پس از جراحی خونریزی و هماتوم و عفونت وجود نداشت، سه مورد (۱۷/۶٪) تجمع سروما در آگریلا وجود داشت که سرپایی با سوزن تخلیه شد، در دو بیمار (۱۱/۷٪) قسمتی از نیپل نکرده سطحی شده بود که درمان موضعی انجام شد، در دو بیمار (۱۱/۷٪) قسمتی از برش عمودی زخم باز شد که سرپایی پس از دبریدمان بخیه شد. میانگین زمان عمل جراحی سه ساعت و ۱۰ دقیقه بود، در همه بیماران (۱۰۰٪) از هر سمت بالای یک کیلوگرم بافت خارج شد

تا هشت سانتی‌متر حفظ می‌شوند و بر روی پدیکل حفظ شده دوخته می‌شوند.

**جدول ۱: سوالات نظر سنجی در مورد پیامدهای طولانی مدت پس از ماموپلاستی کاهشی**

**پیش از عمل:**

پیش از کوچک کردن پستان چه علائمی داشتید؟ مشکل در تغییر وضعیت بدن، راش، مشکل تنفسی، درد کمر و پشت، جا انداختن سوتین روی شانه و ... دیگر

**بعد از عمل:**

آیا کوچک کردن پستان تمام یا بیشتر علائم شما را کاهش داد؟ بدتر، بدون تغییر، به طور متوسط، بیشتر، به طور کامل  
 کدام یک از این علائم بهبود یافت؟ مشکل در تغییر وضعیت بدن، راش، مشکل تنفسی، درد کمر و پشت، جا انداختن سوتین روی شانه و ... دیگر  
 کدام یک از این علائم بازگشته است؟ مشکل در تغییر وضعیت بدن، راش، مشکل تنفسی، درد کمر و پشت، جا انداختن سوتین روی شانه و ... دیگر  
 مزایای جراحی چه بود؟

آیا از زمان کوچک کردن پستان هایتان بزرگتر شده است؟ بله یا خیر

آیا پس از کوچک کردن پستان در صورت وجود توانستید شیر بدهید؟ بله یا خیر

حس نوک پستان شما چگونه تغییر کرده است؟ بدون تغییر، کاهش یافته، افزایش یافته

آیا پس از کوچک کردن پستان خود جراحی دیگری انجام داده‌اید؟ بله یا خیر

آیا پس از کوچک کردن پستان هیچگونه اختلالی در ماموگرافی داشته‌اید؟ بله یا خیر

وزن شما از زمان کاهش چقدر تغییر کرده است؟ بدون تغییر، کاهش یافته، افزایش یافته

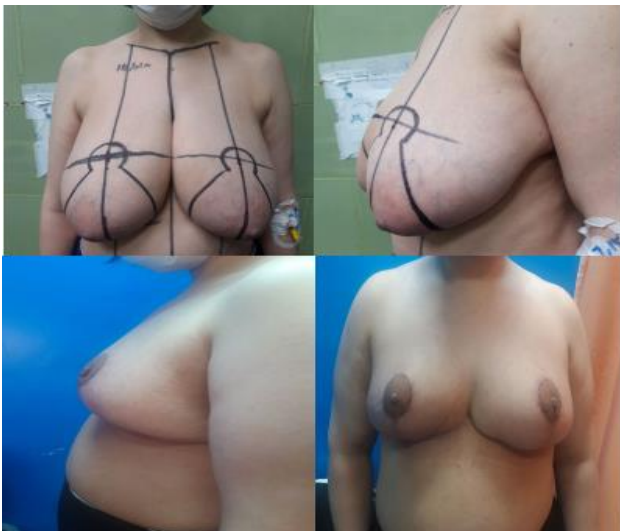آیا از اینکه پستان خود را کوچک کرده‌اید خوشحال هستید؟ بله یا خیر

آیا از عمل جراحی پشیمان هستید؟ بله یا خیر

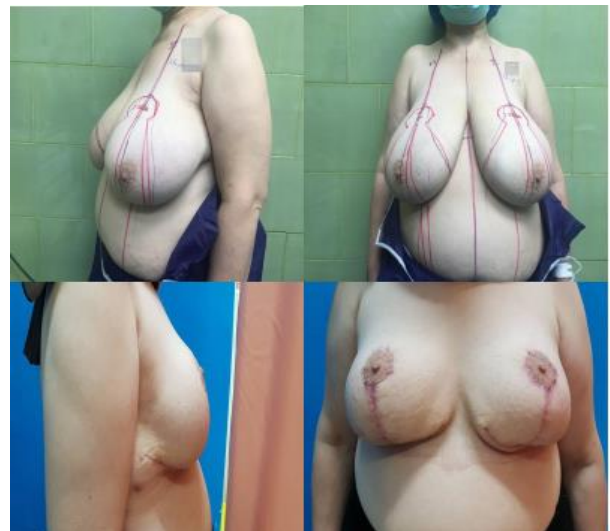آیا احساس می‌کنید که به کوچک کردن پستان دیگری نیاز دارید؟ بله یا خیر

در مقیاس یک تا پنج چقدر از نتیجه راضی هستید؟ (یک کمترین رضایت، پنج بیشترین رضایت)

چقدر از نتیجه زیبایی عمل جراحی در مقیاس یک تا پنج راضی هستید؟ (یک کمترین رضایت، پنج بیشترین رضایت)



تصویر شماره ۳: پیش و پس از عمل جراحی



تصویر شماره ۴: پیش و پس از عمل جراحی

جدول ۲. اطلاعات دموگرافیک بیماران

بیماری زمینه‌ای	سن	BMI	فاصله استرنال ناچ تا IMF (سانتی‌متر)		دور پستان (سانتی‌متر)	فاصله نیپیل تا IMF (سانتی‌متر)
			چپ	راست		
فشارخون	۶۲	۳۶/۱	۴۱	۴۱	۱۰۵	۲۲
-	۵۷	۳۴/۷	۴۲	۴۳	۱۱۰	۲۴
-	۵۵	۳۶	۴۰	۴۰	۱۰۸	۲۲
فشارخون و دیابت	۶۵	۳۷/۲	۴۲	۴۲	۱۰۹	۲۵
-	۴۷	۳۳/۸	۴۰	۴۱	۱۰۰	۲۰
بیماری عروق کرونر	۶۳	۳۳/۸	۴۰	۴۱	۱۰۳	۲۲
-	۵۵	۳۵/۵	۴۱	۴۱	۱۰۸	۲۱
فشارخون و بیماری عروق کرونر	۶۰	۳۴/۱	۴۳	۴۴	۱۱۱	۲۶
-	۴۹	۳۷/۲	۴۹	۴۰	۹۸	۲۰
فشارخون و دیابت	۶۲	۳۵/۲	۴۰	۴۰	۹۹	۲۲
-	۵۳	۳۳/۴	۴۰	۴۰	۱۰۳	۲۰
-	۴۵	۳۱	۴۳	۴۴	۹۵	۲۵
فشارخون	۶۶	۳۸	۴۲	۴۲	۱۰۶	۲۴
فشارخون	۶۴	۳۶/۴	۴۲	۴۱	۱۰۷	۲۳
دیابت و بیماری عروق کرونر	۶۷	۳۵/۹	۴۱	۴۳	۱۰۵	۲۲
اسم	۵۸	۳۶/۶	۴۰	۴۰	۱۰۶	۲۲
-	۵۹	۳۴/۱	۴۲	۴۲	۱۰۶	۲۳

جدول ۳. نتایج عمل جراحی بیماران

بیمار	۱	۲	۳	۴	۵	۶	۷	۸	۹	۱۰	۱۱	۱۲	۱۳	۱۴	۱۵	۱۶	۱۷
عوارض	-	-	-	نکروز ۱۰٪	-	-	باز شدن	-	-	-	نکروز نیپیل	-	باز شدن	-	-	-	-
وزن بافت	۱/۵۵	۱/۲۷	۱/۴	۱/۷۵	۱/۰۵	۱/۳	۲/۱	۱/۸	۱	۱/۰۵	۱/۱	۱/۱	۱	۱/۶۵	۱/۸	۱/۷	۲
رزکت شده	۱/۶	۱/۲۵	۱/۴۷	۱/۷۵	۱	۱/۳	۲/۱	۱/۹	۱	۰/۹۵	۱/۲	۱/۱۵	۱/۰۵	۱/۷	۱/۷	۱/۹	۲
کیلوگرم	۳:۲۰	۳:۱۵	۳:۴۰	۳:۳۵	۳:۱۵	۳:۱۵	۳:۴۵	۴	۲:۴۵	۲:۵۵	۳	۳	۳:۱۵	۲:۵۵	۳:۴۵	۲:۴۵	۳:۳۰
زمان عمل	۳:۲۰	۳:۱۵	۳:۴۰	۳:۳۵	۳:۱۵	۳:۱۵	۳:۴۵	۴	۲:۴۵	۲:۵۵	۳	۳	۳:۱۵	۲:۵۵	۳:۴۵	۲:۴۵	۳:۳۰
جراحی دقیقه: ساعت	۳:۲۰	۳:۱۵	۳:۴۰	۳:۳۵	۳:۱۵	۳:۱۵	۳:۴۵	۴	۲:۴۵	۲:۵۵	۳	۳	۳:۱۵	۲:۵۵	۳:۴۵	۲:۴۵	۳:۳۰

هستیم. چون زمان عمل کوتاهتر است برای بیماران با سن بالاتر و درگیر بیماری‌های همراه مناسب می‌باشد. در مطالعه حاضر با توجه به وزن و سن بیماران، گرفت نیپل-آرئول ناگزیر و بی‌خطر بود. Basaran از روش طراحی ورتیکال (Vertical) با حفظ پدیکل فوقانی-داخلی (Superomedial) برای حفظ حجم پل فوقانی استفاده کرده‌اند و در ابتدای عمل جراحی نیپل-آرئول را جدا می‌کند و بر روی پدیکل گرفت کرده (جدول ۴).<sup>۴</sup>

در مطالعه حاضر از پدیکل فوقانی (Superior) برای حفظ حجم پل فوقانی پستان استفاده شد. پدیکل از زیر آزاد نمی‌شود و ریسک نکروز کاهش می‌یابد.

Romano از طراحی ورتیکال (Vertical) و حفظ پدیکل فوقانی استفاده کردند و برای افزایش حجم پل فوقانی، پدیکل را روی خودش فولد (fold) می‌کند (جدول ۴).<sup>۱۴</sup>

تمامی بافت‌های اضافه زیر این محل اکسیزیون می‌شوند. پدیکل از زیر آزاد نمی‌شود و خطر ایسکمی کمتر می‌شود. پیلارها مستقیم به هم دوخته می‌شوند و چرخش سینه اتفاق نمی‌افتد. چون پدیکل فوقانی است پروجکشن خوب است و نتایج زیبایی فراهم می‌شود.<sup>۱۱</sup> Nahabedian و همکاران (جدول ۴) ذکر کردند که برای چرخیدن پدیکل فوقانی-داخلی (Superomedial) لازم است در قسمت‌های فوقانی، عرض پدیکل را کمتر کنیم و اتصالات پدیکل را در بالا قطع کنیم که این کار با خطر نکروز کمپلکس نیپل-آرئول همراه است.<sup>۱۲</sup> Wettstein و همکاران ۱۰ مورد ژینگاتماستی شدید را با استفاده از پدیکل فوقانی (Superior) نازک شده درمان کرده است (جدول ۴)، که این کار با توجه به فاصله زیاد جابجایی پدیکل و نازک کردن پدیکل با خطر نکروز همراه است.<sup>۱۳</sup> متأسفانه علی‌رغم وجود همه این گزارشات گاهی ما ناچار به امپوتاسیون پستان و گرفت نیپل-آرئول

جدول ۴: جدول مقایسه با مطالعات مشابه

عنوان	مجله	سال	نویسندگان
در یک سیستماتیک رویو عنوان کرده است نتایج جراحی ماموپلاستی پدیکله از گرفت نیپل بهتر است	<i>Journal of Plastic, Reconstructive &amp; Aesthetic Surgery</i>	۲۰۲۴	Francesco و همکاران <sup>۶</sup>
در ۱۰ بیمار برای درمان ژینگاتوماستی از پدیکل فوقانی نازک شده استفاده کرده است	<i>Journal of Plastic, Reconstructive &amp; Aesthetic Surgery</i>	۲۰۱۱	Wettstein و همکاران <sup>۱۳</sup>
از روش طراحی ورتیکال و حفظ پدیکل فوقانی-داخلی برای افزایش حجم پل فوقانی استفاده کرده‌اند و در ابتدای عمل جراحی نیپل-آرئول را جدا می‌کند و بر روی پدیکل گرفت کرده	<i>Journal of Aesthetic &amp; plastic Surgery</i>	۲۰۱۱	Basaran و همکاران <sup>۴</sup>
در این روش برای چرخیدن پدیکل فوقانی-داخلی لازم است در قسمت‌های فوقانی، عرض پدیکل را کمتر کنیم و اتصالات پدیکل را در بالا قطع کنیم ماموپلاستی با گرفت آزاد انجام داده است و پدیکل فوقانی را حفظ می‌کند و از زیر آزاد می‌کند و برای حفظ حجم پل فوقانی بر روی خود فولد می‌کند	<i>Annala of Plastic Surgery</i>	۲۰۰۰	Nahabedian و همکاران <sup>۱۲</sup>
	<i>Journal of Plastic, Reconstructive &amp; Aesthetic Surgery</i>	۱۹۹۲	Romano و همکاران <sup>۱۴</sup>

## References

- Mammadli, M., Thomas, M., D'silva, J. (2023). Breast Reduction with Free Nipple Graft Transfer. In: Thomas, M., D'silva, J. (eds) *Manual of Cosmetic Medicine and Surgery*. Springer, Singapore.
- Lejour M. Vertical mammoplasty and liposuction of the breast. *Plast Reconstr Surg*. 1994 Jul;94(1):100-14.
- Koraş Sözen, K., Karabulut, N. The Effect of Reduction Mammoplasty on Low Back Pain, Self-Esteem, and Sexual Quality of Life. *Indian J Surg* 85, 1212–1217 (2023). <https://doi.org/10.1007/s12262-023-03761-9>.
- Başaran K, Ucar A, Guven E, Arinci A, Yazar M, Kuvat SV. Ultrasonographically determined pedicle breast reduction in severe gigantomastia. *Plast Reconstr Surg*. 2011;128(4):252e-259e.
- McKissock PK. Reduction mammoplasty by the vertical bipedicle flap technique. Rationale and results. *Clin Plast Surg*. 1976 Apr;3(2):309-20.
- Francesca Bonomi, Yves Harder, Giorgio Treglia, Marco De Monti, Corrado Parodi, Is free nipple grafting necessary in patients undergoing reduction mammoplasty for gigantomastia? A systematic review and meta-analysis, *Journal of Plastic, Reconstructive & Aesthetic Surgery*, 2024; 89: 144-153.
- Balch CR. The central mound technique for reduction mammoplasty. *Plast Reconstr Surg*. 1981 Mar;67(3):305-11.
- Ngaage LM, Bai J, Gebran S, Elegbede A, Ihenatu C, Nam AJ, Slezak S, Rasko YM. A 12-year review of patient-reported outcomes after reduction mammoplasty in patients with high body mass index. *Medicine (Baltimore)*. 2019 Jun;98(25):e16055. doi: 10.1097/MD.00000000000016055. PMID: 31232942; PMCID: PMC6636971.
- Hall-Findlay EJ. A simplified vertical reduction mammoplasty: shortening the learning curve. *Plast Reconstr Surg*. 1999 Sep;104(3):748-59; discussion 760-3.
- Bai J, Rosen CM, Ngaage LM, McNichols CHL, Diaconu SC, Ihenatu C, Elegbede A, Bellavance EC, Slezak SS, Rasko YM. Longevity of Outcomes Following Reduction Mammoplasty. *Eplasty*. 2019 Jul 23;19:e18. PMID: 31367266; PMCID: PMC6659223.
- Rogliani M, Gentile P, Labardi L, Donfrancesco A, Cervelli V. Improvement of physical and psychological symptoms after breast reduction. *J Plast Reconstr Aesthet Surg*. 2009 Dec;62(12):1647-9.
- Nahabedian MY, Mc Gibbon BM, Manson PN. Medial pedicle reduction mammoplasty for severe mammary hypertrophy *Plast Reconstr Surg*. 2000;105(3):896-904.
- Wettstein R, Christofides E, Pittet B, Psaras G, Harder Y. Superior pedicle breast reduction for hypertrophy with massive ptosis. *J Plast Reconstr Aesthet Surg*. 2011; 64(4):500-7.
- Romano JJ, Francel TJ, Hoopes JE. Free nipple graft reduction mammoplasty. *Ann Plast Surg*. 1992 Mar;28(3):271-6.

## Evaluation of reduction mammoplasty outcomes in patients with severe gigantomastia using vertical design and free nipple areola graft: a case series

### Abstract

Received: 05 Oct. 2024 Revised: 12 Oct. 2024 Accepted: 13 Nov. 2024 Available online: 21 Nov. 2024

Ali Yavari M.D.<sup>1\*</sup>  
Hojjat Molaie M.D.<sup>1</sup>  
Hesam Amini M.D.<sup>2</sup>

1- Department of Plastic and Reconstructive Surgery, Imam Khomeini Hospital Complex, School of Medicine, Tehran University Medical Sciences, Tehran, Iran.  
2- Department of Thoracic Surgery, Imam Khomeini Hospital Complex, School of Medicine, Tehran University Medical Sciences, Tehran, Iran.

\* Corresponding author: Plastic Surgery Department, 11th Floor, Al-Mahdi Building, Imam Khomeini Hospital Complex, Tohid Square, Tehran, Iran.  
Tel: +98-21-67687000  
E-mail: aliyavari85@yahoo.com

**Background:** Macromastia can have a significant impact on patients' quality of life by causing physical discomfort and psychological distress. Reduction mammoplasty can provide both aesthetic and therapeutic benefits. In cases of gigantomastia, where extreme breast hypertrophy prevents the use of traditional pedicled techniques, breast amputation with a free nipple graft is always a considered surgical option. There are different presented methods and designs for this procedure. This surgery is highly beneficial for patients, and most of them report significant improvements in their quality of life and overall satisfaction with the final results.

**Case Presentation:** In this study, we employed reduction mammoplasty and a free nipple graft with a vertical design and superior pedicle preservation in patients with gigantomastia who were referred to Tehran Imam Khomeini Hospital Clinic during a period of five years (February 2020–February 2025). The patients were out of the range of fertility and were in the range of obesity (most of them had a BMI of over 35(kg/m<sup>2</sup>)). Then, patient satisfaction and quality of life improvement were evaluated with a standard questionnaire. Finally, complications during and after surgery were recorded. The surgery was performed on 17 patients. The distance from the sternal notch to the nipple was more than 40 cm, and the distance from the nipple to the inframammary fold (IMF) was more than 20 cm in all patients (confirming gigantomastia). Therefore, they were not candidates for pedicled mammoplasty. All the patients were satisfied with the results. Their quality of life, posture, back pain, neck pain, and other symptoms improved significantly. We recorded no cardiovascular complications during or after surgery.

**Conclusion:** Breast amputation with a free nipple graft is an efficient method for treating gigantomastia and is very safe for patients with diabetes mellitus, cardiovascular diseases, high BMI, and those at infertile ages. A vertical design with superior pedicle preservation can provide both aesthetic and therapeutic benefits, leading to high patient satisfaction and improved quality of life.

**Keywords:** free nipple graft, gigantomastia, superior pedicle.