

سل مادرزادی در شیرخوار دو ماهه مراجعه با دیسترس تنفسی: گزارش یک مورد نادر

چکیده

محمود خدابنده^{۱*}، محمدرضا
عبدالصالحی^۱، مجتبی گرجی^۲

۱- گروه بیماری‌های عفونی کودکان، قطب علمی اطفال، مرکز طبی کودکان، دانشکده پزشکی، دانشگاه علوم پزشکی تهران، تهران، ایران.

۲- گروه بیماری‌های قلب کودکان، قطب علمی اطفال، مرکز طبی کودکان، دانشکده پزشکی، دانشگاه علوم پزشکی تهران، تهران، ایران.

دریافت: ۱۴۰۳/۰۹/۲۱ ویرایش: ۱۴۰۳/۰۹/۲۸ پذیرش: ۱۴۰۳/۱۰/۲۳ آنلاین: ۱۴۰۳/۱۱/۰۱

زمینه و هدف: سل مادرزادی یک بیماری نادر اما جدی در نوزادان و شیرخواران است که اغلب با علائم غیراختصاصی تنفسی ظاهر می‌یابد. درگیری ریوی در سل می‌تواند تظاهرات مشابه پنومونی باکتریال با میکروارگانسیم‌های معمول را داشته باشد. در صورت عدم پاسخ به درمان در پنومونی باید از نظر عفونت با توبرکلوزیس بررسی شود. هدف از این مطالعه معرفی شیرخوار دو ماهه با شک به پنومونی باکتریال بود که در نهایت تشخیص سل مسجل شد.

معرفی بیمار: این گزارش موردی به بررسی یک نوزاد دو ماهه مبتلا به سل می‌پردازد که با شکایت از دیسترس تنفسی شدید به اورژانس مراجعه کرده بود. علی‌رغم بستری‌های مکرر و درمان‌های اولیه آنتی‌بیوتیکی، علائم بیمار بهبود نیافت و نهایتاً به مرکز طبی کودکان ارجاع شد. تصویربرداری سینه نشان‌دهنده کدورت‌های رتیکولار منتشر، کدورت آلوئولار لوب تحتانی ریه راست و کدورت پارا هیلار در ریه چپ بود. آزمایشات اولیه شامل افزایش سطح CRP، WBC، ESR، پلاکت و اختلالات گازهای خون شریانی بود. با وجود منفی بودن سه نمونه شیره معده از نظر سل، برونکوسکوپی انجام و نمونه لاواژ برونکوالوئولار (BAL) جهت بررسی واکنش زنجیره ای پلیمرز (PCR) مایکوباکتریوم توبرکلوزیس ارسال شد که نتیجه آن مثبت بود و تشخیص سل را تایید نمود. والدین اگرچه علائم تنفسی نداشتند، اما مادر از نظر تصویربرداری دچار درگیری سل بوده و آزمایش AFB او نیز مثبت شد. بیمار با آغاز درمان ضدسل، بهبودی قابل توجهی از نظر بالینی نشان داد که در فالوآپ شش ماهه بهبودی کامل تایید شد.

نتیجه‌گیری: در شیرخواران، پنومونی مکرر و عدم پاسخ به درمان‌های اولیه، باید سل به‌عنوان یک تشخیص احتمالی مد نظر قرار گیرد.

کلمات کلیدی: برونکوسکوپی، سل مادرزادی، شیرخوار، مایکوباکتریوم توبرکلوزیس، دیسترس تنفسی.

* نویسنده مسئول: تهران، بلوار کشاورز، خیابان قریب، بیمارستان مرکز طبی کودکان.

تلفن: ۰۲۱-۶۱۴۷۲۰۱۱

E-mail: khodabandeh@farabi.tums.ac.ir

مقدمه

بیماری دشوار است زیرا علائم آن غیراختصاصی بوده و می‌تواند با سایر عفونت‌های شایع اشتباه گرفته شود. انتقال این بیماری از مادر به نوزاد معمولاً از طریق جفت یا در حین زایمان صورت می‌گیرد. در مواردی نیز انتقال از طریق تماس نزدیک پس از تولد ممکن است اتفاق بیفتد. با وجود اهمیت این بیماری، اطلاعات ناکافی در مورد ویژگی‌های اپیدمیولوژیک، تشخیصی و درمانی آن گزارش شده است.

سل یکی از معضلات عمده بهداشتی در جهان محسوب می‌شود و هر ساله میلیون‌ها نفر را درگیر می‌کند. درحالی‌که سل ریوی در بزرگسالان شایع‌تر است، ابتلا به سل مادرزادی در نوزادان و شیرخواران یک چالش تشخیصی محسوب می‌شود. تشخیص این

بیمار سابقه دو نوبت بستری به دلیل عفونت تنفسی در دو بیمارستان مختلف را داشت و از یک ماهگی دچار علائم تنفسی شده بود. وزن تولد بیمار ۳۱۰۰ گرم و وزن بدو ورود به بیمارستان ۴۴۰۰ گرم بود. بیمار و والدین وی اهل دزفول بودند و والدین با یکدیگر نسبت فامیلی نداشتند. در معاینه، ویزینگ منتشر در هر دو ریه سمع شد. والدین از نظر بالینی سالم به نظر می‌رسیدند و هیچ سابقه تماس مستقیم با افراد مبتلا به سل در آنها گزارش نشده بود. بررسی‌های پاراکلینیکی، گرافی قفسه سینه کدورت رتیکولار منتشر در هر دو ریه همراه با کدورت آلوئولار در لوب تحتانی ریه راست و ناحیه پاراهیلار چپ را نشان داد (شکل ۱). آزمایشات اولیه در جدول ۱ نشان داده شده است. با توجه به دیسترس تنفسی، وضعیت بحرانی بیمار و شواهد موجود از اختلالات شدید در تبادل گازهای خونی، بیمار فوراً به بخش مراقبت‌های ویژه شیرخواران (NICU) منتقل شد. اقدامات اولیه برایش انجام گرفت.

آنتی‌بیوتیک درمانی وسیع الطیف و درمان تجربی با وانکومايسين و سفالوسپورین نسل سوم آغاز گردید و به دلیل دیسترس تنفسی شدید و اختلال در گازهای خون، بیمار تحت تهویه مکانیکی قرار گرفت. همچنین با توجه به دو نوبت بستری اخیر جهت بیمار پیگیری‌های تشخیصی زیر صورت گرفت: بررسی نقص ایمنی اولیه صورت گرفت که از نظر ابتلا به نقص ایمنی منفی بود و پروفایل ایمنی طبیعی بود.

سه نمونه از شیر معده صبحگاهی از طریق لوله NG ارسال شد که از نظر رنگ آمیزی اسید فاست و مایکوباکتریوم توبرکلوزیس منفی گزارش شد. تست عرق برای بررسی از جهت بیماری فیروز کیستیک انجام شد که طبیعی بود.

این موضوع منجر به تاخیر در تشخیص و آغاز درمان شده و می‌تواند عوارض جدی و حتی مرگ‌ومیر را در پی داشته باشد. گرچه سل در میان نوزادان و شیرخواران به ندرت مشاهده می‌شود، اما در مناطقی با شیوع بالا و شرایط بهداشتی نامناسب، احتمال انتقال وجود دارد.^۱ علائم سل در این گروه سنی اغلب غیراختصاصی بوده و می‌تواند با سایر عفونت‌های ریوی مانند پنومونی و عفونت‌های ویروسی اشتباه گرفته شود. از این رو، تشخیص به موقع و دقیق از اهمیت ویژه‌ای برخوردار است.

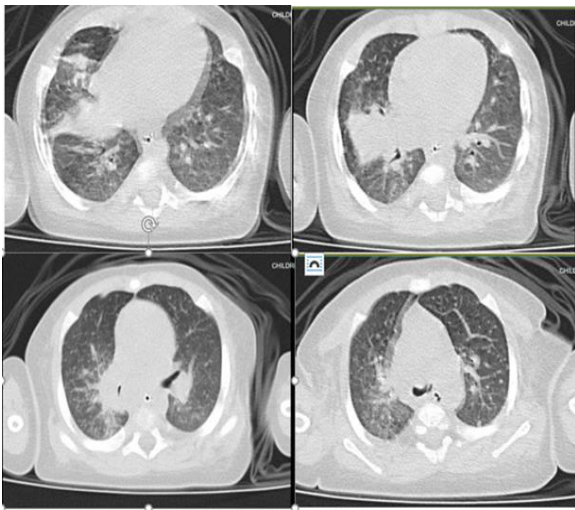
استفاده از ابزارهای پیشرفته تشخیصی مانند آزمایش واکنش زنجیره ای پلیمرز (Polymerase chain reaction, PCR) در نمونه‌های برونشی (Broncho alveolar lavage, BAL) و تکنیک‌های تصویربرداری می‌تواند به شناسایی دقیق بیماری کمک کند. علاوه بر این، ارزیابی تماس‌های نزدیک، به ویژه والدین، جهت شناسایی منبع انتقال، نقش کلیدی در مدیریت و کنترل بیماری دارد.^۲ این گزارش موردی به تشریح روند تشخیص، مدیریت و پیگیری یک شیرخوار مبتلا به سل می‌پردازد. گزارش این موارد می‌تواند به افزایش آگاهی پزشکان و بهبود روند تشخیص و درمان کمک کند و اهمیت توجه به پنومونی مقاوم به درمان را یادآور می‌شود.

معرفی بیمار

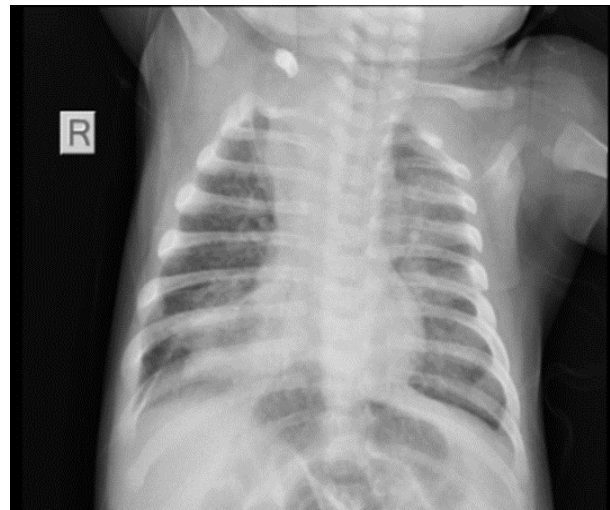
بیمار شیرخوار پسر دو ماهه‌ای بود که با دیسترس تنفسی شدید، نازال فلرینگ، رتراکسیون ساب‌کوستال و کاهش اشباع اکسیژن به اورژانس بیمارستان مرکز طبی مراجعه کرد.

جدول ۱: آزمایشات اولیه بیمار

میزان	آزمایش
(نوتروفیل: ۳۱/۹) /ml ۱۴۷۱۰	WBC
۱۰/۸ g/dl	Hb
۷۱۹۰۰۰/ml	Plt
۲۸ mm/h	ESR
۳۹ mg/l	CRP
PH=۷/۲۱	ABG
PCO2=۵۳/۶ mmHg	
HCO3=۲۱/۵ mEq/L	
ABE=-۷/۳	



شکل ۲: سی تی اسکن ریه بیمار



شکل ۱: گرافی بدو ورود شیرخوار

بحث

سل مادرزادی یک بیماری نادر ولی جدی است که باید در نوزادان و شیرخواران با علائم تنفسی مکرر، به ویژه در مواردی که عفونت‌های شایع پاسخ درمانی مناسبی ندارند، مدنظر قرار گیرد. انتقال بیماری عمدتاً از طریق مادر مبتلا صورت می‌گیرد، حتی اگر مادر بدون علامت باشد. تشخیص سل مادرزادی معمولاً چالش برانگیز است، زیرا نتایج آزمایشات معمول مانند کشت نمونه شیره معده ممکن است منفی باشد و نیاز به بررسی‌های تهاجمی مانند برونکوسکوپی و تست‌های مولکولی احساس شود.

تشخیص سل مادرزادی به دلیل حساسیت پایین تست‌های تشخیصی معمول در نوزادان دشوار است. نتایج بررسی‌های معده اغلب منفی کاذب هستند و استفاده از روش‌های مولکولی مانند PCR می‌تواند نقش حیاتی در تشخیص زودهنگام داشته باشد. در این مورد، سه نمونه شیره معده نتوانستند سل را تایید کنند، درحالی‌که PCR نمونه BAL تشخیص قطعی را ارائه داد. بنابراین برونکوسکوپی در مواردی که تست‌های مرسوم نتیجه‌بخش نیستند، باید مورد توجه قرار گیرد.^۳

غریبالگری مادران از اهمیت بالایی به خصوص در مناطق اندمیک برخوردار است. در گزارش حاضر، مادر علائم واضح تنفسی نداشت،

از بیمار سی تی اسکن ریوی انجام شد که میکروندول‌های پراکنده دو طرفه، آتلکتنازی سگمنتال در لوب میانی ریه راست و ضخیم شدن سیتوم بین لوبولار لوب فوقانی دو طرفه مشاهده شد (شکل ۲).

پس از بهبود علائم اولیه تنفسی و اکستوبه شدن، بیمار تحت برونکوسکوپی قرار گرفت و نمونه لاواژ برونکوالوئولار (BAL) برای بررسی بیشتر ارسال شد. نتیجه PCR برای مایکوباکتریوم توبرکلوزیس مثبت شد که تشخیص سل را تایید کرد.

برای والدین، علیرغم فقدان علائم تنفسی و سرفه، بررسی از نظر توبرکلوزیس صورت گرفت که نشان داد که خلط مادر بیمار از نظر باسیل اسیدفاست مثبت است و گرافی قفسه سینه وی شواهد درگیری پاراهیلار را نشان داد که با سل ریوی فعال سازگار بود. گرافی سینه پدر طبیعی و خلط پدر از نظر باسیل اسید فاست منفی گزارش شد.

درمان و پیگیری، برای بیمار درمان چهار دارویی سل (ایزونیازید، ریفامپین، کلاریترومایسین و پیرازینامید به همراه ویتامین ب شش) و پردنیزولون آغاز شد. مادر بیمار نیز تحت درمان چهار دارویی ضد سل قرار گرفت. بیمار به تدریج بهبود یافت و پس از پایدار شدن وضعیت تنفسی، از بیمارستان ترخیص گردید. درمان چهار دارویی تا دو ماه همراه پردنیزولون و سپس درمان دو دارویی تا چهار ماه ادامه یافت، در پیگیری شش ماهه، کودک و مادر هر دو بدون عارضه و در وضعیت بالینی مطلوب بودند.

میکروارگانسیم معمول، می‌بایست به فکر عفونت‌های غیرمعمول‌تر از جمله مایکوباکتریوم توبرکلوزیس بود (جدول ۲). در این موارد پزشکان باید از روش‌های نوین تشخیصی بهره برده و شک و تردیدهای اولیه را کنار گذاشته تا تشخیص قطعی و درمان به موقع انجام شود.

اما بررسی هدفمند منجر به شناسایی سل فعال در او شد.^۴ غربالگری زنان باردار و مادران در معرض خطر می‌تواند به شناسایی و درمان زودهنگام سل و جلوگیری از انتقال آن به نوزاد کمک کند. در مجموع، این مورد نشان می‌دهد که در مواجهه با علائم غیراختصاصی در شیرخواران و عدم پاسخ درمانی در پنومونی‌های با

جدول ۲: مطالعات مشابه

نویسنده	سال انتشار	مجله	عنوان
Jui-Ju Yeh و همکاران ^۵	۲۰۱۹	Front in Pediatrics	نوزاد هشت روزه با اتساع شکم و بدون علائم تنفسی با لاواژ معده مثبت سل
Hadi Khorsand Zak و همکاران ^۶	۲۰۱۶	Iran Red Crescent Medical journal	نوزاد ۱۰ روزه که با تشنج و خونریزی داخل بطنی (IVH) مننژیت سلی تشخیص داده شد
Guiying Zhuang و همکاران ^۷	۲۰۲۲	Front in Pediatrics	نوزاد نارس با هیپوپنه و اتروکولیت نکروزان که در نهایت تشخیص سل شد

References

- Moradi B, Meshkat Z. Evaluation of tuberculosis infection in pregnant women and its effects on newborns: an Overview. *Iranian Journal of Obstetrics, Gynecology and Infertility*, 2016; 18 (178): 21-36.
- Licata MA, Mencarini P, Mastrobattista A, Carli SM, Cerva C, Mosti S, et al. Clinical Utility of Induced Sputum and Bronchoalveolar Lavage Cultures in Diagnosing Nontuberculous Mycobacterial Pulmonary Disease. *Pathogens*. 2024; 13(12): 1064.
- Branco, S, Machado SN, Azevedo I, Carvalho I, Silva S. "Cavitary Pulmonary Tuberculosis in an Infant. *Cureus*. 2024; 16: e.
- Khodabandeh M, Mohammadi M, Borhani K, E. Khodabakhsh. A Case Report on a Patient with Tetralogy of Fallot and CNS Tuberculosis. *J Babol Univ Med Sci*. 2017;19(6):71-76.
- Yeh JJ, Lin SC, Lin WC. Congenital Tuberculosis in a Neonate: A Case Report and Literature Review. *Front Pediatr*. 2019; 7:255. doi: 10.3389/fped.2019.00255.
- Zak HK, Mafinezhad S, Haghbin A. Congenital Tuberculosis: A Newborn Case Report With Rare Manifestation. *Iran Red Crescent Med J*. 2016 Jun 8; 18(10):e23572. doi: 10.5812/ircmj.23572.
- Zhuang G, Yang L, Qu L, Liu W, Zhu H. Congenital tuberculosis in a neonate following in vitro fertilization-embryo transfer: A case report. *Front. Pediatr*.2022; 10:985707.

Congenital tuberculosis in a two-month-old infant presenting with respiratory distress: a case report

Mahmoud Khodabandeh M.D.^{1*}
Mohammadreza Abdolsalehi M.D.¹
Mojtaba Gorji M.D.²

1- Department of Infectious Diseases, Pediatric's Center of Excellence, Children's Medical Center, School of Medicine, Tehran University of Medical Sciences, Tehran, Iran.

2- Department of Cardiology, Pediatric's Center of Excellence, Children's Medical Center, School of Medicine, Tehran University of Medical Sciences, Tehran, Iran.

* Corresponding author: Children's Medical Center Hospital, Gharib Street, Keshavarz Boulevard, Tehran, Iran.
Tel: +98-21-61472011
E-mail: khodabandeh@farabi.tums.ac.ir

Abstract

Received: 11 Dec. 2024 Revised: 18 Dec. 2024 Accepted: 12 Jan. 2025 Available online: 20 Jan. 2025

Background: Congenital tuberculosis is a rare but serious disease in neonates and infants that often presents with nonspecific respiratory symptoms. Pulmonary involvement in tuberculosis can have similar manifestations to bacterial pneumonia with common microorganisms. In case of failure to respond to treatment in pneumonia, tuberculosis infection should be considered. The aim of this study was to present a two-month-old infant suspected of bacterial pneumonia, who was ultimately diagnosed with tuberculosis.

Case Presentation: This case report describes a two-month-old infant diagnosed with tuberculosis who presented to the emergency department with severe respiratory distress. Despite repeated hospitalizations and initial antibiotic therapy, the patient's symptoms did not improve and he was eventually referred to the Children's Medical Center. Chest radiography showed diffuse reticular opacities, alveolar opacities in the lower lobe of the right lung, and parahilar opacities in the left lung. Initial laboratory tests included elevated CRP and ESR levels, elevated white blood cell count, thrombocytosis, and abnormal arterial blood gases. Despite three negative gastric aspirate samples for tuberculosis, bronchoscopy was performed and a Bronchoalveolar Lavage (BAL) sample was sent for Polymerase Chain Reaction (PCR) testing for Mycobacterium tuberculosis, which was positive, confirming the diagnosis of tuberculosis. Careful evaluation of the parents revealed that although they had no respiratory symptoms, the mother had imaging evidence of tuberculosis, and her AFB test was positive. The patient showed significant clinical improvement after starting anti-tuberculosis therapy. A six-month follow-up confirmed complete recovery.

Conclusion: In infants with recurrent pneumonia and failure to respond to initial treatments, tuberculosis should be considered as a possible diagnosis.

Keywords: bronchoscopy, congenital tuberculosis, infant, mycobacterium tuberculosis, respiratory distress.