

# تومور نادر نوروفیبروم پلکسی فورم در فضای پارافارنژیال گردن

دکتر محمدحسین برادران فرد، استادیار گوش، حلق و بینی، دانشگاه علوم پزشکی تهران

دکتر فریبا ینش، استادیار گروه پاتولوژی، دانشگاه علوم پزشکی شهید صدوقی یزد

دکتر سیدمحسن فانی، دستیار گوش، حلق و بینی، دانشگاه علوم پزشکی شهید صدوقی یزد

## Plexiform Neurofibroma Tumor in The Parapharyngeal Neck Space ABSTRACT

A 4.5 years old boy with left postero superior lateral neck mass admitted to Shahid Rahnemoon hospital in Yazd. The mass had been noticed 2 years ago and there was no improvement after three times antibiotic therapy. On physical examination there were two masses on the neck. One of them was approximately 3 × 4 cm and the other was 2 × 2 cm. One of the masses was located in the left posterior auricular area and the other one in anterosuperior border of SCM. Both masses were mobile, non adhesive, with slight tenderness and without inflammatory signs (ie, redness, warmth etc). In surgery, the parapharyngeal deep neck space was filled by the yellowish-white color tumor with it's «worm-like» projections, extended into the jugular foramen superiorly, lateral oropharyngeal wall medially and supra clavicular area inferiorly.

Total resection of tumor was done. The patient was discharged after 5 days with good general conditions. Pathologic report was «Plexiform neurofibroma».

**Key Words:** Von Reclinghausen, Neurofibromatosis, Plexiform

## چکیده

یک تومور به رنگ سفید مایل به زرد همراه با زوائد کرمی شکل متعدد در جهات مختلف پر شده است که بصورت توده‌های متعدد ظاهر شده بود. نتیجه پاتولوژیک این تومور نوروفیبروم پلکسی فورم بود.

## مقدمه

نوروفیبروم‌ها تومورهایی با منشأ سلول‌های عصبی هستند که در سنین جوانی (۲۰-۴۰ سالگی) و با شیوع مساوی در هر دو جنس بروز می‌نمایند. فضای پارافارنژیال یک فضای هرمی شکل می‌باشد که رأس هرم در قسمت تحتانی روی

نوروفیبروم پلکسی فورم تومور بسیار نادری است که معمولاً بصورت توده‌ای با زوائد کرمی شکل «Worm like» به چشم می‌خورد. این نوع تومور معمولاً از تنه‌های عصبی بزرگ از قبیل تنه واگ منشأ می‌گیرد. وجود این نوع فیبروم ملاکی برای بیماری فونرکلین‌هاوزن بشمار می‌رود. نوروفیبرومای پلکسی فورم اساساً در دوران کودکی خود را نشان می‌دهد و اغلب قبل از نوروفیبروم‌های پوستی ایجاد می‌گردد.

نمونه‌ای که ارائه می‌گردد یک پسر ۴/۵ ساله است که با شکایت توده‌های گردنی در قسمت خلفی فوقانی سطح لاترال گردن مراجعه و تحت رزکسیون توده‌ها قرار گرفت. هنگام عمل جراحی مشخص گردید که کل فضای پارافارنژیال گردن با

شاخ بزرگ استخوان هیوئید قرار گرفته است. در قسمت لاترال، این فضا به راموس صعودی ماندیبول و عضله مدیال پتریگوئید محدود می‌گردد.

تومورهای نوروزنیک با شیوع ۳۰٪ بعد از تومورهای لوب عمقی پاروتید دومین تومور شایع فضای پارافارانژیال محسوب می‌گردند. بیشتر این تومورهای نوروزنیک در این فضا از عصب واگ منشأ می‌گیرند و از نظر بافت شناسی شامل شوانوم، نوروفیروم و پاراگانگلیوم هستند (۱ تا ۴).

در تنه‌های عصبی بزرگ مثل تنه واگ، نوروفیروم‌ها ممکن است تشکیل تومورهای دوکی شکل نامنظمی را بدهند که بصورت زواید کرمی شکل Worm-like می‌باشند که به چنین یافته‌ای Plexiform neurofibroma اطلاق می‌گردد و ملاکی برای تشخیص بیماری فونرکلینگ‌هاوزن می‌باشد (۵ تا ۸).

در این مقاله یک مورد بیماری که با شکایت توده‌های گردنی از دو سال قبل مراجعه نموده بود معرفی می‌گردد. بعد از اکسیزیون جراحی، توموری همراه با زوائد فراوان مشاهده شد که کل فضای پارافارانژیال گردنی در سمت چپ بیمار را پر کرده بود. نتایج پاتولوژی مؤید نوروفیروم پلکسی فورم بود.

### معرفی بیمار

بیمار پسری ۴/۵ ساله بنام خ - ت که در تاریخ ۷/۱۱/۷۸ به علت توده گردنی (Neck mass) در بخش گوش، حلق و بینی بیمارستان شهید رهنمون یزد بستری گردید. سابقه توده گردنی را از دو سال قبل ذکر می‌نمود. از آن زمان سه مرتبه جهت درمان به پزشک مراجعه و هر بار تحت درمان آنتی‌بیوتیکی قرار گرفته بود اما بهبودی واضحی نداشته، بلکه توده گردنی به تدریج بزرگ شده بود.

سابقه بیماری طبی خاصی در گذشته نداشت. سابقه جراحی هر نیورافی را پنج ماه قبل ذکر می‌نمود.

در معاینه بالینی، کودک ۴/۵ ساله با ظاهری نرمال، علائم حیاتی طبیعی و سطح هوشیاری خوب بود.

در معاینه بالینی، پیگماتاسیون پوست روی توده به چشم می‌خورد اما اولسراسیون خاصی مشاهده نشد. در معاینه گوش و بینی نکته غیرطبیعی وجود نداشت. در معاینه دهان و حلق تورم و Bulging در دیواره‌های لاترال و پوستریور حلق نداشت. در معاینه گردن دو توده یکی به ابعاد ۳ × ۴

سانتی متر و دیگری به ابعاد ۲ × ۲ سانتی متر به ترتیب در بوردر قدامی عضله استرنوکلیدوماستوئید در سمت چپ و دیگری در ناحیه پشت اوریکول در قسمت خلفی فوقانی گردن، همراه با تندرئس مختصر، بدون چسبندگی به اطراف مشاهده و لمس گردید. توده‌ها علایم التهابی از جمله تندرئس شدید، اریتم و گرمی نداشته و mobile بودند. از بیمار آزمایشات روتین به عمل آمد که همگی در حد نرمال بودند.

از توده‌ها FNA تهیه شد که نتیجه آن عدم وجود malignancy بود. هنگام عمل جراحی بعد از اقدامات اولیه تحت بیهوشی عمومی ابتدا انسیزیونی در قسمت لاترال و چپ گردن از تیپ ماستوئید تا استخوان هیوئید داده شد. لایه‌های پوست، زیر جلد، فاشیای سطحی و عضله پلاتیسمای آزاد گردید و سپس بعد از بز شدن فاشیای عمقی، فضای پارافارانژیال expose گردید.

سه عنصر آناتومیک شریان کاروتید خارجی، ورید ژوگولر و عصب زوج ۱۰ مشخص گردیدند که به قسمت مدیال شیفت شده بود (تصویر ۱).

تومور واضحی بصورت توده‌ای بزرگ، به رنگ سفید مایل به زرد با قوام الاستیک همراه با زوائدی دوکی شکل و طویل که از تومور اصلی به طرف دیواره‌های لاترال، قسمت تحتانی تا ناحیه سوپراکلاویکولار و از بالا تا فورامن ژوگولر و از قسمت مدیال تا دیواره لاترال اوروفارنکس پیشرفته بود مشاهده گردید (تصویر ۲).

با روش Blunt dissection این استپاله‌ها به همراه تومور اصلی از بافت‌های اطراف آزاد و سپس به صورت کامل رزکت (resect) گردید (تصویر ۳).

بعد از حدود دو هفته از عمل جراحی نتیجه پاتولوژیک مؤید Plexiform neurofibroma بود.

نوروفیروم‌ها به دو فرم دیده می‌شوند:

۱- فرم منفرد که محدود به نواحی سر و گردن بوده و نادر هستند. در پوست نوروفیروم‌ها معمولاً منفرد هستند.

۲- فرم متعدد که در نواحی دیگر بدن یافت می‌شوند و به آن نوروفیروماتوزیس یا بیماری فونرکلینگ‌هاوزن von Recklinghausen می‌گویند. این بیماری در انسان اتوزومال غالب بوده و شیوع آن یک در هر ۲۵۰۰ تا ۳۳۰۰ مورد می‌باشد. ژن مربوط به این بیماری نزدیک ساترومر

کروموزوم ۱۷ قرار دارد.

ظاهر این تومورها متفاوت است. به عنوان یک قانون این تومورها کپسول نداشته و در مقایسه با شوانومها قوام کمتری دارند.

تومورهای سطحی تر مثل نوروفیبرومهایی که از بافتهای زیرجلدی منشأ می‌گیرند بصورت ندول‌های کوچک ۲ تا ۴ سانتی متر، نرم و پایدار می‌باشند و از سطح پوست برجسته هستند (molluscum pendulum).

در ناحیه سر و گردن این تومورها بیشتر در ناحیه سر دیده می‌شوند. در نوروفیبروماتوز متعدد، نوروفیبرومها بیشتر در نواحی ارییتال و قسمت لاترال گردن یافت می‌گردند اما در نواحی متعددی از سر و گردن شامل نازوفارنکس، سینوس‌های پارانازال، کف دهان، عصب واگ، هیپوفارنکس، حنجره، زبان و غده بزاقی نیز یافت می‌شوند. در تنه‌های عصبی بزرگ اعصاب محیطی این تومورها می‌توانند تشکیل تومورهای دوکی شکل نامنظم و پیچ در پیچ بصورت زوائد کرمی شکل Worm-like را بدهند که به چنین یافته‌ای Plexiform neurofibroma اطلاق می‌گردد. این عارضه، پاتوگنومونیک و ملاکسی برای تشخیص بیماری ونرکلینگ‌هاوزن است.

نوروفیبرومهای پلکسی فورم اساساً در دوران کودکی خود را نشان داده و اغلب قبل از بروز نوروفیبروم‌های پوستی بطور کامل تکامل می‌یابند. گرفتاری منتشر عصب، رزکسیون کامل تومور را غیرممکن می‌سازد.

این فرم از نوروفیبروم در ارییتال، گردن و پشت و ناحیه اینگوینال بیشتر دیده می‌شود. از نظر ماکروسکوپی نوروفیبروم‌های پلکسی فورم ضایعات بزرگی هستند که سگمان وسیعی از عصب را گرفتار کرده و آنرا به کیسه‌ای پر از کرم (bag of worm) مبدل می‌سازد.

این تومورها سطح مقطع سفید مایل به خاکستری داشته و از نظر قوام ممکن است قوام ژلاتینی داشته باشند.

از نظر میکروسکوپی ضایعه شامل توده پیچیده از شاخه‌های عصبی بزرگ شده می‌باشد. گاهیگاهی سلولها از عصب فراتر رفته و وارد بافت نرم اطراف می‌شوند. در چنین حالتی نوروفیبروم پلکسی فورم در زمینه‌ای از بافت نوروفیبرومی واقع شده است.

در مراحل اولیه، اعصاب، افزایش ماتریکس اندونوریال نشان داده و این منجر به جدایی فاسیکل‌های کوچک عصبی می‌گردد.

در مراحل نهایی فیبرهای عصبی بوسیله پرولیفراسیون سلولهای شوان آمیخته با کلاژن موج‌دار ضخیم جایگزین می‌گردد.

بارنگ آمیزی اختصاصی آکسون‌های کوچک را می‌توان در تومور شناسایی نمود. مانند سایر نوروفیبرومها، پلنومورفیسم هسته سلولی راگاهی می‌توان دید ولی مشاهده فعالیت میتوتیک نشانه‌ای از تغییر بدخیمی می‌باشد.

تومورهای فضای پارافارنژیال ممکن است از هر یک از بافت‌های تشکیل‌دهنده این فضا مثل بافت همبند شل، عضله، لنفاتیک‌ها، عروق خونی، اعصاب و غدد بزاقی منشأ بگیرند. تومورهای لوب عمقی پاروتید شایعترین تومورهای اولیه فضای پارافارنژیال محسوب می‌گردند. تومورهای نوروژنیک با شیوع ۳۰٪ دومین تومورهای شایع این فضا می‌باشند. بیشتر این تومورهای نوروژنیک در این فضا از عصب واگ منشأ گرفته و از نظر بافت‌شناسی شامل شوانوم، نوروفیبروم و پاراگانگلیوم هستند.

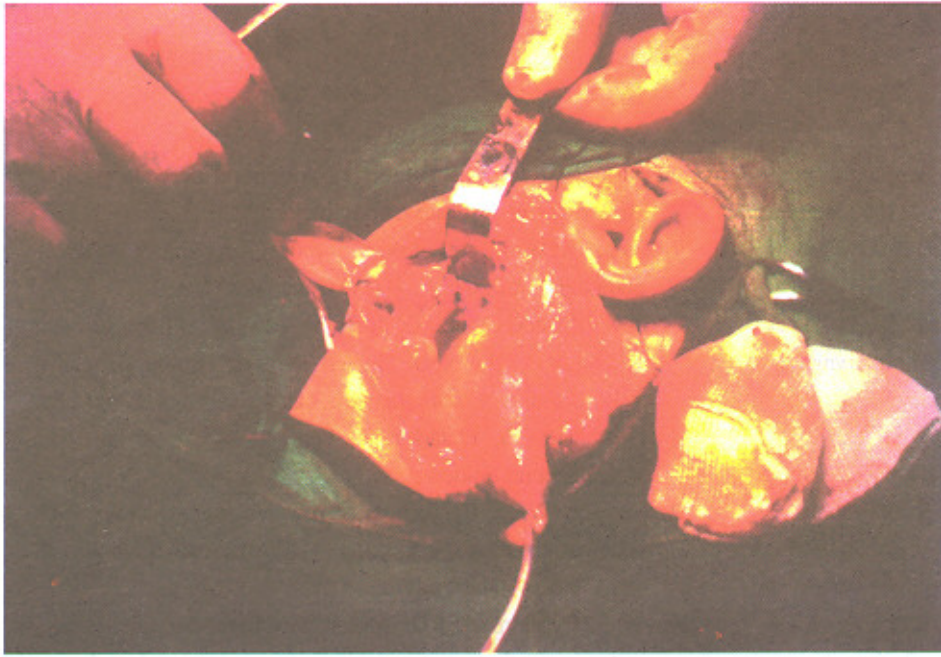
علایم تومورهای فضای پارافارنژیال اندک بوده و بیمار غالباً بصورت اتفاقی متوجه وجود تورمی در دیواره لاترال حلق می‌شود که سبب ناراحتی مختصر در هنگام بلع گردیده یا ایجاد توده‌ای در ناحیه مندیبول می‌نماید.

## نتیجه گیری

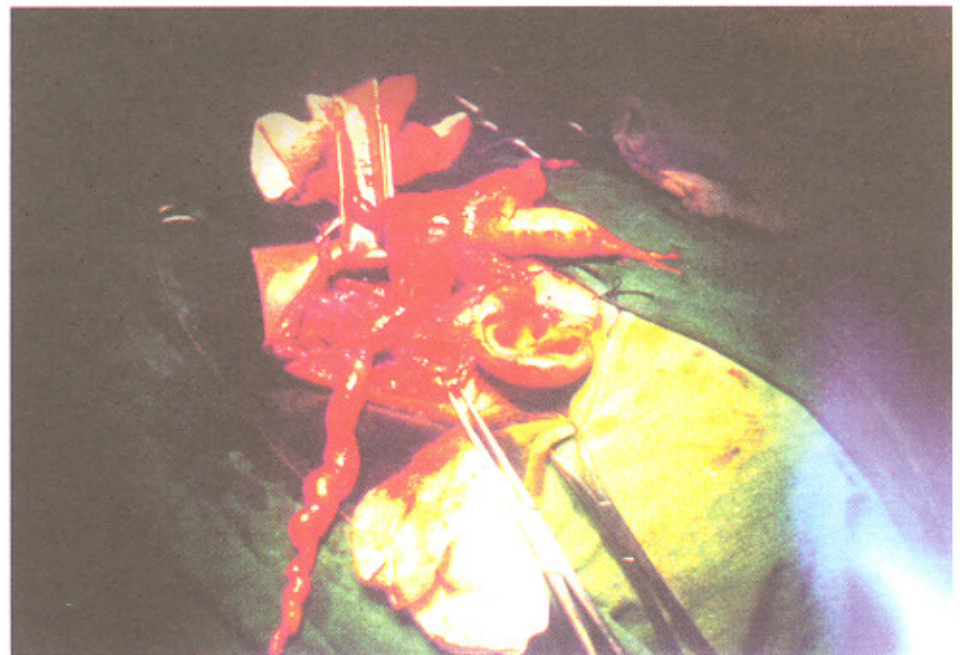
در برخورد با تومورهای گردن در سنین کودکی نباید شک به بدخیمی نمود و بیشتر بایستی ضایعات مادرزادی و یا ضایعات اکتسابی خوش‌خیم را در نظر داشت.

از تومورهایی که به طور شایع در فضای پارافارنژیال یافت می‌گردد نوروفیبرومها می‌باشند که بیشتر از عصب واگ منشأ می‌گیرند ولی به طور نادر تومور نوروفیبروم پلکسی فورم ایجاد می‌گردد که بیشتر در دوران کودکی ظاهر شده و به صورت توده‌ای با زوائد کرمی شکل (worm like) ظاهر می‌گردد.

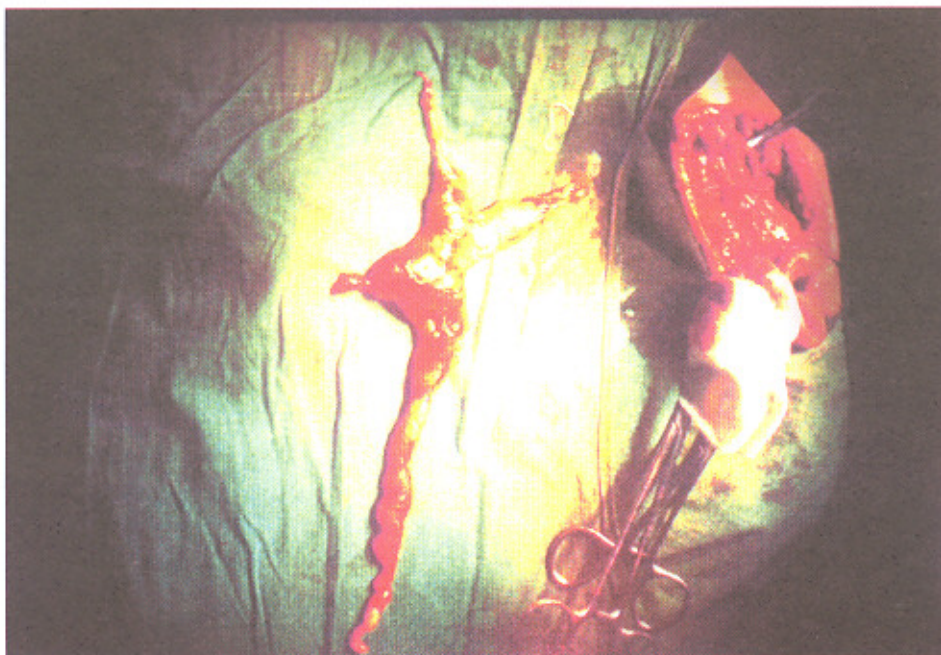
درمان این تومورها اکسیزیون کامل جراحی می‌باشد که معمولاً با عود همراه نیست.



(تصویر شماره ۱)  
سه عنصر آناتومیک شریان کاروتید  
خارجی، ورید ژوگولر و عصب زوج  
۱۰ مشخص گردیدند که به قسمت  
مدیال شیفت شده بود.



(تصویر شماره ۲)  
تومور واضحی بصورت توده‌ای بزرگ  
به رنگ سفید مایل به زرد با  
قوام الاستیک همراه با زواندی  
دوکی شکل و طویل



(تصویر شماره ۳)  
با روش Blunt dissection این  
استطاله‌ها به همراه تومور اصلی  
از بافت‌های اطراف آزاد و سپس  
به صورت کامل رزکت (resect) گردید.

## منابع

- 1- Burger PC, Scheithauer BW, Vogel FC. Peripheral Nerve Sheath Neoplasm; Surgical pathology of the Nervous system and Coverings, New York, Churchill Livingstone, 1991 third edition.
- 2- Close LG, Haddadj. Primary Neoplasms of the Neck, Cummings CW, Fredrichsowjm, Harkerl. A, otolaryngology Head and Neck Surgery, New York, Modby, 1998, Vol 3 third edition.
- 3- Ducatman Bs and others. Malignant periopheral Nerve sheath Tumors a clinico pathologic study of 120 cases, cancer, 1986, 27: 2006.
- 4- Fienman Nh, Yakovac WC. Neurofibromatosis in childhood, Journal of pediatrics 1970. 76: 339.
- 5- Franz M. Enzinger, sharon W. Weiss, soft tissue tumor Benign tumor of peripheral nerve, united States of American, Mosby 1995.
- 6- Harkinjc, Reed Rj. Tumors of peripheral nervous system, Armed forces institute of pathology 1983.
- 7- Juan ROSAI, soft tissue tumor, Ackerman's surgical pathology, washington, D.C, Mosby, 1989 Vol 2.
- 8- Steven M and others. Evaluation and surgical management of Tumors of the Neck: Benign Tumors, Thawly SE, panjc WR, Batsakis, Comprehensive management of Head and Neck Tumors, Philadelphia, Pencylvania, saunders 1999. Vol 2 Second edition.
- 9- Symmers W. St. C. Tumors of nervous system, weller R.O systematic pathology London, UK, Churchill Livingstone 1990, Vol. 4, Third edition.
- 10- N. St C. symmers, RO. Wellor, peripheral nervous system, systemic phathology, Churchill livingstone, 1990 Vol 4.