

مدیریت چالش برانگیز هایپرپاراتیروئیدیسم در یک پسر ۹ ساله: گزارش یک مورد

چکیده

دریافت: ۱۴۰۳/۱۰/۰۱ ویرایش: ۱۴۰۳/۱۰/۰۷ پذیرش: ۱۴۰۳/۱۱/۲۳ آنلاین: ۱۴۰۳/۱۲/۰۱

زمینه و هدف: هایپرپاراتیروئیدیسم اولیه در کودکان نادر است و آدنوم‌های پاراتیروئید شایعترین علت آن در این گروه سنی محسوب می‌شوند. تشخیص و درمان هایپرپاراتیروئیدیسم اولیه در کودکان به‌ویژه در موارد ناشی از آدنوم پاراتیروئید نیازمند رویکرد چند تخصصی می‌باشد.

معرفی بیمار: این گزارش مورد، مدیریت بالینی پیچیده یک پسر ۹ ساله را شرح می‌دهد که با دفورمیتی اندام‌های فوقانی و تحتانی مراجعه کرده و در نهایت هایپرپاراتیروئیدیسم ناشی از آدنوم پاراتیروئید تشخیص داده شده است. تشخیص بیماری از طریق افزایش سطح هورمون پاراتیروئید، هایپرکلسمی و مطالعات تصویربرداری که وجود آدنوم پاراتیروئید را تأیید کردند، انجام شده است. علیرغم تلاش‌های فراوان، برداشت آدنوم در دو نوبت اول جراحی ناموفق بوده و منجر به هایپرپاراتیروئیدیسم پایدار و عوارض جراحی مانند هایپوتیروئیدیسم شده است. در سومین عمل جراحی، آدنوم با موفقیت برداشته شده و هایپرپاراتیروئیدیسم برطرف گردیده است.

نتیجه‌گیری: این گزارش بر دشواری مدیریت هایپرپاراتیروئیدیسم تأکید کرده و اهمیت داشتن رویکرد چند تخصصی، مداخلات جراحی دقیق و مراقبت‌های دقیق پس از عمل را برجسته می‌کند.

کلمات کلیدی: هایپرپاراتیروئیدیسم، هایپرکلسمی، آدنوم پاراتیروئید.

رضا توکلی زاده^۱، عباس علی‌بخشی^۲، سوئیل عبدالحمیدیان^{۳*}

۱- مرکز تحقیقات رشد و تکامل، دانشگاه علوم پزشکی تهران، تهران، ایران.

۲- گروه جراحی، بیمارستان امام خمینی (ره)، دانشکده پزشکی، دانشگاه علوم پزشکی تهران، تهران، ایران.

۳- گروه کودکان، بیمارستان کودکان حکیم، دانشکده پزشکی، دانشگاه علوم پزشکی تهران، تهران، ایران.

* نویسنده مسئول: تهران، خیابان انقلاب، دانشگاه علوم پزشکی تهران، دانشکده پزشکی.

تلفن: ۰۲۱-۸۸۱۶۶۹۶

E-mail: samohamadian@tums.ac.ir

مقدمه

آدنوم پاراتیروئید می‌پردازد.

معرفی بیمار

پسر ۹ ساله‌ای با شکایت از درد اندام‌ها و دفورمیتی‌های قابل توجه در اندام‌های فوقانی و تحتانی، از کلینیک ارتوپدی به کلینیک غدد کودکان ارجاع داده شد. در سابقه خانوادگی نکته‌ای مرتبط با شرایط فعلی وجود نداشت. بررسی‌های آزمایشگاهی نشان‌دهنده سطح کلسیم سرم $12/2 \text{ mg/dl}$ (محدوده طبیعی: $8/5-10/5 \text{ mg/dl}$)، فسفر سرم $3/2 \text{ mg/dl}$ ر (محدوده طبیعی:

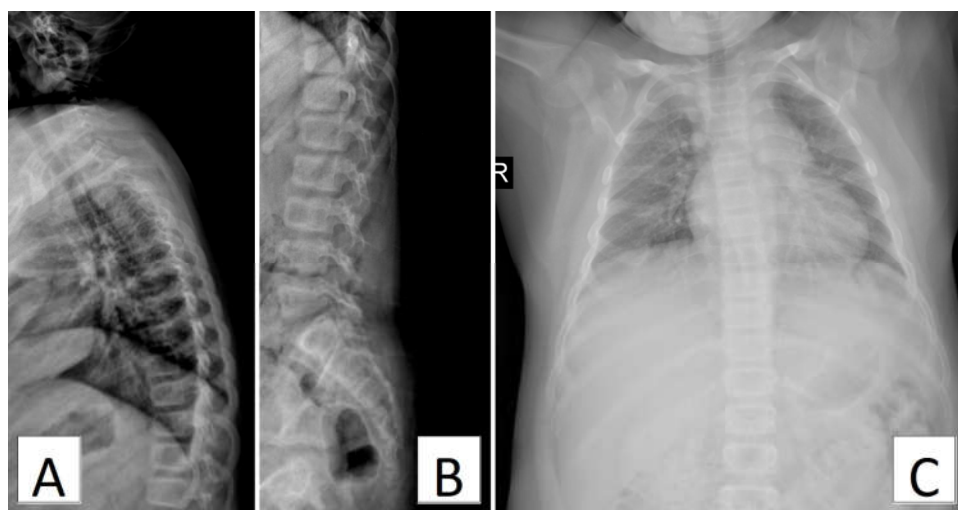
هایپرپاراتیروئیدیسم اولیه در کودکان نادر است اما در صورت وقوع، می‌تواند پیامدهای بالینی قابل توجهی از جمله دفورمیتی‌های شدید اسکلتی و اختلالات متابولیکی نظیر هیپرکلسمی و افزایش سطح هورمون پاراتیروئید (Parathyroid hormone, PTH) ایجاد کند.^۱ آدنوم‌های پاراتیروئید شایعترین علت این بیماری در کودکان هستند.^۲ با این حال، تشخیص و مدیریت این اختلال به دلیل ماهیت غیرمعمول آن در کودکان و پیچیدگی‌های مرتبط با جراحی‌های پاراتیروئید، چالش‌های خاصی را ایجاد می‌کند. این گزارش مورد به بررسی چالش‌های تشخیصی و درمانی یک کودک مبتلا به هایپرپاراتیروئیدیسم ناشی از

یک آدنوم پاراتیروئید شناسایی شد که با اسکن سیتی‌گرافی پاراتیروئید با استفاده از ^{99m}Tc -MIBI تأیید گردید. این اسکن فعالیت رادیواکتیو شدید و پایدار در قطب تحتانی لوب چپ تیروئید را نشان داد که وجود آدنوم پاراتیروئید را تأیید کرد.

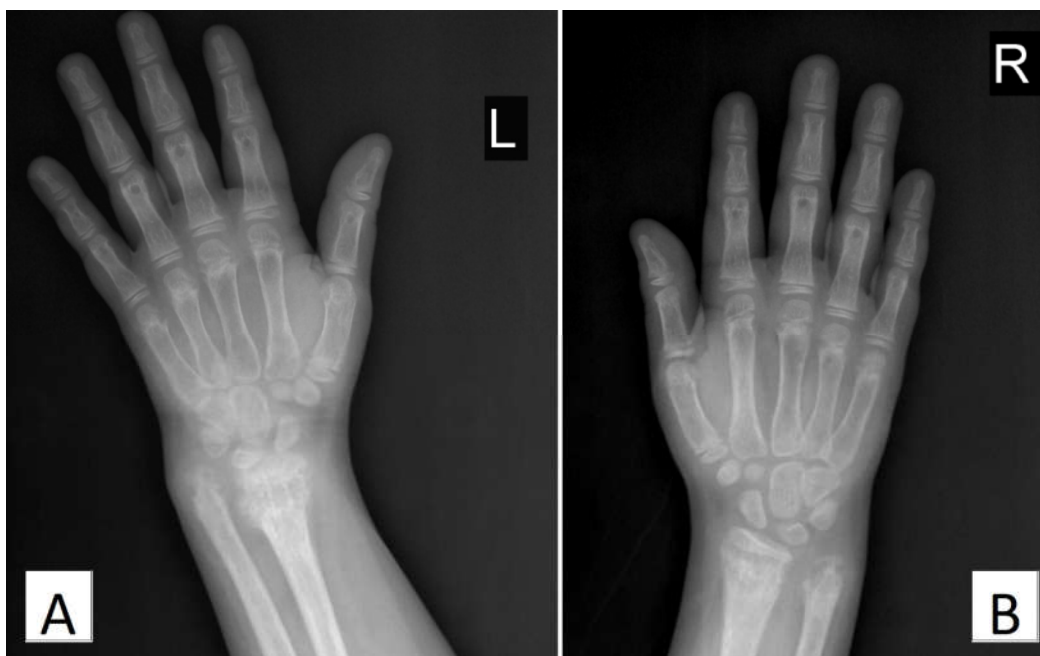مدیریت هایپرکلسمی با القای دیورز با محلول سالین و تجویز کلسی‌تونین آغاز شد. بیمار برای برداشتن آدنوم تحت جراحی قرار گرفت. با این حال، سطح PTH بالا در طول جراحی و پس از آن نشان‌دهنده عدم موفقیت در برداشتن آدنوم بود. تلاش دوم جراحی نیز موفقیت‌آمیز نبود و هایپرپاراتیروئیدیسم همچنان پایدار باقی ماند. آنالیز پاتولوژیک نمونه‌های بافتی استخراج‌شده در این جراحی‌ها، بافت تیروئید، چربی قهوه‌ای و بافت فیبروآدیپوز را بدون وجود بافت پاراتیروئید نشان داد. در سومین تلاش برای جراحی، آدنوم با موفقیت برداشته شد و آنالیز منجمد حین عمل حضور بافت فعال پاراتیروئید را تأیید کرد. این مداخله منجر به کاهش چشمگیر سطوح PTH و کلسیم به ترتیب در طول جراحی و پس از آن شد.

پس از جراحی موفقیت‌آمیز، بیمار دچار سندرم استخوان گرسنه (Hungry Bone Syndrome) شد که با مینرالیزاسیون سریع استخوان همراه است و به هیپوکلسمی و هیپوفسفاتی شدید منجر گردید. این وضعیت با اسپاسم‌های کارپوپدال همراه بود که با تجویز کلسیتریول،

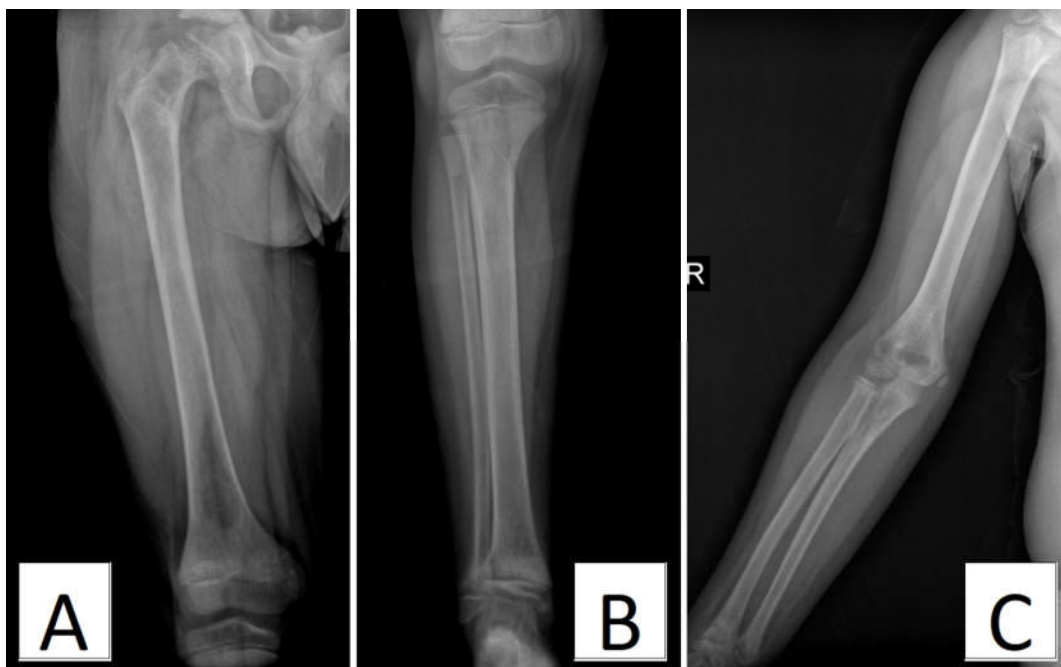
آلکان فسفاتاز 6510 واحد در لیتر (محدوده طبیعی: $7-45$ mg/dl)، هورمون پاراتیروئید اینتکت (iPTH) $180-1200$ واحد در لیتر)، هورمون پاراتیروئید اینتکت (iPTH) 1295 پیکوگرم در میلی‌لیتر (محدوده طبیعی: $15-65$ pg/mL) و سطح ویتامین 25D [OH] معادل 18 ng/ml (محدوده هدف >20 ng/ml) بود. عملکرد تیروئید و کلیه طبیعی گزارش شد. این یافته‌ها همراه با تصویربرداری‌های انجام‌شده که در ادامه شرح داده می‌شوند، تشخیص هایپرپاراتیروئیدیسم اولیه را تأیید کردند. مطالعات کامل استخوانی نشان‌دهنده استئوپنی گسترده، خطوط شکستگی Looser در استخوان‌های اسکاپولا و نمای "راجرجسی" در ستون فقرات بود (شکل ۱). همچنین Subperiosteal resorption در پروگزیمال استخوان‌های کلاویکل، سمفیز پوبیس، گردن فمور و بندهای میانی و پروگزیمال انگشتان مشاهده شد. Bone resorption و دفورمیتی‌های شدید دردیستال استخوان‌های رادیوس و اولنا، جابه‌جایی مفاصل مچ دست، افزایش فاصله بین رادیوس و اولنا و تغییرات مرتبط با راشیتیسم شدید نیز گزارش گردید (شکل ۲). ضایعات لیتیک متعدد در متافیز استخوانهای بلند (شکل ۳)، با تغییرات شدید مرتبط با ریکتز در گردن فمور و استخوان‌های ایلیاک (شکل ۴) وجود داشت. همچنین افزایش ضخامت کالواریا مشاهده شد (شکل 4B). کلیه این یافته‌ها به نفع هایپرپاراتیروئیدیسم شدید است. در سونوگرافی گردن،



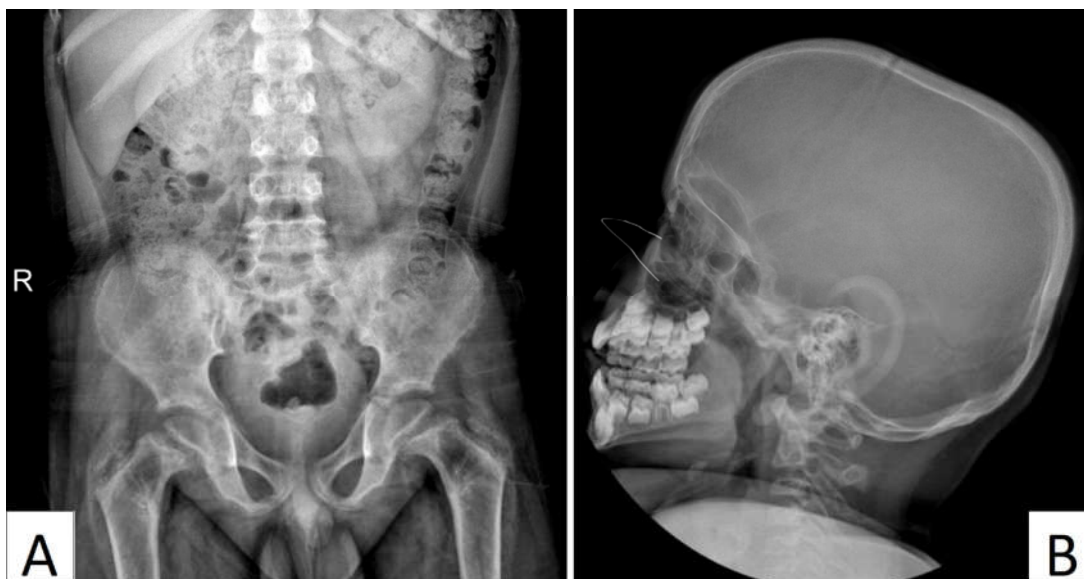شکل ۱: استئوپنی گسترده، نمای "راجرجسی" در ستون فقرات (A-B) و خطوط شکستگی Looser در استخوان‌های اسکاپولا (C)



شکل ۲: Bone resorption و دفورمیتی‌های شدید در دیستال استخوان‌های رادیوس و اولنا، جابه‌جایی مفاصل میج دست، افزایش فاصله بین رادیوس و اولنا



شکل ۳: ضایعات لیتهیک متعدد در متافیز استخوان‌های بلند، Subperiosteal resorption در گردن فمور (A-B)



شکل ۴: Subperiosteal resorption در سمفیز پویس و گردن فمور (A)، افزایش ضخامت کالواریا (B)

استخوان، خستگی و اختلالات گوارشی متغیر باشد.^۳ ارزیابی آزمایشگاهی معمولاً سطوح بالای کلسیم سرم و هورمون PTH را همراه با سطح فسفات طبیعی تا پایین نشان می‌دهد که تشخیص را تأیید می‌کند.^۴ تشخیص افتراقی هیپرکلسمی در کودکان شامل هیپرکلسمی خانوادگی هیپوکلسیوریک، هیپرکلسمی مرتبط با بدخیمی و مسمومیت با ویتامین D می‌باشد. در تشخیص هایپرپاراتیروئیدیسم اولیه، تمایز میان علل مختلف مانند آدنوم یا هایپرپلازی غده پاراتیروئید ضروری است.^۵ آدنوم‌های پاراتیروئید معمولاً به صورت اسپورادیک رخ می‌دهند، اما ممکن است بخشی از سندرم‌های ژنتیکی مانند نئوپلازی اندوکرین متعدد (MEN) انواع ۱، ۲ A و ۴، سندرم تومور فک-هایپرپاراتیروئیدیسم (Hyperparathyroidism-Jaw Tumor, HPT-JT) و هایپرپاراتیروئیدیسم خانوادگی ایزوله باشند.^۶ روش‌های تصویربرداری مانند سونوگرافی و سیتی‌گرافی با استفاده از ^{۹۹mTc} سستامی، ابزارهای اصلی برای شناسایی آدنوم‌های پاراتیروئید محسوب می‌شوند.^۲ درمان انتخابی برای آدنوم‌های پاراتیروئید، برداشتن جراحی آنها است که معمولاً در برطرف کردن هایپرکلسمی و رفع علائم بسیار مؤثر است (جدول ۱).^۷

کلسیم و کلکلسیفرول کنترل شد. در پیگیری‌ها، سطوح PTH به ۸ mg/dl کاهش یافتند. رشد و تکامل بیمار طبیعی بود. با این حال، به دلیل برداشته شدن ناخواسته بافت تیروئید طی جراحی‌های اولیه بیمار دچار هایپوتیروئیدیسم شد. سونوگرافی تیروئید نشان‌دهنده عدم وجود لوب چپ تیروئید بود که با لوپکتومی همخوانی داشت و نیاز به درمان جایگزینی هورمونی را ایجاب کرد. بیمار همچنین دفورمیتی‌های شدید در زانوها و اندام‌های فوقانی داشت که به دلیل هایپرپاراتیروئیدیسم طولانی‌مدت ایجاد شده بود. در حالی که دفورمیتی‌های اندام فوقانی پس از برداشتن آدنوم بهبود یافت، دفورمیتی‌های زانو نیاز به جراحی اصلاحی ارتوپدی داشتند.

بحث

هایپرپاراتیروئیدیسم اولیه (PHPT) در کودکان اختلالی نادر است که با تولید بیش‌ازحد هورمون پاراتیروئید همراه بوده و اغلب منجر به هایپرکلسمی می‌شود. تظاهرات بالینی آن بسیار متغیر است و می‌تواند از موارد بدون علامت تا علائم شدید مانند نفرولیتیازیس، درد

جدول ۱: مروری بر مطالعات مشابه

نویسندگان	سال انتشار	مجله	عنوان
Dror N. و همکاران ^۱	۲۰۲۴	<i>Endocrine Practice</i>	۱۰ کودک با هایپیرپاراتیروئیدی اولیه تشخیص دادند. هشت نفر از آنها دارای علائم بالینی بودند. آدنومای پاراتیروئید با نتایج پاتولوژی پس از جراحی تأیید شد. بیماران پس از برداشت جراحی آدنوما بدون عوارض قابل توجه پس از عمل درمان شدند.
Carsote M. و همکاران ^۲	۲۰۲۳	<i>Biomedicines</i>	در مطالعه‌ای مروری با تحلیل ۴۸ مقاله از کودکان مبتلا به هایپیرپاراتیروئیدی اولیه، بیشتر بیماران علامت‌دار بودند و درگیری کلیوی و اسکلتی شایع گزارش شد. جراحی پاراتیروئیدکتومی در بیش از ۹۷٪ موارد موفقیت‌آمیز بود. سندرم استخوان گرسنه پس از عمل در حدود ۳۴٪ از بیماران دیده شد.
El Allali Y. و همکاران ^۴	۲۰۲۱	<i>European Journal of Endocrinology</i>	ویژگی‌های بالینی و ژنتیکی هایپیرپاراتیروئیدی اولیه در ۶۳ کودک را بررسی کردند. نوزادان بیشتر بدون علامت بودند و اغلب دارای جهش در ژن‌های مرتبط با گیرنده حسگر کلسیم (CaSR) بودند. در مقابل، کودکان بزرگ‌تر و نوجوانان بیشتر علائم غیراختصاصی مانند ضعف، افسردگی و درد شکمی داشتند و جهش‌هایی در ژن‌های مرتبط با تکثیر سلول‌های پاراتیروئید (مانند MEN1 و CDC73) نشان دادند.
Oh A. و همکاران ^۶	۲۰۲۱	<i>Annals of Pediatric Endocrinology & Metabolism</i>	سه کودک مبتلا به هایپیرپاراتیروئیدی اولیه ناشی از آدنومای پاراتیروئید را مورد بررسی قرار دادند. درمان جراحی با برداشت آدنوما در هر سه مورد منجر به نرمال شدن سطح کلسیم خون بدون نیاز به دارو شد.

نتیجه‌گیری: این گزارش بر اهمیت رویکرد چندتخصصی در مدیریت هایپیرپاراتیروئیدسم در کودکان تأکید می‌کند. در این بیماری، همکاری میان متخصصین غدد و جراحان برای مدیریت موفقیت‌آمیز بیماری ضروری است. مشاهده درد یا دفورمیتی استخوانی، هایپرکلسمی و سطوح بالای PTH باید پزشکان را به سوی تشخیص هایپیرپاراتیروئیدسم هدایت کند و ارزیابی‌های بیشتر آزمایشگاهی و تصویربرداری برای شناسایی علت زمینه‌ای انجام شود. تشخیص به موقع برای پیشگیری از اثرات مخرب ناشی از هایپرکلسمی طولانی‌مدت و مدیریت سریع آن اهمیت دارد. درمان مؤثر نیازمند تشخیص دقیق، جراحی‌های دقیق و مراقبت‌های ویژه پس از عمل برای کنترل عوارض متابولیک و اسکلتی مرتبط با این بیماری است.

اندازه‌گیری سطح PTH حین عمل، یک شاخص مطمئن برای موفقیت‌آمیز بودن جراحی در برداشتن آدنوم به‌شمار می‌رود.^۵ در این گزارش، پاتولوژی اصلی بیمار یک آدنوم پاراتیروئید شناخته شد که شایعترین علت هایپیرپاراتیروئیدسم اولیه در کودکان است. در بیماران اطفال، تشخیص زودهنگام و مداخلات جراحی به موقع بسیار حیاتی است تا از عوارض طولانی‌مدت هایپرکلسمی مانند نفروکلسینوز، استئوپروز، دیابت بی‌مزه و آریتمی قلبی جلوگیری شود و رشد و تکامل طبیعی بیمار فراهم گردد.^۱ همچنین انجام این جراحی‌ها در مراکز تخصصی با تجربه در پاراتیروئیدکتومی، می‌تواند خطر عوارض پس از جراحی را کاهش دهد.

References

1. Dror N, Greenberg M, Perl L, Eliakim A. Primary Hyperparathyroidism due to Parathyroid Adenoma in Children and Adolescents. *Endocrine Practice*. 2024;30(6):564-8.
2. Carsote M, Stanciu M, Popa FL, Gheorghe AM, Ciuche A, Nistor C. Pediatric Neuroendocrine Neoplasia of the Parathyroid Glands: Delving into Primary Hyperparathyroidism. *Biomedicines*. 2023;11(10):2810
3. Leere JS, Karmisholt J, Robaczyk M, Vestergaard P. Contemporary Medical Management of Primary Hyperparathyroidism: A Systematic Review. *Front Endocrinol (Lausanne)*. 2017;8:79.
4. El Allali Y, Hermetet C, Bacchetta J, Amouroux C, Rothenbuhler A, Porquet-Bordes V, et al. Presenting features and molecular genetics of primary hyperparathyroidism in the paediatric population. *European Journal of Endocrinology*. 2021;184(2):343-51.

5. Bhan A, Athimulam S, Kumari P, Pal R, Bhadada SK, Cook BC, et al. Large parathyroid adenomas: Potential mechanisms to reconcile adenoma size and disease phenotype. *Front Endocrinol (Lausanne)*. 2023;14:1009516.
6. Oh A, Lee Y, Yoo HW, Choi JH. Three pediatric patients with primary hyperparathyroidism caused by parathyroid adenoma. *Ann Pediatr Endocrinol Metab*. 2022;27(2):142-7.
7. Dutta A, Pal R, Jain N, Dutta P, Rai A, Bhansali A, et al. Pediatric Parathyroid Carcinoma: A Case Report and Review of the Literature. *J Endocr Soc*. 2019;3(12):2224-35.
8. Kizilcan Cetin S, Siklar Z, Aycan Z, Ozsu E, Ceran A, Erisen Karaca S, et al. Clinical Profile of Parathyroid Adenoma in Children and Adolescents: A Single-Center Experience. *Turk Arch Pediatr*. 2023;58(1):56-61.

The challenging management of hyperparathyroidism in a 9-year-old boy: a case report

Reza Tavakolizadeh M.D.¹
Abbas Alibakhshi M.D.²
Sevil Abdolmohamadian
M.D.^{3*}

1- Department of Growth and
Development Research Center,
Tehran University of Medical
Sciences, Tehran, Iran.

2- Department of Surgery, Imam
Khomeini Hospital Complex, School
of Medicine, Tehran University of
Medical Sciences, Tehran, Iran.

3- Department of Pediatrics, Hakim
Children's Hospital, School of
Medicine, Tehran University of
Medical Sciences, Tehran, Iran.

* Corresponding author: School of
Medicine, Tehran University of Medical
Sciences, Enghelab St., Tehran, Iran.
Tel: +98-21-88896696
E-mail: samohamadian@sina.tums.ac.ir

Abstract

Received: 21 Dec. 2024 Revised: 27 Dec. 2024 Accepted: 11 Feb. 2025 Available online: 19 Feb. 2025

Background: Primary hyperparathyroidism is a rare but significant endocrine disorder in pediatric patients; although uncommon, parathyroid adenomas are the most frequently identified cause of primary hyperparathyroidism in this population. Diagnosis and treatment of primary hyperparathyroidism in children, especially in cases caused by parathyroid adenoma, demand careful assessment and require a coordinated and multidisciplinary approach involving endocrinologists, pediatric surgeons, radiologists, and other specialists. Early diagnosis is often delayed due to the rarity of the disease and the nonspecific nature of presenting symptoms.

Case Presentation: This case report describes the complex clinical management of a 9-year-old boy who presented with gradual onset of bone pain and visible deformities of the upper and lower extremities, which prompted further evaluation and later led to a diagnosis of hyperparathyroidism secondary to a parathyroid adenoma. The diagnosis was confirmed by elevated parathyroid hormone levels, hypercalcemia, and imaging studies revealing a parathyroid adenoma. Despite a comprehensive preoperative planning and surgical intervention, adenoma resection was not successful during the first two surgeries, leading to persistent hyperparathyroidism and subsequent surgical complications such as postoperative thyroid tissue damage and resultant iatrogenic hypothyroidism. Ultimately, the third surgical attempt successfully removed the adenoma, leading to a marked resolution of hyperparathyroidism and gradual return to normal calcium and parathyroid hormone levels. The patient's bone pain and deformities showed improvement during follow-up.

Conclusion: This case highlights the numerous challenges in managing hyperparathyroidism in pediatric patients. In particular, it illustrates the potential complications that can arise when the disease is resistant to initial treatment efforts. This report underscores the importance of having a multidisciplinary approach, carefully planned and executed surgical intervention and vigilant postoperative care in pediatric patients with hyperparathyroidism. Early recognition, accurate localization of the adenoma, and coordination among specialists are essential for favorable outcomes in complex pediatric cases such as this. Continued follow-up is essential to monitor for recurrence and to manage any long-term complications.

Keywords: hyperparathyroidism, hypercalcemia, parathyroid adenoma.

Copyright © 2025 Tavakolizadeh et al. Published by Tehran University of Medical Sciences.

This work is licensed under a Creative Commons Attribution-Non-Commercial 4.0 International license (<https://creativecommons.org/licenses/by-nc/4.0/>).
Non-commercial uses of the work are permitted, provided the original work is properly cited.