

پاسخ کامل به درمان سیستمیک در بیمار مبتلا به آدنوئید کارسینومای کیستیک پیشرونده و متاستاتیک غدد بزاقی: گزارش یک مورد

چکیده

دریافت: ۱۴۰۳/۱۲/۰۲ ویرایش: ۱۴۰۳/۱۲/۱۰ پذیرش: ۱۴۰۴/۰۱/۲۳ آنلاین: ۱۴۰۴/۰۲/۰۱

سید محمد حسینی، صبا
محمدعلیزاده*، ساناز آروین

گروه رادیوتراپی، دانشکده پزشکی، دانشگاه
علوم پزشکی جندی شاپور اهواز، اهواز، ایران.

زمینه و هدف: کارسینومای کیستیک آدنوئید (Adenoid cystic carcinoma, ACC) یک نئوپلاسم نادر در غدد بزاقی ماژور، با مشخصه رشد آهسته، نفوذ موضعی گسترده، گسترش پری‌نورال، تمایل به عود موضعی و متاستاز دور است و پروگنوز ضعیفی دارد. در این مقاله یک مورد پاسخ کامل به درمان سیستمیک در آدنوکارسینومای کیستیک متاستاتیک غدد بزاقی گزارش می‌شود.

معرفی بیمار: بیمار زن ۵۰ ساله با سابقه کارسینومای کیستیک آدنوئید غده بزاقی ساب مندیولار است. پس از ۲۸ سال، درگیری‌های متعدد لنف‌نود سرویکال، توده‌های متعدد در غده پاروتید و بافت تیروئید و همچنین متاستاز دوردست به پستان، تخمدان و ریه‌ها مشاهده شد. بیمار تحت لِفادِنکتومی گردنی و توتال پاروتیدکتومی و چندین دوره رادیوتراپی و شیمی‌درمانی قرار گرفت. پس از آخرین درمان با رژیم بوسیزوماب+آدریامایسین+سیس پلاتین، پاسخ کامل مشاهده شد و بیمار درحال حاضر تحت پیگیری قرار دارد.

نتیجه‌گیری: مورد گزارش شده ماهیت تهاجمی کارسینومای کیستیک آدنوئید متاستاتیک عودکننده غدد بزاقی و تاثیر مثبت و اهمیت درمان سیستمیک در این بیماران را نشان می‌دهد.

کلمات کلیدی: کارسینومای کیستیک آدنوئید، متاستاز، غده پاروتید، غدد بزاقی، جراحی اکسیزیون، عود.

* نویسنده مسئول: اهواز، دانشگاه علوم پزشکی جندی
شاپور اهواز، دانشکده پزشکی، گروه رادیوتراپی.
تلفن: ۰۶۱-۳۳۷۴۳۰۵۷
E-mail: saba.m.alizadeh@gmail.com

مقدمه

هیستوپاتولوژیکی متنوع و رفتار غیرقابل پیش‌بینی، چالش‌برانگیز و دشوار است.^{۱،۲} جراحی رزکسیون با یا بدون رادیوتراپی معمولاً به‌عنوان سنگ بنای درمان سرطان‌های غدد بزاقی قابل برداشت اولیه شناخته شده است.^۳ اما مشخصات بالینی بیماری عود کننده و/یا متاستاتیک و رویکرد مدیریتی بهینه آنها مشخص نشده است. ACC پیش‌آگهی طولانی‌مدت ضعیفی دارند، زیرا حدود ۴۰٪ از بیماران تحت درمان رادیکال به‌صورت موضعی (Locoregionally) عود می‌کنند و در ۶۰٪ موارد متاستازهای دوردست ایجاد می‌کنند.^{۳،۴} با توجه اینکه درمان ACC در غدد بزاقی متاستاتیک براساس مشی تومور از پیگیری برای تومورهای با رشد کند تا درمان براساس توالی‌یابی نسل جدید (Next generation sequency, NGS) در

کارسینوم کیستیک آدنوئید (Adenoid cystic carcinoma, ACC) نئوپلاسم‌های نادری هستند که ۱۰٪ تمام بدخیمی‌های غدد بزاقی و حدود ۱٪ تمام سرطان‌های سر و گردن را شامل می‌شوند. میزان بروز سالانه آنها ۰/۵۷ مورد جدید در هر ۱۰۰،۰۰۰ نفر در سراسر جهان است.^۱ مشخصه آنها رشد آهسته، نفوذ موضعی گسترده، گسترش پری‌نورال، تمایل به عود موضعی و متاستاز دور دیر هنگام است.^{۳،۴} منشأ آنها اپیتلیوم غدد بزاقی مینور یا ماژور است، اما بیشتر در غدد بزاقی مینور دیده می‌شوند و در غده پاروتید نسبتاً نادر هستند.^۴ مدیریت و درمان سرطان‌های عودکننده غدد بزاقی به‌دلیل نادر بودن، الگوهای

در آخرین فالوآپ، FDG PET/CT scan پاسخ متابولیک کامل به درمان را نشان داد و لنف‌نود سرویکال و توراسیک کاهش سایز داشتند و ندول‌های ریوی و ضایعات پاروتید سمت چپ از بین رفتند. باتوجه به وضعیت بیمار نیاز به اقدام درمانی دیگری نبود و بیمار تا تاریخ ۱۴۰۳/۴/۳۰ بدون متاستاز بوده است و در حال حاضر تحت پیگیری قرار دارد. مراحل بیماری و درمان بیمار در طول مدت پیگیری در جدول ۱ خلاصه شده است. همچنین مقایسه گزارش حاضر با مطالعات مشابه در زمینه درمان سیستمیک ACC متاستاتیک عودکننده در جدول ۲ ارائه شده است.

درگیر با تومور را نشان داد. در ۵۰ سالگی، در تصویربرداری FDG PET/CT scan چندین لنف‌نود سرویکال و توراسیک، چندین ندول دوطرفه در ریه‌ها و ضایعات پاروتید چپ دیده شد که بیماری پیشرونده را نشان می‌داد (شکل ۱). لذا شش کورس شیمی‌درمانی با رژیم ADR 40-50 mg (D1,D2) + Cis platin 40 mg (D1,D2) + Avastin 600 (D1) هر دو هفته انجام شد. پس از پایان شیمی‌درمانی، ارزیابی سونوگرافی شکم و لگن نرمال بود و ارزیابی تصویربرداری فالوآپ (CT گردن و سینه) نرمال بود. تنها دو عدد Paratrached با سایز 5×3 mm مشاهده شد که پاتولوژیک نبودند.

جدول ۱: مشخصات بیماری و درمان بیمار در طول مدت پیگیری

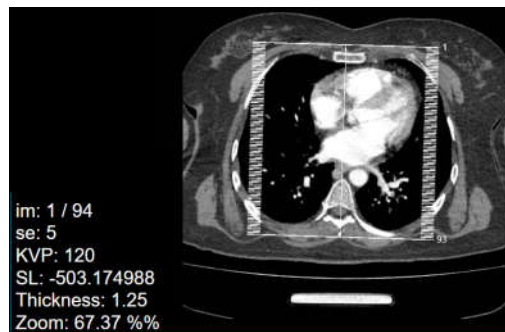
زمان	نتایج تصویربرداری (سونوگرافی و CT)	ایمونوهیستوشیمی (IHC)	درمان
۲۰ سالگی (۱۳۷۵-۱۳۷۳)	۱۳۷۳/۱۱/۱- یک توده در راست گردن (Salivary gland mass)	- آدنوکارسینوما کیستیک آدنوئید غده بزاقی ساب مندیولار راست	- جراحی رزکشن غده ساب مندیولار راست (مرداد ۱۳۷۵)
۴۷ سالگی (۱۴۰۰-۱۳۹۹)	۱۳۹۹/۷/۲۲- یک ندول Solid حاوی کلسیفیکاسیون در لوب راست تیروئید و توده هایپواکری هتروژن در غده پاراتیروئید راست ۱۴۰۰/۲/۱۶- توده مالیگنانت سرویکال در خط وسط گردن در قدام استخوان هیوئید ۱۴۰۰/۲/۵- یک کسیت در پستان چپ ۱۴۰۰/۶/۲۳- آدنوپاتی سرویکال نامتقارن، عمدتاً در لوزه پالاتین چپ و سمت چپ گردن	- IHC سرویکال: آدنوکارسینوما داکتال تهاجمی متاستاتیک با منشا کارسینوما غدد بزاقی و مجرای بزاقی	- ۳۰ جلسه رادیوتراپی اکسترنال با کبالت (پایان ۱۳۷۵/۱۰/۲۵) - جراحی توده سرویکال (رزکشن ساب متال) و رزکشن غدد لنفاوی ژوگلودیگاستریک (۱۴۰۰/۵/۹) - ۲۸ جلسه رادیوتراپی اکسترنال گردن (پایان ۱۴۰۰/۱۱/۱۱)
۴۸ سالگی (۱۴۰۰-۱۴۰۱)	۱۴۰۰/۱۰/۵- توده هایپواکری در پاروتید چپ، آدنوپاتی‌های سرویکال دوطرفه و ندول‌های دوطرفه تیروئید ۱۴۰۱/۲/۲۵- تعدادی لنف نود هایپواکری در سمت چپ گردن در غده پاروتید مشاهده شد.	- IHC لنف‌نود پاروتید چپ: آدنوکارسینوما بافت لنفوئید - IHC لنف‌نودهای سرویکال راست و چپ (Level III, IV) پس از جراحی: آدنوکارسینوما متاستاتیک، احتمالاً با منشا غده بزاقی	- توتال پاروتیدکتومی و اکسیزیون ورید ژوگولار (۱۴۰۱/۲/۷) - شش کورس شیمی درمانی هر سه هفته (۱۴۰۱/۶/۳۰) (پایان)
۴۹ سالگی (۱۴۰۱-۱۴۰۰)	۱۴۰۱/۷/۱۸- درگیری لنف‌نودهای سمت راست و چپ گردن (در لوب چپ تیروئید و زنجیره ژوگولر راست) ۱۴۰۲/۱/۱۵- لنفادنوپاتی گردنی در دوطرف زنجیره ژوگولار	- بی‌پسی لنف‌نود: کارسینوما متاستاتیک - پاتولوژی جراحی: آدنوکارسینوما در سرویکال راست	- دو دوره شیمی درمانی (پایان ۱۴۰۱/۸/۲۸) - لنفادنکتومی دوطرفه گردنی و جراحی اکسیزیون توده گردنی راست (لنف‌نود سوپراکلاویکولار راست، لنف‌نودهای چسبیده به ژوگولار چپ) (۱۴۰۲/۱/۱۷)
۵۰ سالگی (۱۴۰۲)	۱۴۰۲/۵/۱۰- چندین لنف‌نود سرویکال و توراسیک، چندین ندول دوطرفه در ریه‌ها و ضایعات پاروتید سمت چپ دیده شد. ۱۴۰۲/۱/۴- پاسخ متابولیک تقریباً کامل به درمان (کاهش سایر لنف‌نود سرویکال و توراسیک از بین رفتن ندول‌های ریوی و ضایعات پاروتید سمت چپ)	- شش کورس شیمی‌درمانی (پایان ۱۴۰۲/۹/۱۹).	

جدول ۲: مقایسه گزارش حاضر با مطالعات مشابه در زمینه درمان سیستمیک کارسینوم آدنوئید کیستیک (ACC) متاستاتیک عودکننده

نویسنده	نوع مطالعه/تعداد بیماران	محل ضایعه و وضعیت بیماری	درمان سیستمیک	پاسخ/ پیامد
Lorini L. و همکاران ^۱	مطالعه گذشته‌نگر، ۹۵ بیمار	ACC سر و گردن، عودکننده یا متاستاتیک	رژیم‌های مختلف شیمی‌درمانی / درمان هدفمند	عمدتاً بیماری پایدار، تعداد کمی پاسخ نسبی
Mimica X. و همکاران ^۶	چندمرکزی، ۲۲۶ بیمار	سرطان‌های غدد بزاقی با متاستاز دوردست	شیمی‌درمانی تسکینی/ درمان هدفمند	اثربخشی محدود، میانگین بقا حدود ۲۱ ماه
Taralli S. و همکاران ^۸	گزارش مورد	ACC پاروتید با متاستاز ریوی	درمان سیستمیک همراه با پایش PET/CT	پیشرفت بیماری علی‌رغم درمان
Saleh E. و همکاران ^۹	مرور ۱۰ ساله	ACC غدد بزاقی	جراحی، رادیوتراپی، شیمی‌درمانی	شیمی‌درمانی اثر متوسط داشت، پاسخ کامل گزارش نشد
Tokat ÜM. و همکاران ^{۱۰}	گزارش مورد	ACC غدد اشکی با متاستاز ریوی و عود درمانی شده	ایمونوتراپی شخصی شده (Anti-PD-1 + anti-CTLA-4)	پاسخ کامل (CR) پس از شکست RT/CT
Caballero M. و همکاران ^{۱۱}	گزارش مورد	ACC ساب‌مندیولار با متاستاز ریوی	شیمی‌درمانی مترونومیک (پاکلی‌تاکسل با دوز کم) + عوامل هدفمند (ستوکسیماب)	پاسخ طولانی مدت به درمان و پایداری بیماری بیش از ۱ سال

دارند و از نظر بافت‌شناسی متنوع هستند. ۱۲ ACC غدد بزاقی یک کنسر تهاجمی بسیار نادر، با رشد آهسته و نرخ عود بالا است که ۱٪ از تومورهای ناحیه Oromaxillofacial را شامل می‌شود. این تومور بیشتر در غدد بزاقی مینور دیده می‌شوند و در غدد بزاقی ساب‌مندیولار و پاروتید به‌ندرت دیده می‌شود.^{۱۳ و ۱۴} سیر بالینی آن آهسته اما مداوم است که با تهاجم Perineural مشخص می‌شود و اکثر بیماران پس از درمان اولیه، عود بیماری را تجربه می‌کنند.^{۱۵ و ۱۶} جدای از محل منشأ و استیج تومور، وجود "هر گونه توده Solid" و ترانسفورمیشن/ تمایززدایی گرید بالا در بافت شناسی با پیش‌آگهی منفی بالا مرتبط است.^{۱۷ و ۱۸}

بیمار گزارش شده ما سابقه ACC ساب‌مندیولار داشت که تحت جراحی رزکشن و رادیوتراپی قرار گرفت و ۲۵ سال پس از بهبودی کامل، در سونوگرافی یک توده Solid مالیگنانت در گردن مشاهده شد که آدنوکارسینومای متاستاتیک با منشأ غدد بزاقی و مجاری بزاقی تشخیص داده شد. بنابراین اگرچه ACC غدد بزاقی ماژور نادر هستند، اما احتمال متاستاز دیرهنگام و عود مکرر باید در این بیماران در نظر گرفته شود. در کارسینومای غدد بزاقی و مجاری



شکل ۱: اسکن توموگرافی کامپیوتری/ انتشار پوزیترون توموگرافی (PET/CT) صورت و گردن که توده را در غده پاروتید چپ نشان می‌دهد (۱۴۰۲/۹/۲۷).

بحث

آدنوکارسینومای کیستیک غدد بزاقی، دوره‌های بالینی طولانی دارند که با رشد آهسته، عودهای موضعی متعدد و متاستازهای دوردست دیرهنگام، معمولاً به ریه، پستان، کبد و استخوان مشخص می‌شوند.^۲ تومورهای بدخیم غدد بزاقی تظاهرات بالینی ناهمگنی

موضعی انجام می‌شود. جراحی با حاشیه‌های واضح و آزاد همیشه هدف جراحان سر و گردن بوده و در اکثر موارد روش درمانی است.^{۱۹} گزارش شده است بیماران که تحت عمل جراحی دیسکشن گردنی قرار گرفتند دوره متاستاز بهتری را نشان می‌دهند، اما توصیه شده که این روش باید به سطوح I تا III لنف‌نودها محدود شود.^{۲۱}

در بیمار گزارش شده ما به دلیل شدت بالای بیماری و عودهای مکرر طی مدت چهار سال، دو مرتبه جراحی رزکسیون کامل تومور و لنفادنکتومی گردنی، توتال پاروتیدکتومی و دیسکسیون ورید ژوگولار انجام شد. همچنین چندین دوره رادیوتراپی و شیمی‌درمانی ادجوانت انجام شد.

لنفادنکتومی یک گزینه جراحی برای بیماران با درگیری لنف‌نودها و/یا شک رادیولوژیک به گسترش به لنف‌نود می‌باشد. دیسکشن لنف‌نود در انواع دیگر ضایعات بدخیم نیز به خوبی تأیید شده است.^{۲۲} بنا بر این، در این نوع کارسینوما نیز باید مورد توجه قرار گیرد. اگرچه، این روش جراحی می‌تواند در درازمدت عواقبی داشته باشد که ممکن است ناشی از درگیری آناتومیکی عصب صورتی باشد. بنا بر این، عوارض آسیب عصبی، انقباض زخم، اپیدرمولیز یا Leak of chyle ممکن است رخ دهد.^{۲۳} اگرچه در بیمار ما هیچگونه عارضه Facial palsy مشاهده نشد.

عوامل شیمی‌درمانی کلاسیک در بهترین حالت اثر ضدتوموری متوسطی را در بیماران مبتلا به کارسینوما عودکننده یا متاستاتیک نشان می‌دهند.^{۲۴} شیمی‌درمانی به تنهایی برای درمان آدنوکارسینوما غدد بزاقی موثر نیست و یا تأثیر کمی نشان می‌دهد. همچنین شیمی‌درمانی تنها در درمان موارد غیرقابل برداشت، مراحل پیشرفته، ضایعات عودکننده و یا شکست درمان‌های قبلی، نتایج متناقضی را نشان داده است.^۹

رادیوتراپی به تنهایی نیز برای درمان آدنوکارسینوما غدد بزاقی موثر و کافی نیست و تنها در مراحل پیشرفته بیماری و موارد Nonresectable به عنوان درمان ادجوانت انجام می‌شود.^۹ پرتودرمانی پس از جراحی در بیماران با مشخصه‌های پرخطر، مانند تهاجم پری‌نورال و لنف‌نود عروقی، عودهای موضعی و حاشیه‌های جراحی بسته توصیه می‌شود.^{۲۳} تأثیر مثبت رادیوتراپی ادجوانت بر کنترل

بزاقی بیش از ۵۰٪ از بیماران عود موضعی و یا متاستاز دور را نشان می‌دهند که این میزان در بیماران با تومورهای گرید بالا بیشتر است.^{۲۵} ریه‌ها و پستان شایعترین محل‌های متاستاز هستند که ضایعه اولیه از طریق مسیرهای پری‌واسکولار به این مناطق گسترش می‌یابد.^۹ همچنین احتمال متاستاز به لنف‌نودهای سرویکال بالاست (۴۷٪ تا ۶۸٪ در زمان تشخیص).^{۱۸}

در بیمار ما نیز عودهای مکرر همراه با درگیری‌های متعدد لنف‌نود سرویکال دوطرفه، تومور در غده پاروتید و بافت تیروئید و همچنین چندین متاستاز دوردست به پستان، تخمدان و ریه‌ها مشاهده شد. از آنجایی که متاستاز می‌تواند خیلی آهسته ظاهر شود، لذا تشخیص زود هنگام برای بهبود پروگنوز و کیفیت زندگی بیمار ضروری است. معاینه هیستوپاتولوژی ابزار تشخیصی استاندارد طلایی برای چالش برانگیزترین کارسینوماهای سر و گردن است و ایمونوهیستوشیمی معمولاً برای تشخیص دقیق انواع مختلف کارسینوما استفاده می‌شود.^{۱۹} در بیمار ما در IHC توده سرویکال گیرنده‌های آندروژن (AR)، استروژن و پروژسترون (ER و PR) منفی بودند، اما مارکرهای GATA3, CKAE1/AE3, CK7 CK5/6, CK20 مثبت بودند. لذا می‌توان از این نتایج برای تشخیص افتراقی در موارد پروفایل‌های ایمونوهیستوشیمی مشابه استفاده کرد.

با توجه به تمایل بالای کارسینوما غدد بزاقی، برای عود و متاستاز، حتی با وجود اکسیزیون شدید (Severe excision)، درمان این بیماران بسیار چالش‌برانگیز است.^۵ تومورهای عود کننده غدد بزاقی، نسبت به تومور اولیه درمان شان دشوارتر و چالش‌برانگیزتر است. این به دلیل ارتباط نزدیک آنها با عصب صورت (Facial) در غدد بزاقی پاروتید و ساب‌مندیبولار و سایر ساختارهای حیاتی در این ناحیه است.^{۲۰} از طرف دیگر، نادر بودن و ناهمگونی گسترده ACC غدد بزاقی از انجام کارآزمایی بالینی آینده‌نگر جلوگیری کرده است، و تصمیمات درمانی براساس مطالعات غیرتصادفی و/یا سری‌های گذشته‌نگر اتخاذ شده‌اند. درمان انتخابی برای این بیماران شامل جراحی با یا بدون رادیوتراپی بعد از عمل است.^۵

بهترین روش جراحی برای این تومورهای نادر هنوز مشخص نیست. معمولاً بسته به اندازه تومور (بیشتر یا کمتر از ۴ cm) و گسترش تومور خارج غده‌ای، جراحی پاروتیدکتومی و یا رزکسیون

گردن و ریه محو گردیدند و PET scan بعد از شش ماه هنوز منفی بوده است. بنابراین اگرچه جراحی تنها درمان موثر در تومورهای گرید بالا است، با این حال درمان سیستمیک جهت کنترل بیماری و افزایش بقا در ACC پیشرفته متاستاتیک توصیه می‌شود. نتیجه‌گیری: مورد گزارش شده ما ماهیت تهاجمی، پیشرونده و متاستاتیک ACC غدد بزاقی و اهمیت مداخله زود هنگام را نشان می‌دهد. با توجه به اینکه پاسخ کامل به درمان سیستمیک با رژیم بوسازیموآب+آدریامایسین+سیس پلاتین مشاهده شد، می‌توان از این روش برای مدیریت مناسب این ضایعات بدخیم نادر استفاده کرد. همچنین با توجه به رشد آهسته و احتمال بالای عودهای موضعی و متاستازهای دیر هنگام و دور، توصیه می‌شود این بیماران برای مدت طولانی پس از درمان اولیه فالوآپ شوند و حتی در بیماران بدون علامت، پیگیری را بدون انجام اقدام درمانی تا زمان علامت‌دار شدن بیماری مدنظر قرار داد.

موضعی و بهبود بقا در بدخیمی‌های غدد بزاقی ماژور گزارش شده است که می‌تواند در تصمیم‌گیری درمانی برای این کارسینومای چالش‌برانگیز کمک کند.^{۲۴} درمان ACC متاستاتیک براساس مشی تومور از Surveillance در بیماران با بیماری Stable تا انجام شیمی‌درمانی و همچنین انجام NGS و درمان براساس جهش‌های BRAF V600E و RET fusion یا AR و HER2 در بیماری پیشرونده متفاوت است. اما همانطور که گفته شد در بیمار ما، با توجه به عدم وجود درمان استاندارد شیمی‌درمانی و تاثیر کم اغلب داروها و رژیم‌ها و با توجه به محدودیت‌های ما از لحاظ دسترسی و انجام NGS و پیشرفت سریع بیماری و متاستاتیک شدن بیماری (که تحت درمان با Carboplatin+Taxel بود)، ما از رژیم بوسازیموآب (آواستین)+آدریامایسین+سیس پلاتین استفاده نمودیم که به خوبی باعث کنترل بیماری پیشرونده شد و در پایان شش کورس کموتراپی پاسخ کامل به درمان دراماتیک مشاهده گردید و تمام متاستازها در

References

- Belulescu IC, Margaritescu C, Dumitrescu CI, DĂguci L, Munteanu C, Margaritescu OC. Adenoid Cystic Carcinoma of Salivary Gland: A Ten-Year Single Institute Experience. *Curr Health Sci J*. 2020; 46(1):56-65.
- Vathiotis IA, Johnson JM, Argiris A. New systemic therapies in salivary gland cancer. In *Critical Issues in Head and Neck Oncology: Key Concepts from the Eighth THNO Meeting 2023* Mar 28 (pp. 327-345). Cham: Springer International Publishing. Mannelli G, Comini LV, Sacchetto A, Santoro R, Spinelli G, Bonomo P, et al. Estimating survival after salvage surgery for recurrent salivary gland cancers: Systematic review. *Head Neck* 2022;44:1961-75.
- Mannelli G, Comini LV, Sacchetto A, Santoro R, Spinelli G, Bonomo P, et al. Estimating survival after salvage surgery for recurrent salivary gland cancers: Systematic review. *Head and neck*. 2022;44(8):1961-75.
- Geiger JL, Ismaili N, Beadle B, Caudell JJ, Chau N, Deschler D, et al. Management of Salivary Gland Malignancy: ASCO Guideline. *J Clin Oncol*. 2021;39:1909-41.
- Lorini L, Ardighieri L, Bozzola A, Romani C, Bignotti E, Buglione M, et al. Prognosis and management of recurrent and/or metastatic head and neck adenoid cystic carcinoma. *Oral Oncology*. 2021;115:105213.
- Mimica X, McGill M, Hay A, Karassawa Zanoni D, Shah JP, Wong RJ, et al. Distant metastasis of salivary gland cancer: Incidence, management, and outcomes. *Cancer*. 2020;126:2153-62.
- Taralli S, Martino A, Cancellieri A, Calandriello L, Lococo F, Caldarella C. Adenoid cystic carcinoma of the parotid gland: a first case report on 11C-methionine PET/CT detection of histologically confirmed pulmonary metastases. *Acta Oncologica*. 2022;61:669-71.
- Saleh E, Ukwas A. Adenoid Cystic Carcinoma of Salivary Glands: A Ten-Year Review and an Assessment of the Current Management, Surgery, Radiotherapy, and Chemotherapy. *Int J Otolaryngol*. 2023;2023:7401458.
- Tokat Ü M, Adibi A, Aydın E, Özgü E, Bilgiç Ş N, Tutar O, et al. Personalized Immunotherapy Achieves Complete Response in Metastatic Adenoid Cystic Carcinoma Despite Lack of Conventional Biomarkers. *Curr Oncol*. 2024;31:5838-49.
- Caballero M, A ES, Tagliapietra A, Grau JJ. Metastatic adenoid cystic carcinoma of the salivary gland responding to cetuximab plus weekly paclitaxel after no response to weekly paclitaxel alone. *Head Neck*. 2013;35:E52-4.
- Skálová A, Hyreza MD, Leivo I. Update from the 5th Edition of the World Health Organization Classification of Head and Neck Tumors: Salivary Glands. *Head Neck Pathol*. 2022;16(1):40-53.
- Tuan HX, Tu N-HT, Duc NM. Adenoid cystic carcinoma of the parotid gland. *Radiol Case Rep* 2023;18:1069-72.
- Low A, Kadir AJ, Wong KT, Choo MM. A Case of Neglected, Recurrent Adenoid Cystic Carcinoma of Parotid Gland. *Ophthalmic Plast Reconstr Surg*. 2021;37.
- Bradley PJ. Adenoid cystic carcinoma evaluation and management: progress with optimism! *Curr Opin Otolaryngol Head Neck Surg*. 2017;25:147-53.
- Skalova A, Leivo I, Hellquist H, Agaimy A, Simpson RHW, Stenman G, et al. High-grade Transformation/Dedifferentiation in Salivary Gland Carcinomas: Occurrence Across Subtypes and Clinical Significance. *Adv Anat Pathol*. 2021;28:107-18.
- Atallah S, Casiraghi O, Fakhry N, Wassef M, Uro-Coste E, Espitalier F, et al. A prospective multicentre REFCOR study of 470 cases of head and neck Adenoid cystic carcinoma: epidemiology and prognostic factors. *Eur J Cancer*. 2020;130:241-9.
- Boon E, Bel M, van Boxel W, van der Graaf WTA, van Es RJJ, Eerenstein SEJ, et al. A clinicopathological study and prognostic factor analysis of 177 salivary duct carcinoma patients from The Netherlands. *Int J Cancer*. 2018;143:758-66.
- Alzahrani RA. A Rare Case of Recurrent Carcinoma Ex Basal Cell Adenoma of the Parotid Gland. *Cureus*. 2023;15:e46891.

19. Hanna DC ,Dickason WL, Richardson GS, Gaisford JC. Management of recurrent salivary gland tumors. *Am J Surg*. 1976;132:453-8.
20. Luksic I, Sutton P. Elective neck dissection in adenoid cystic carcinoma of head and neck: yes or no? A systematic review. *Eur Arch Otorhinolaryngol*. 2019;276:2957-62.
21. Sareen R, CL. P. Case Report: Case report: a rare salivary gland tumor [version 1; peer review: 2 approved with reservations]. *F1000Research*. 2012;1.
22. Ülkü Ç H, Oltulu P, Avunduk MC. High-Grade Basal Cell Adenocarcinoma Arising from the Parotid Gland: A Case Report and Review of the Literature. *Turk Arch Otorhinolaryngol*. 2017;55:187-90.
23. Katano A, Yamashita H. Adjuvant Radiotherapy for Major Salivary Gland Malignancies: Impact on Locoregional Control and Survival Outcomes. *In Vivo*. 2023;37:2792-5.

complete response to systemic treatment in a patient with progressive and metastatic adenoid cystic carcinoma (ACC) of the salivary glands: a case report

Seyed Mohammad Hosseini
M.D.
Saba Mohammadalizadeh
M.D.*
Sanaz Arvin M.D.

Department of Radiotherapy,
School of Medicine, Ahvaz
Jundishapur University of Medical
Sciences, Ahvaz, Iran.

* Corresponding author: Department of
Radiotherapy, School of Medicine,
Ahvaz Jundishapur University of
Medical Sciences, Ahvaz, Iran.
Tel: +98-61-33743057
E-mail: saba.m.alizadeh@gmail.com

Abstract

Received: 20 Feb. 2025 Revised: 28 Feb. 2025 Accepted: 12 Apr. 2025 Available online: 21 Apr. 2025

Background: Adenoid cystic carcinoma (ACC) is a rare neoplasm of the major salivary glands, characterized by a slow-growing tumor, wide local infiltration, perineural spread, a propensity to local recurrence and distant metastasis, and has a poor prognosis. Although surgery and radiotherapy are considered standard treatments, the role of systemic therapy in advanced and metastatic stages remains unclear and rarely results in complete remission. Due to the rarity and limited number of reported cases, here, we report a complete response with systemic treatment in a case of metastatic ACC of the salivary gland.

Case Presentation: The patient is a 50-year-old woman with a history of ACC of the submandibular salivary gland at 20 years old. No recurrence of the disease was observed until, at 47 years old, when metastatic adenocarcinoma with salivary gland origin was diagnosed. From the age of 47 to 50 years, multiple cervical lymph node involvement, multiple masses in the parotid gland and thyroid tissue, as well as distant metastasis to the breast, ovary, and lungs were observed. The patient underwent cervical lymphadenectomy, total parotidectomy, and several courses of radiotherapy and chemotherapy. After six cycles of the Bevacizumab + Adriamycin + Cisplatin regimen, radiologic evaluation confirmed a complete response to the treatment with the disappearance of pulmonary nodules and parotid lesions. The patient is currently under follow-up.

Conclusion: Our reported case shows the aggressive nature of recurrent metastatic ACC of the salivary gland and the positive effect and importance of systemic treatment in these patients. Because the metastasis can appear very slowly, early diagnosis is essential for a better prognosis. These rare malignant lesions should be followed up for a long time after initial treatment due to slow growth, frequent recurrence and late and distant metastasis possibility. This case highlights the potential of systemic therapy to induce complete response even in extensively metastatic disease, suggesting that further clinical trials may be warranted.

Keywords: adenoid cystic carcinoma, metastasis, parotid gland, salivary gland, surgical excision, recurrence.

