

اوستئوسارکومای مندیبل به صورت یک ضایعه تومورال محیطی: گزارش یک مورد

چکیده

دریافت: ۱۴۰۴/۰۱/۱۷ ویرایش: ۱۴۰۴/۰۱/۲۳ پذیرش: ۱۴۰۴/۰۲/۲۴ آنلاین: ۱۴۰۴/۰۳/۰۱

زمینه و هدف: اگرچه استئوسارکوم در ناحیه سر و گردن بیماری نسبتاً نادری است (۱/۲٪ از کل تومورهای بدخیم دهانی و فک و صورت)، اما شایع‌ترین نوع تومور بدخیم اولیه استخوان در کودکان و جوانان محسوب می‌شود. استئوسارکوم به دلیل نادر بودن، ماهیت بدخیم و رفتار تهاجمی خاص خود شناخته می‌شود که این ویژگی‌ها همگی منجر به دشواری در روند تشخیص دقیق آن می‌گردد.

معرفی بیمار: بیمار مردی ۳۸ ساله، متأهل، اهل شهرستان اسدآباد استان همدان بود که با شکایت از حس برق‌گرفتگی ناگهانی و همچنین وجود ضایعه در کف دهان در اسفند ماه ۱۴۰۳ به بخش بیماری‌های دهان، فک و صورت دانشکده دندانپزشکی همدان مراجعه نموده است.

نتیجه‌گیری: این گزارش اهمیت در نظر گرفتن استئوسارکومای مندیبل را در تشخیص افتراقی ضایعات تومورال محیطی نشان می‌دهد. بیان چنین مواردی می‌تواند به درک بهتر تظاهرات بالینی غیرمعمول و نیز کمک به تصمیم‌گیری دقیق‌تر و آگاهانه بالینی منجر شود.

کلمات کلیدی: تومور استخوانی بدخیم، فک پایین، استئوسارکوما، ضایعه تومورال محیطی.

حمیدرضا عبدالصمدی^۱، پردیس محمودوند^{۲*}، زهرا پورقلی تکریمی^۲، الهه علی‌پور^۲

۱- گروه بیماری‌های دهان، مرکز تحقیقات دندانپزشکی، دانشکده دندانپزشکی، دانشگاه علوم پزشکی همدان، همدان، ایران.
۲- گروه بیماری‌های دهان، دانشکده دندانپزشکی، دانشگاه علوم پزشکی همدان، همدان، ایران.

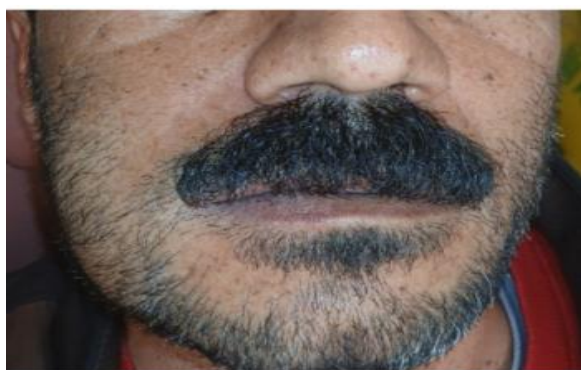* نویسنده مسئول: همدان، دانشگاه علوم پزشکی همدان، دانشکده دندانپزشکی، گروه بیماری‌های دهان.
تلفن: ۰۶۵-۱۷۸۳۸۸۴۳
E-mail: mahmoudvandpardis@gmail.com

مقدمه

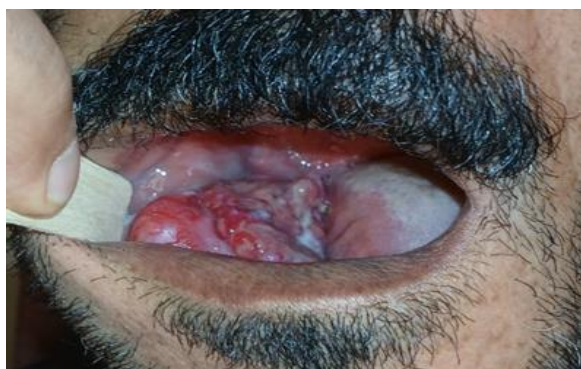۸۰٪ از کل موارد این بیماری را تشکیل می‌دهد که عمدتاً افراد در دهه اول و دوم زندگی را تحت تاثیر قرار می‌دهد.^۲ ریسک فاکتورها شامل پرتو درمانی و شیمی درمانی قبلی، بیماری پازه و شرایط ژنتیکی هستند.^۳ شایع‌ترین محل‌های استئوسارکوم در کودکان، متافیز استخوان‌های بلند است.^۴ تومورهایی که استخوان‌های محوری و جمجمه‌ای-صورتی را درگیر می‌کنند، بیشتر در بزرگسالان دیده می‌شوند تا کودکان. با این حال، بزرگسالان نیز می‌توانند با بیماری در استخوان‌های اندام تحتانی، مشابه کودکان، مواجه شوند.^۵

استئوسارکوم یک تومور بدخیم اولیه و نادر استخوان است که با تولید ماتریکس استئوئید توسط سلول‌های بدخیم مشخص می‌شود.^۱ استئوسارکوم به انواع مرکزی (مانند نوع متعارف، تلائنژکتاتیک)، داخل مغز استخوان و سطحی (مانند پاراستئال، پریوستئال) طبقه‌بندی می‌شود که هر کدام دارای ویژگی‌های بالینی و هیستولوژیکی متمایزی هستند. استئوسارکوم متعارف شایع‌ترین نوع استئوسارکوم است و

راست را درگیر کرده بود و به واسطه وسعت ضایعه مذکور در کف دهان، زبان به سمت چپ منحرف شده بود. سطح ضایعه صاف و لویوله بود. ضایعه مذکور بدون پایه بوده و قوام آن Rubbery بود. در سطح ضایعه در برخی نواحی اروژن و در برخی نواحی دیگر کراتوز مشاهده شد. رنگ ضایعه نسبت به مخاط اطراف اریتروماتوز بود (شکل ۲).



شکل ۱: نمای خارج دهانی ضایعه



شکل ۲: نمای داخل دهانی ضایعه

در سابقه پزشکی بیمار هیچگونه بیماری سیستمیکی یافت نشد. بیمار اظهار می‌داشت حدوداً سه سال پیش دندان مولر سوم سمت راست مندیبل کشیده شده است اما پس از کشیدن دندان مذکور بیمار همچنان درد داشته و به واسطه درد دوباره به دندانپزشک معالج

اکثر بیماران مبتلا به استئوسارکوم با درد موضعی در محل اولیه تومور که معمولاً چند هفته ادامه داشته است، مراجعه می‌کنند. درد اغلب پس از آسیب شروع می‌شود و ممکن است شدت آن به مرور زمان تغییر کند. علائم سیستمیک مانند تب، کاهش وزن و ضعف عمومی معمولاً وجود ندارند.^۳ اولین آزمایش تشخیصی در بیماران مشکوک به استئوسارکوم، معمولاً رادیوگرافی ساده از محل تومور است.^۶

تصویربرداری رزونانس مغناطیسی (MRI) برای ارزیابی تهاجم ضایعه به بافت نرم و ساختارهای عصبی-عروقی، میزان جایگزینی مغز استخوان، ضایعات جهشی و گسترش به مفاصل مجاور ضروری است. سی‌تی‌اسکن (CT) برای بررسی بی‌نظمی‌های کورتیکال، محل شکستگی‌ها، معدنی شدن و درگیری عصبی-عروقی مفید است.^۷ بیوپسی برای تشخیص استئوسارکوم ضروری است. برداشتن نهایی تومور باید شامل مسیر بیوپسی نیز باشد، زیرا این مسیر ممکن است با سلول‌های توموری آلوده شود. جراح باید مسیری را برای بیوپسی انتخاب کند که در جراحی آینده گنجانده شود. سطح آلکالین فسفاتاز و لاکتات دهیدروژناز ممکن است افزایش یابد، اما تشخیصی نیستند. درمان متعارف استئوسارکوم شامل ترکیبی از شیمی‌درمانی Neo adjuvant و Adjuvant است.^۷

در این مقاله یک مورد استئوسارکوم که به بخش بیماری‌های دهان، فک و صورت دانشکده دندان پزشکی همدان مراجعه نموده است، گزارش می‌گردد.

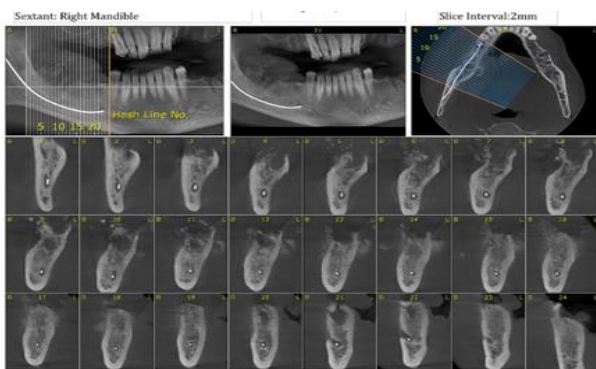
معرفی بیمار

بیمار مردی ۳۸ ساله، متأهل، اهل شهرستان اسدآباد استان همدان بود که با شکایت از حس برق گرفتگی و وجود ضایعه در کف دهان به بخش بیماری‌های دهان، فک و صورت دانشکده دندان پزشکی همدان مراجعه نموده است. در معاینه خارج دهانی اسیمتری مشهود بود. تورم منتشر در سمت راست صورت مشاهده شد، که از گوشه دهان شروع شده و تا بوردر تحتانی مندیبل و بوردر خلفی راموس گسترش پیدا کرده بود (شکل ۱).

در معاینه داخل دهانی، ضایعه‌ای اگزوفیتیک تومور لایک به ابعاد ۸×۵×۲ سانتی‌متر که کل وستیبول باکال و لینگوآل مندیبل سمت

میتوتیک افزایش یافته را نشان داد. این سلول‌ها به صورت ورقه‌های جامد چیده و تشکیل استئوئید بدخیم شامل تراکول‌های معدنی شده و غیرمعدنی شده نازک را ایجاد کرده‌اند که این سلول‌های نئوپلاستیک آن‌ها را محاصره نمودند. همچنین تمایز غضروفی نئوپلاستیک وسیع با ossification اندوکندرال (استخوان‌سازی در بافت غضروفی) نیز مشاهده شد.

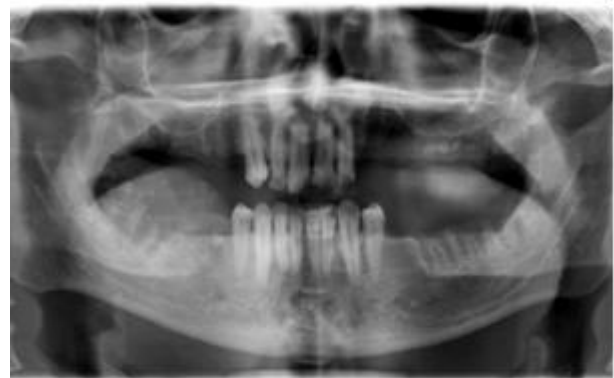شکل ۵ نشان دهنده رسوب اولیه سیمان استخوانی و سلول‌های پراکنده استئوکلاست و غضرفی در لابلاهی آن است. در شکل ۶ حضور سلول‌های مزانشیمال دوکی شکل و اپی‌تلویید با آتیبی هسته‌ای خفیف تا متوسط در یک استرومای غضروفی میکرووییدی جلب توجه می‌کند.



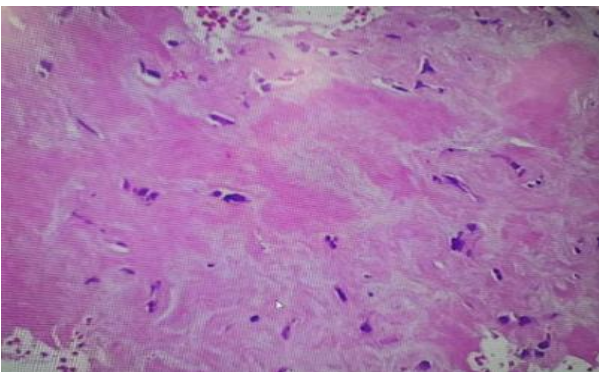
شکل ۴: نمای CBCT ضایعه

مراجعه نموده است، پس از تصویر برداری ریشه شکسته باقی مانده رویت شد که در ساکت دندان‌های باقی مانده است و پس از آن دندانپزشک معالج تصمیم به خارج نمودن ریشه مذکور به وسیله جراحی می‌کند و سپس حدوداً از یک ماه پیش ضایعه‌ای وسیع خونریزی دهنده و دردناک همراه با حس برق گرفتگی در دهان بیمار ظاهر شده است.

بهداشت دهان بیمار قابل قبول بود. پس از ثبت کلیه علائم بالینی و اظهارات بیمار و با در نظر گرفتن وسعت بالینی ضایعه، یک رادیوگرافی پانورامیک برای بیمار تجویز شد که یک رادیولوژیست با بوردر نامشخص در ناحیه پرمولر دوم تا بوردر خلفی راموس سمت راست مندیبل را نشان داد (شکل ۳).



شکل ۳: نمای پانورامیک ضایعه



شکل ۵: رنگ آمیزی هماتوکسیلین-اِئوزین که نشان‌دهنده رسوب اولیه سیمان استخوانی و سلول‌های پراکنده استئوکلاست و غضرفی.

در CBCT بیمار در مقطع کراس سکشنال یک ضایعه هیپودنس هتروژن با حدود Poorly defined و ماهیت مخرب در قسمت Right post body mandible دیده شد. واکنش پریوستی اشعه خورشیدی در برخی نواحی دیده شد و همچنین بوردر فوقانی کانال الوئولار تحتانی به صورت دست نخورده دیده شد (شکل ۴).

به منظور تشخیص نهایی، بیوپسی انجام شد. نمای هیستولوژیک ضایعه نشان‌دهنده تومور بدخیم مزانشیمی با ماهیت سارکومایی است که حضور سلول‌های نئوپلاستیک با هسته‌های پلی‌مورفیک هیپرکروماتیک، نسبت بالای هسته به سیتوپلاسم (n/c) و فعالیت

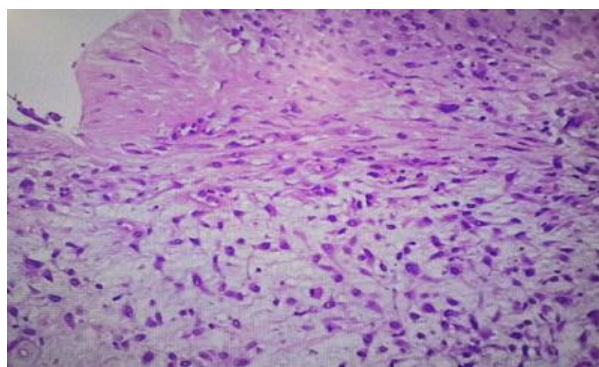
دردناک همراه با حس برق گرفتگی در دهان بیمار ظاهر شده است. قابل توجه‌ترین یافته در معاینه فیزیکی توده بافت نرم است که اغلب بزرگ و حساس به لمس است. توده ممکن است افزایش عروقی پوست را نشان دهد.^۳ تورم منتشر در سمت راست صورت که از گوشه دهان شروع شده و تا بوردر تحتانی مندیبل و بوردر خلفی راموس گسترش پیدا کرده است در بیمار مورد بحث دیده شد.

اگرچه در فک‌ها، استئوسارکوم‌های متعارف که فک پایین و فک بالا را درگیر می‌کنند، تمایل بیشتری به مردان نشان می‌دهند، برخی از مطالعات تمایل کمی به زنان را گزارش کرده‌اند. ضایعات در فک پایین بیشتر از فک بالا گزارش شده‌اند، اگرچه برخی مطالعات توزیع مساوی در هر دو ناحیه را پیشنهاد می‌کنند.^{۱۰} به دلیل موقعیت آناتومیکی استئوسارکوم‌های فک پایین، دندان پزشکان در ۴۵٪ از موارد اولین افرادی هستند که ضایعه را ارزیابی می‌کنند. متأسفانه، به دلیل تشخیص نادرست، در دو سوم موارد دندان خارج می‌شود و نیمی از بیماران با آنتی‌بیوتیک درمان می‌شوند.^{۱۱}

در مورد حاضر، بیمار مردی ۳۸ ساله بود که با ضایعه‌ای در فک پایین مراجعه کرد، که مطابق با گزارش‌های موجود در متون علمی است.

در نماهای رادیوگرافی ضایعه‌ای با حدود نامشخص را نشان می‌دهند که از متافیز استخوان منشا گرفته و دارای نواحی استئوبلاستیک و یا استئولیتیک، واکنش پریوستال و یک توده بافت نرم است.^۷ در این بیمار، نمای پانورامیک یک رادیولوسنسی با بوردر نامشخص نشان داد و در نمای CT واکنش پریوستی اشعه خورشیدی در برخی نواحی دیده شد.

Hornicek و همکاران بیان داشتند که تشخیص هیستولوژیک استئوسارکوم به حضور سلول‌های توموری سارکوماتوز بدخیم همراه با تولید ماتریکس استئوئید یا استخوان بستگی دارد. آنها همچنین اظهار داشتند که استئوسارکوم‌ها از سلول‌های بنیادی مزانشیمی ناشی می‌شوند که توانایی تمایز به بافت فیبروز، غضروف یا استخوان را دارند.^{۱۲} در بیمار مذکور، تومور بدخیم مزانشیمی با ماهیت سارکومایی، سلول‌های نئوپلاستیک با هسته‌های پلی‌مورفیک هیپرکروماتیک، تشکیل استئوئید بدخیم و همچنین تمایز غضروفی نئوپلاستیک وسیع با ossification اندوکندرال دیده شد. طبق مطالعه Janeway و همکاران به‌طور کلی مدیریت اولیه بیماران شامل موارد



شکل ۶: رنگ آمیزی هماتوکسیلین-ائوزین، سلول‌های مزانشیمال دوکی شکل و اپی‌تلیوید با آتیبی هسته‌ای خفیف تا متوسط در یک استرومای غضروفی میکرووییدی

در نهایت این ضایعه در تشخیص میکروسکوپی استئوژنیک سارکوما تعیین گردید و بیمار برای بررسی بیشتر و ادامه درمان به بیمارستان بعثت همدان ارجاع داده شد.

بحث

استئوسارکوم شایع‌ترین و کشنده‌ترین نوع تومور استخوان است. این بیماری دارای شیوع دو مرحله‌ای است، به طوری که اولین اوج آن در کودکان به‌عنوان سرطان اولیه استخوان و اوج دوم در بزرگسالان به‌عنوان سرطان ثانویه مرتبط با درمان‌های پرتویی یا سایر بیماری‌ها دیده می‌شود.^۸ سلول‌های توموری در این بیماری استخوان نابالغی تولید می‌کنند که به‌عنوان استئوئید شناخته می‌شود.^۷

با وجود نادر بودن، استئوسارکوم به‌طور خاص تهاجمی است و در ۲۰٪-۱۰٪ از بیماران، شواهدی از متاستازهای ماکروسکوپی در زمان تشخیص مشاهده می‌شود. متاستازها بیشتر در ریه‌ها و پس از آن در استخوان‌های دیگر رخ می‌دهند.^۹ با وجود پیشرفت‌های درمانی، پیش‌آگهی برای بیماران مبتلا به استئوسارکوم همچنان ضعیف است، به طوری که میزان بقای پنج ساله برای بیماری موضعی تقریباً ۷۰٪-۶۰٪ و برای بیماری متاستاتیک کمتر از ۳۰٪ است.

اکثر بیماران مبتلا به استئوسارکوم با درد موضعی در محل اولیه تومور که معمولاً چند هفته طول کشیده است، مراجعه می‌کنند.^۳ در مورد حاضر از یک ماه پیش ضایعه‌ای وسیع خونریزی دهنده و

دندان، دندان‌پزشک، متخصص بیماری‌های دهان و فک، انکولوژیست، جراح فک و صورت، متخصصان سرطان، متخصص تغذیه، روان‌پزشک یا روان‌شناس و مددکار اجتماعی باشد. جامعه دندان‌پزشکی مسئولیت آموزش، تشخیص زودهنگام، تشخیص و ارجاع موارد سرطان دهان به همکارانی که در درمان این بیماری مهارت دارند را بر عهده دارد.^{۱۰}

در جدول ۱ به به پنج مورد استئوسارکوم مندیبل اشاره شده است.

زیر است: ۱- جراحی، درمان استاندارد برای کنترل موضعی است. ۲- شیمی‌درمانی Neo adjuvant اغلب برای تسهیل جراحی استفاده می‌شود، اگرچه هیچ مزیتی در بقای قطعی بیمار نسبت به شیمی‌درمانی adjuvant ندارد^۳- رادیوتراپی معمولاً برای استئوسارکوم استفاده نمی‌شود، مگر در موارد تومورهای غیرقابل جراحی یا small cell osteosarcoma در این مطالعه درمان جراحی برای بیمار در نظر گرفته شد.^{۱۳} سرطان دهان به بهترین شکل از طریق یک تیم مدیریت می‌شود. چنین تیمی ممکن است شامل یک بهداشت‌کار دهان و

جدول ۱: مقایسه پنج مورد استئوسارکوم مندیبل

نویسنده و سال	منبع	سن و جنس بیمار	محل ضایعه	یافته‌های بالینی / تشخیصی	درمان و نتیجه
Aarthi و همکاران (۲۰۲۴)	Cureus	زن، ۳۸ ساله	فک پایین چپ	درد و تورم خفیف، رادیوگرافی و هیستوپاتولوژی تشخیص را تایید کردند	جراحی محافظه‌کارانه، بدون عود در پیگیری
Navas-Aparicio و همکاران (۲۰۲۳)	J Korean Assoc Oral Maxillofac Surg	مرد، ۳۳ ساله	فک پایین	بدون علامت، یافته‌های رادیوگرافی متنوع	جراحی، بدون عود در پیگیری
Harazono و همکاران (۲۰۲۴)	ScienceDirect	زن، ۶۶ ساله	فک پایین	ویژگی‌های هیستوپاتولوژیک استئوبالستوما، بدون تغییر در ژن FOS	جراحی، بدون عود در پیگیری
Tamura و همکاران (۲۰۲۴)	ScienceDirect	مرد، ۵۴ ساله	فک پایین	تومور بزرگ، درمان با بازسازی عملکردی	جراحی، بدون عود در پیگیری
Merchant و همکاران (۲۰۲۲)	Ann Otolaryngol Rhinol	زن، ۶۲ ساله	فک پایین	تورم سخت استخوانی، سی‌تی‌اسکن کنتراست‌دار نشان‌دهنده ضایعه استخوانی با حاشیه نامنظم	جراحی، بدون عود در پیگیری

References

- Baumhoer D, Böbling TO, Cates JMM, et al. Osteosarcoma. In: *WHO Classification of Tumours Soft Tissue and Bone Tumours, 5th ed, The WHO Classification of Tumours Editorial Board (Ed), IARC Press, 2020. p.403.*
- Ozaki T, Flege S, Liljenqvist U, Hillmann A, Delling G, Salzer-Kuntschik M, Jürgens H, Kotz R, Winkelmann W, Bielack SS (2002) Osteosarcoma of the spine: experience of the cooperative osteosarcoma study group. *Cancer*. 94, 1069–1077.
- Wang LL, Gebhardt MC, Rainusso N. Osteosarcoma: Epidemiology, pathology, clinical presentation, and diagnosis. *UpToDate*. 2022.
- Ottaviani G, Jaffe N. The epidemiology of osteosarcoma. *Cancer Treat Res*. 2009; 152:3. 5.
- Kumar R, Kumar M, Malhotra K, Patel S. Primary Osteosarcoma in the Elderly Revisited: Current Concepts in Diagnosis and Treatment. *Curr Oncol Rep*. 2018; 20:13.
- Papagelopoulos PJ, Galanis EC, Vlastou C, et al. Current concepts in the evaluation and treatment of osteosarcoma. *Orthopedics*. 2000; 23:858.
- Messerschmitt PJ, Garcia RM, Abdul-Karim FW, Greenfield EM, Getty PJ. Osteosarcoma. *JAAOS-Journal of the American Academy of Orthopaedic Surgeons*. 2009;1;17(8):515-27.
- Mosca N, Alessio N, Di Paola A, Marrapodi MM, Galderisi U, Russo A, Rossi F, Potenza N. Osteosarcoma in a ceRNET

- perspective. *J Biomed Sci.* 2024; 31(1):59.
9. Miller, B.J.; Cram, P.; Lynch, C.F.; Buckwalter, J.A. Risk Factors for Metastatic Disease at Presentation with Osteosarcoma: An Analysis of the SEER Database. *J. Bone Jt. Surg.* 2013; 95, e89.
 10. Yeşilova E, Akgünlü F, Dolanmaz D, Yaşar F, Sener S. Osteosarcoma: a case report. *Eur J Dent.* 2007; 1(1):60-3.
 11. Kuo C, Kent PM. Young Adult With Osteosarcoma of the Mandible and the Challenge in Management: Review of the Pediatric and Adult Literatures. *J Pediatr Hematol Oncol.* 2019;41: 21–27.
 12. Hornicek FJ, Agaram N, Maki RG, Pollock RE. Bone sarcomas: preoperative evaluation, histologic classification, and principles of surgical management. *UpToDate website.* 2015.
 13. Janeway KA, Maki R, DeLaney TF. Chemotherapy and radiation therapy in the management of osteosarcoma. *UpToDate. Waltham, MA: UpToDate Inc. Available from: Available in: <https://www.uptodate.com/contents/chemotherapyand-radiation-therapy-in-the-management-of-osteosarcoma>.* 2018.

Mandibular osteosarcoma presenting as a peripheral tumoral mass: a case report

Hamidreza Abdolsamadi M.D.¹
 Pardies Mahmoudvand M.Sc.^{2*}
 Zahra Pourgholi Takrami
 M.Sc.²
 Elahe Alipour M.Sc.²

1- Department of Oral Diseases,
 Dental Research Center, School of
 Dentistry, Hamadan University of
 Medical Sciences, Hamadan, Iran.
 2- Department of Oral Diseases,
 Faculty of Dentistry, Hamedan
 University of Medical Sciences,
 Hamedan, Iran.

* Corresponding author: Department of
 Oral Diseases, Faculty of Dentistry,
 Hamedan University of Medical
 Sciences, Hamedan, Iran.
 Tel: +98-6517838843
 E-mail:
 mahmoudvandpardis@gmail.com

Abstract

Received: 06 Apr. 2025 Revised: 12 Apr. 2025 Accepted: 14 May. 2025 Available online: 22 May. 2025

Background: Although osteosarcoma in the head and neck region is relatively rare accounting for 2.1% of all malignant oral and maxillofacial tumors it is nevertheless regarded as the most common primary malignant bone tumor in children and young adults. In the craniofacial skeleton its overall occurrence remains uncommon, and that rarity contributes to diagnostic difficulty and occasional delay. The neoplasm is recognized simultaneously for its infrequency and its malignant character, and these features together can obscure recognition when early symptoms are muted or resemble more benign oral conditions. Because presentations may be subtle, careful clinical attention to patient-reported sensations and visible mucosal or submucosal changes is advisable. Early complaints may initially involve tingling paresthesia or awareness of a focal oral mass. Vigilance matters in everyday oral and maxillofacial practice.

Case Presentation: The patient was a 38-year-old married man from Asadabad County, Hamedan Province, who presented to the Department of Oral and Maxillofacial Diseases at the School of Dentistry, Hamedan, during February March 2025. He reported a tingling, electric-shock like sensation together with a lesion on the floor of the mouth. The persistence of the sensation and the presence of a visible lesion prompted evaluation in a specialized academic clinic. The demographic context, the anatomic location in the floor of the mouth, and the clear time frame are central features of the presentation. The chief complaint centered on the peculiar sensation and the discernible lesion, which together motivated clinical assessment in an oral and maxillofacial setting.

Conclusion: This report highlights the importance of considering mandibular osteosarcoma in the differential diagnosis of peripheral tumoral lesions. Reporting such cases can improve understanding of unusual clinical presentations and assist in more accurate clinical decision-making. The central message is unchanged: clinicians should include mandibular osteosarcoma among diagnostic possibilities when encountering peripheral lesions so that evaluation proceeds thoughtfully.

Keywords: malignant bone tumor, mandible, osteosarcoma, peripheral tumoral lesion.