

بررسی Gross Anatomy و پرتونگاری کشت Bone Matrix Glatin در شکستگی‌های استخوان درشت نی خرگوش

دکتر علیقل سبحانی، استادیار گروه آناتومی، دانشگاه علوم پزشکی تهران
دکتر بیژن رادمهر، استاد گروه آناتومی، دانشکده دامپزشکی دانشگاه تهران
دکتر احمدرضا راجی، عضو هیأت علمی دانشگاه فردوسی مشهد

Gross Anatomic and Radiographic Study of Bone Matrix Gelatin Implantation in Tibial Fracture of Rabbit

ABSTRACT

Different ossificant materials have been used for induction of bone repair in many studies, and bone matrix gelatin which contains bone morphogenic proteins is one of the best ones.

In present study we evaluated the role of this material in acceleration of bone repair in rabbit tibia.

A hole of 3.5mm diameter was made on right tibia of 10 and 12 rabbits as study and control group respectively. In the experiment group, in addition to Bone Wax, we applied bone matrix gelatin in the hole.

Radiographic images were taken in days 0, 20, 40 and 53 after operation. In 6 rabbits of each group, photographic pictures were also taken after exposure of entire bone. In 6 controls less degree of restoration were seen on day 53. In 4 experimental animals restoration were completed by this time and in 2 specimens repair processing were better than controls. This results shows that bone matrix gelatin can be used as an accelerator of bone repair.

Key Words: Ossification; Bone Matrix Gelatin; Tibia

چکیده

شد. در روزهای ۰، ۲۰، ۴۰ و ۵۳ پرتونگاری به صورت قدامی خلفی و جانبی تهیه گردید. همچنین تصاویری از استخوانهای درشتنی نمونه‌های شاهد و مورد آزمایش پس از کشتن حیوانات تهیه شده و روند ترمیم محل حفره در نمونه‌ها با هم مقایسه گردید. در ۶ نمونه شاهد تا ۵۳ روز بعد از عمل تنها مقدار کمی ترمیم استخوانی انجام شده بود ولی در ۴ مورد از نمونه‌های تحت آزمایش ترمیم استخوانی به طور کامل انجام گرفته بود و در دو مورد ترمیم بهتر از گروه شاهد بود. نتایج حاصله نشان‌دهنده مؤثر بودن این ماده در تسریع روند بازسازی استخوان است.

امروزه محققان بر روی پدیده هدایت استخوان‌سازی با مواد مختلف مطالعه نموده و در این زمینه نتایج رضایت‌بخشی در استفاده از ژلاتین ماتریکس استخوانی که حاوی پروتئین‌های شکل‌دهنده استخوان می‌باشد ارائه نموده‌اند.

در این پژوهش به بررسی نقش این ماده در تسریع ترمیم نقایص استخوانی پرداخته شده است. بدین منظور از استخوان‌های بلند ۱۰ سر خرگوش بالغ ژلاتین ماتریکس استخوانی تهیه گردید. ۱۲ سر خرگوش دیگر نیز بعنوان شاهد انتخاب گردید. در سطح داخلی استخوان دشت نی پای راست هر دو گروه حفره‌ای به قطر ۳/۵ میلی‌متر ایجاد گردید. علاوه بر Bone Wax، در گروه آزمایش در محل ایجاد حفره ۲ میلی‌گرم ژلاتین ماتریکس استخوانی قرار داده

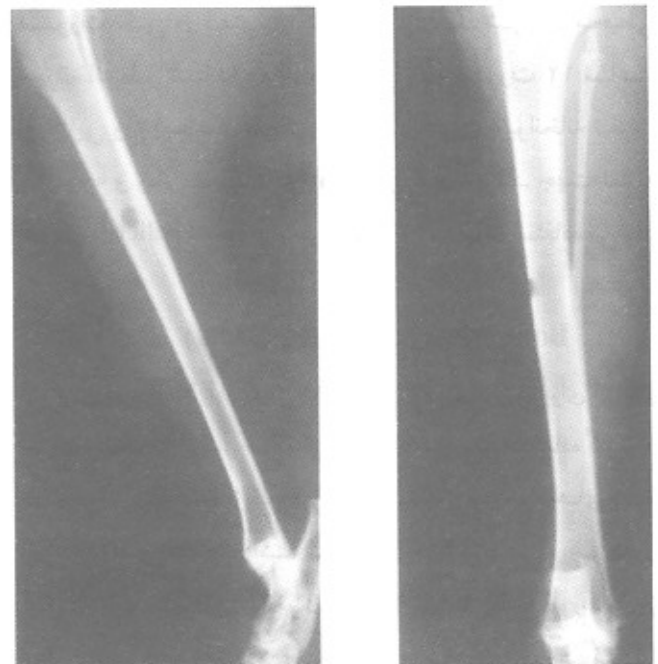مقدمه

درمان نقصهای استخوانی حاصل از تروما، عفونتهای استخوانی، نئوپلازیها و آنومالیهای تکاملی استخوان، از مسایل مهم علم پزشکی می باشد (۱). جهت یافتن روشهای مناسب و قابل دسترس، محققان از دیرباز در تلاش بوده اند تا مواد و روشهای مناسبی را ارائه نمایند. در این راستا می توان به استفاده از فاکتورهای رشد (۲)، پیوندهای استخوانی در مواقع لزوم (۳)، ماتریکس استخوانی فاقد مواد معدنی Demineralized Bone Matrix (DBMG) و مشتقات آن اشاره نمود (۱،۲). Senn به عنوان یک جراح برای اولین بار در سال ۱۸۸۹ جهت درمان استئومیلیت جمجمه سگ، با جایگزین کردن موضعی استخوان دمنرالیزه گاو به نتایج غیرمنتظره عالی در التیام شکستگی استخوان دست یافت (۴). Urist در سال ۱۹۶۵ جهت القاء استخوان سازی از ماتریکس ژلاتینی استخوان (BMG) استفاده نمود. بدین صورت که ژلاتین حاصل از استخوان متراکم را به صورت داخل عضلانی و زیرپوستی کشت داده و استخوان سازی داخل غضروفی را مشاهده کرد (۵). Reddi جهت القاء استخوان سازی از پودر استخوانی بدون مواد معدنی Demineralized Bone Powder (DBP) استفاده کرد و نتایج مثبتی ارائه نمود (۹).

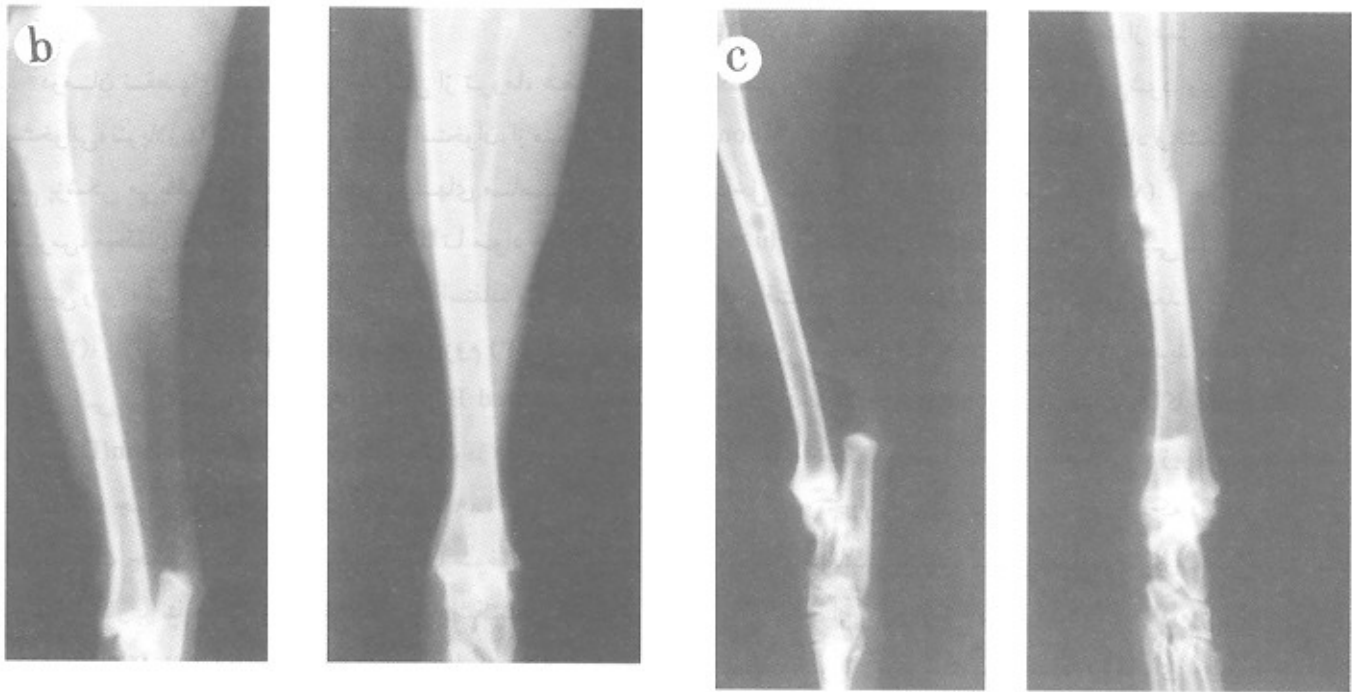
Yamashita و همکارانش با کشت BMG در عضله اسکلتی rat گزارش کردند که در روزهای ۵ و ۷ بعد از عمل یک نوع رسوب کلسیم و فسفر در محل کشت مشاهده می شود. وی این پدیده را Acelluar Mineral Deposition نام نهاد و تشکیل استخوان داخل غضروفی را تا روز ۲۱ بررسی کرد (۸،۷).

Hu و همکارانش با کشت ماتریکس ژلاتینی انسانی به صورت الوگرافت در عضله چهارسر رانی موش، بعد از ۲ هفته بافت غضروفی و بعد از ۳-۴ هفته استخوان سازی جدید و مغز استخوانی را مشاهده کردند (۹). Douglas و همکاران او با کارگذاری ماتریکس فاقد ماده معدنی به صورت داخل عضلانی و زیرپوستی در چهار رأس کره و چهار رأس اسب بالغ مشاهده کرد که در این حیوان نیز همچون جواندگان هدایت استخوان سازی صورت می گیرد. البته نحوه استخوان سازی از نوع داخل غشایی بوده و میزان القا در داخل عضله بیشتر از زیر پوست بوده است (۱۰). برای اولین بار در ایران پناهی در سال ۱۳۷۶ گزارش نمود که BMG حاصل از استخوان ران و درشتنی Rat، ۱۵ روز بعد از عمل کشت با تحریک سلولهای مزانشیمال تمایز نیافته (فیبروبلاستها، سلولهای اقماری و سلولهای خونی) و تغییر فنوتیپ آنها به سلولهای غضروفی و استخوانی موجب تشکیل استخوان می گردد (۱۱). سبحانی و همکارانش با کشت BMG در عضله راست شکمی موش صحرائی (با دیابت آزمایشی حاصل از Streptozotocin) گزارش نمودند که علیرغم به هم خوردن متابولیسم استخوانی در این حیوانات به خاطر دیابت، استخوان سازی داخل غضروفی به خاطر وجود BMG قابل رؤیت بوده است (۱۲).

تقریباً همه محققان معتقدند که خاصیت القاء استخوان سازی BMG به خاطر وجود BMPها در این ماده است. در همین راستا Wang و همکاران گزارش نمودند که BMPs می تواند موجب تسریع استخوان سازی در حیوانات آزمایشگاهی شود (۱۳). همچنین گزارش شده است که BMP-2 بر روی توده های مزانشیمی جوانه های اندام حرکتی اثر گذاشته و موجب تخریب شکل گیری غضروف و متعاقب آن مهار تکامل سلول های عضلانی در جنین می گردد (۱۴). اما استفاده مستقیم از BMG و BMPs جهت ترمیم نقائص استخوانی به سال های اخیر بر می گردد. Tuli و همکارانش با برداشتن نیمه فوقانی استخوان اولنا در ۲۰ سر خرگوش و قرار دادن قطعات ماتریکس استخوانی دمنرالیزه (DBMG) مشاهده کردند که در هفته دوازدهم بعد از عمل، در ۸۱٪ حیوانات استخوان تازه تشکیل شده و یک پل استخوانی ایجاد گردیده است (۱۵). به دنبال



شکل ۱- تصویر پرتونگاری از موقعیت نقص بعد از عمل جراحی و کشت BMG را نشان می دهد. تصویر سمت چپ به صورت Medio-lateral (ML) و تصویر سمت راست به صورت Antro-Posterior (AP) می باشد. این تصویر نشان دهنده درست بودن روند جراحی و طرز تهیه DBMG می باشد.



شکل ۲- تصاویر پرتونگاری از موقعیت نقص را بعد از ۲۱ روز نشان می‌دهد. تصاویر سمت چپ به صورت ML و سمت راست AP می‌باشد. در نمونه آزمایشی (b) محل نقص پر شده و کورتکس ناقصی تشکیل یافته است اما در گروه شاهد (c) چنین چیزی مشاهده نمی‌شود

خرگوش‌ها به صورت اتفاقی جهت تهیه BMG و ۱۲ سر دیگر جهت انجام عمل جراحی انتخاب شد. تمامی خرگوش‌ها به صورت تکی در قفس‌ها نگهداری گردیدند. شرایط محیطی حیوانخانه طبق استانداردهای مورد قبول به صورت ۱۲ ساعت روشنایی و ۱۲ ساعت تاریکی بود. دمای هوای حیوانخانه تقریباً ۲۲ درجه و رطوبت ۵۵ تا ۴۵ درصد را نشان می‌داد. جهت تغذیه حیوانات از Pellet مخصوص خرگوش‌ها و آب تهران استفاده می‌شد.

طرز تهیه Bone Matrix Gelatin (BMG)

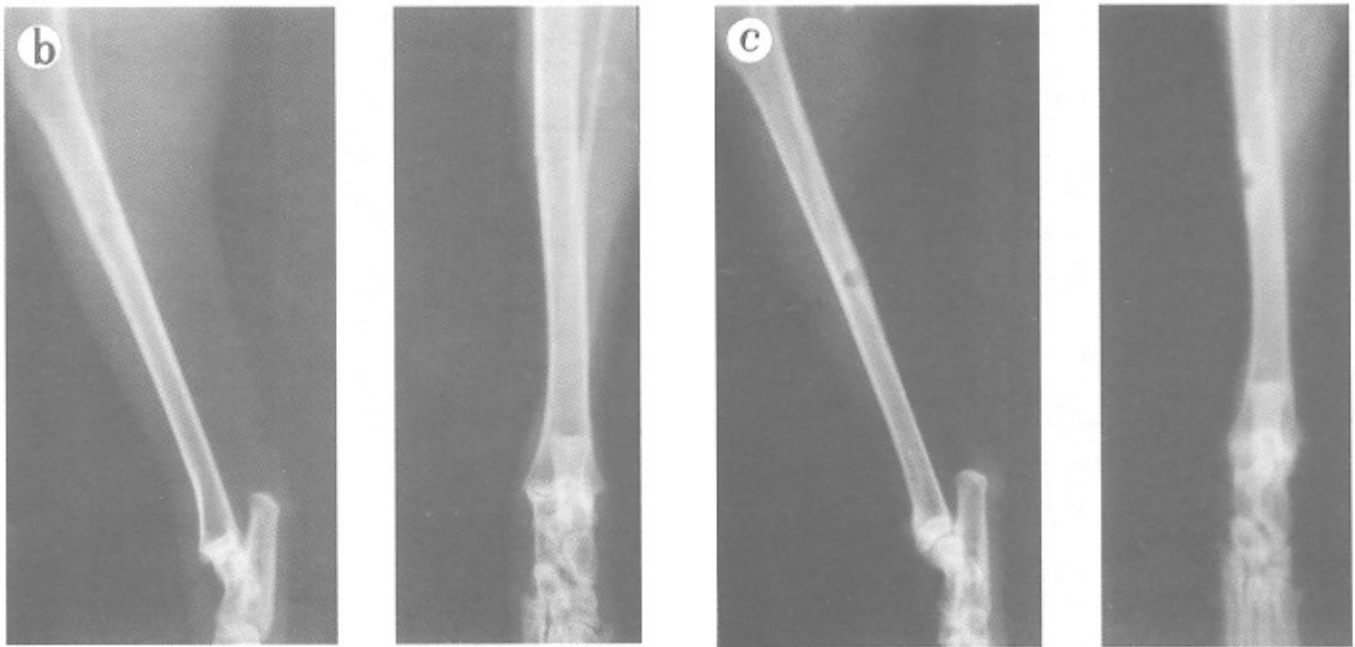
برای تهیه BMG از روش Urist (۲۰) استفاده شد. برای این کار استخوان‌های بلند خرگوش نر نژاد نیوزلند استفاده گردید. خرگوش‌ها با استفاده از کلروفورم کشته شدند و استخوان‌های بلند آنها femor و Tibia برداشته شده و در نیتروژن مایع غوطه‌ور گردید. سپس انتهای استخوان‌ها Spongial bone به طور کامل از دیافیز بریده شده بافت نرم، پیوست و مغز استخوانی نیز با وسواس تمام پاک گردیده و چندین بار در فسفات بافر (pH ۷/۴) و آب مقطر شستشو داده شدند. استخوان‌های حاصله به صورت قطعات (Chips) در آمده و به ترتیب مراحل زیر را گذراندند:
- استفاده از محلول کلروفورم - متانل به نسبت یک به یک جهت

ایشان، Nilsson در یک کار مشترک در محل شکستگی استخوان نازک نثی سگ از BMP استفاده نموده و به تأثیر ترمیمی این ماده در شکستگی‌ها پی بردند (۱۶). یکی از محققان BMG را به عنوان ماده القاء کننده استخوان در ۳۸ انسان استفاده کرده و به خاصیت هدایت استخوان‌سازی این ماده در ۹۵٪ موارد مهر تأیید گذاشت (۱۷). محقق دیگر با استفاده از BMG در ۲۴ انسان نتیجه بالا را با ۹۱/۷٪ موفقیت تأیید نمود (۱۸).

پژوهش حاضر با هدف بررسی نقش BMG در ترمیم استخوان Tibia که بیشترین تحمل وزن را دارد و متخصصین ارتوپدی معتقدند که ترمیم این استخوان‌ها مشکل بوده و به زمان بیشتری نیاز دارد (۱۹)، انجام شده است. جهت ارزیابی استخوان‌سازی از پرتونگاری استفاده شده است که از دیدگاه بررسی بالینی دارای اهمیت است.

روش و مواد

۲۲ سر خرگوش سفید نژاد نیوزلندی با سن ۲۴ هفته و با وزن تقریبی ۳/۷ kg از مؤسسه رازی حصارک تهیه گردید. ۱۰ سر از این



شکل ۳- تصاویر پرتونگاری از موقعیت نقص را بعد از ۴۲ روز نشان می‌دهد. تصاویر سمت چپ به صورت ML و سمت راست به صورت AP می‌باشد. در نمونه آزمایشی (b) محل نقص تقریباً کاملاً رفته و کورتکس نیز تشکیل یافته است اما در نمونه شاهد (c) محل نقص به طور نسبی پر شده اما کورتکس تشکیل نشده است.

۱۲ سر خرگوش (۶ مورد آزمایش و ۶ مورد شاهد) با تزریق ۲cc دیازپام و ۵۰ mg/kg کتامین (۲۱) بیهوش شدند. دست‌ها و پاهای خرگوش‌ها در حالت طاق‌باز در روی تختی به ابعاد ۴۰ × ۶۰ cm ثابت گردید. سطح داخلی پای راست خرگوش‌ها با استفاده از تیغ تراشیده شده، پاک گردیده و با بتادین شستشو داده شد. حدود ۲cm در زیر کندیل داخلی استخوان درشت‌نی یک برش طولی در پوست ایجاد گردیده و پریوست استخوان کنار زده شد. با استفاده از مته دندانپزشکی سوراخی به قطر ۳/۵ mm ایجاد گردید. سوراخ‌ها با استفاده از Bone Wax استریل هم در مورد شاهد و هم در مورد کنترل جهت جلوگیری از خونریزی شدید پرگردیدند. در مورد آزمایش ۵ mg از ماده BMG که قبلاً تهیه شده بود در محل قرار داده شده و پوست ناحیه با نخ ابریشم نمره صفر بخیه زده شده و نهایتاً با الکل ۷۰٪ و بتادین محل جراحی ضدعفونی گردید. به هر کدام از خرگوش‌ها جهت جلوگیری از عفونت ۲۰۰۰۰ IU/Kg پنی‌سیلین تزریق گردید و در قفسهای تکی با شرایط ذکر شده در بالا نگهداری شدند.

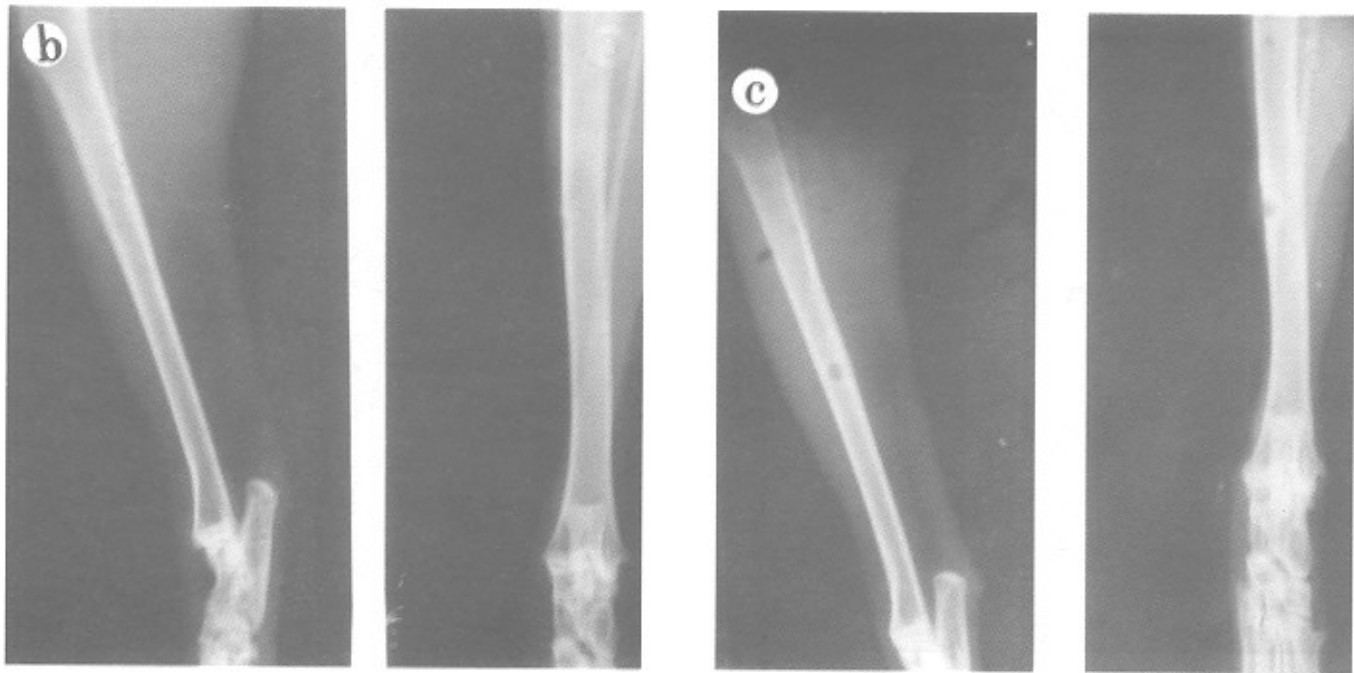
طرز تهیه تصاویر پرتونگاری و معمولی

تصاویر پرتونگاری در روزهای ۰، ۲۱، ۴۲ و ۵۳ بعد از عمل با

برداشتن چربی‌ها

- استفاده از اسید کلریدریک ۰/۶ نرمال جهت برداشتن مواد معدنی استخوان
- استفاده از کلسیم کلراید جهت برداشتن پروتئین پلی‌ساکاریدها با وزن ملکولی کم
- استفاده از EDTA جهت برداشتن پروتئین پلی‌ساکاریدها، سیالوپروتئین‌ها و فسفوپروتئین‌ها
- استفاده از لیتیم کلراید جهت برداشتن خرده ژلاتینی قابل حل استخوان
- تهیه ذرات (particle) ژلاتینی با ابعاد ۵۰-۷۵ μm با استفاده از نیتروژن مایع در منهای ۸۰ درجه سانتی‌گراد
- نگهداری در یخچال که این قطعات طبق نظر محققان حدود ۲ سال قابل استفاده است.
- لازم به تذکر است تمام مراحل بالا در محیط استریل صورت گرفته و تا مرحله تهیه ذرات در بین هر کدام از مراحل، استخوان‌ها سه بار با آب مقطر استریل شستشو داده شدند.

روش ایجاد شکستگی و عمل جراحی



شکل ۴- تصاویر پرتونگاری از مرفعیت نقص را بعد از ۵۳ روز نشان می‌دهد. تصاویر سمت چپ به صورت ML و سمت راست به صورت AP می‌باشد. در نمونه آزمایشی (b) علاوه بر این کد نقص به طور ترمیم یافته کالوس نیز شروع و به بازجذب نموده است اما در گروه شاهد (c) صرفاً نقص در حال پر شدن است.

عنوان یک عامل اطمینان جهت تأیید روند صحیح تهیه نمونه‌های DBMG می‌باشد. در این روز تصاویر تهیه شده هیچگونه دانسیته‌ای از ذرات BMG در گروه آزمایشی را نشان نداد که این نشاندهنده دمیترالیزه شدن کامل نمونه‌ها بود (شکل ۱).

- در روز ۲۱ دانسیته استخوان در محل نقص در نمونه‌های آزمایشی (دارای BMG) قابل ملاحظه بود (شکل ۲b) یعنی نقیصه با کلسیم پر شده و کورتکس ناقص تشکیل شده بود، اما نمونه‌های شاهد ترمیم قابل ملاحظه‌ای نداشت (شکل ۲c). به هر حال میزان کلسیفیکاسیون در این روز در هر دو گروه پایین بود.

- در روز ۴۲ در ۴ مورد از نمونه‌های آزمایشی (دارای BMG) پر شدن کامل نقیصه و تشکیل کورتکس (شکل ۳b) مشاهده می‌شد در صورتی که در گروه شاهد (شکل ۳c) صرفاً پر شدن نقیصه با کلسیم به طور ضعیف ملاحظه می‌شد.

- در روز ۵۳ نقایص نمونه‌های مورد آزمایش ترمیم یافته و به نظر می‌رسید که بازجذب (Remodeling) شروع شده است (شکل ۴b) اما در نمونه‌های شاهد (شکل ۴c) ترمیم ضعیفی صورت گرفته است.

نتایج تصاویر معمولی

این بررسی صرفاً زمانی مقدور بود که حیوان‌ها کشته،

استفاده از دستگاه پرتونگاری ثابت توشیبا مدل DC-12m با قدرت ۱۲۰ KV و جریان ۵۰۰ MA از دو نمای قدامی خلفی (AP) و داخلی خارجی (Medio-Lateral) برداشته شدند. برای این کار از کاستهای ۲۴ × ۳۰ cm بدون grade با قدرت ۴۰ KVP و ۱۰۰ FFD و زمان ۱۳ mAS استفاده گردید. عکس‌های گرفته شده در مدت یک دقیقه یا دستگاه و مواد تمام اتوماتیک ظاهر گشته و حدود ۱۵ دقیقه شستشو داده شده و در هوای اتاق خشک شدند. تجزیه و تحلیل آماری: با استفاده از نرم‌افزار SPSS، آزمون Mann-Whitney برای بررسی اختلاف استخوان‌سازی بین گروه آزمایش و شاهد صورت گرفت و $P < 0/05$ معنی‌داری تلقی شد.

یافته‌ها

نتایج پرتونگاری

در بررسی ۴۸ تصویر پرتونگاری با نماهای قدامی خلفی و طرفی (داخلی - خارجی) در فواصل زمانی ۰، ۲۱، ۴۲ و ۵۳ نتایج زیر حاصل گردید.

- روز صفر جهت اطمینان از روش صحیح کار بوده، همچنین به

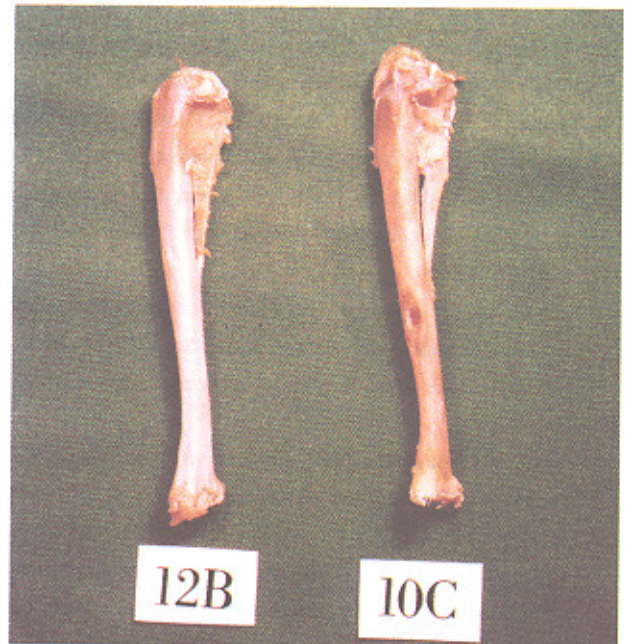
رضایت بخش است.

در این مطالعه جهت ترمیم نقص ایجاد شده از BMG استفاده گردید که این موضوع با پرتونگاری از BMG های تهیه شده مورد تأیید قرار گرفت. نظر به این که در پیوندهای استخوانی خودی و دیگر پیوندهای استخوانی نیز، که به طور بالینی صورت می‌گیرد، کلسیم موجود در استخوان پیوندی هیچ نقشی در مراحل ترمیم استخوانی ندارد (۲۴،۳) و این BMP ها هستند که هدایت استخوان سازی را به عهده دارند (۲۵،۱۴) اهمیت استفاده از این ماده (BMG) مشخص می‌گردد. در این تحقیق اولین پرتونگاری در روز عمل بود که صرفاً کنترل دقیق بودن عمل را نشان می‌داد. پرتونگاری بعدی در روز ۲۱ صورت گرفت، با توجه به اینکه اغلب محققان شروع استخوان سازی با واسطه BMG را از نقطه نظر بافت شناسی در فاصله روزهای ۱۴ تا ۲۱ ذکر کرده‌اند (۲۰،۱۱،۱۰). در این بررسی نیز پرتونگاری‌ها در نمونه‌های آزمایشی ترمیم نسبی را نشان می‌داد، یعنی نقیصه ایجاد شده به طور متوسط پر شده بود و کورتکس ناقص نیز تشکیل یافته بود. این نتیجه با یافته‌های پرتونگاری محققان دیگر (۲۷،۲۶) تأیید می‌شد با این تفاوت که آنها همراه از فاکتورهای رشد و مغز استخوان نیز استفاده کرده بودند.

مطالعه پرتونگاری در روز ۴۲ (هفته ششم) در نمونه‌های آزمایشی و کنترل مؤید پیشرفت واضح استخوان سازی در گروه آزمایشی بود یعنی نقیصه کاملاً پر شده و کورتکس نیز تشکیل شده بود، در صورتی که در گروه شاهد کورتکس تشکیل نشده بود. در این رابطه با توجه به مطالعه Andreshak و همکاران او که روند استخوان سازی را با استفاده از فاکتورهای رشد یک امر پیشرونده تا هفته نهم گزارش کرده‌اند (۲۱)، و اعلمی هرندی که معتقد به ترمیم ضعیف استخوان‌های اندام تحتانی نسبت به دیگر قسمت‌های بدن در انسان است (۳)، می‌توان این روند التیام را طبیعی دانسته و به نقش BMG به عنوان یک ماده القاء کننده استخوان سازی بیشتر پی برد.

تصاویر پرتونگاری حاصل از نمونه‌های آزمایشی و کنترل در روز ۵۳ (هفته هشتم)، نشان دهنده ترمیم کامل استخوان در ۴ مورد و ترمیم خیلی خوب در ۲ مورد از نمونه‌های آزمایشی بود، یعنی در ۴ مورد علاوه بر ترمیم، کالوس استخوانی شروع به بازجذب کرده بود، در صورتی که در گروه شاهد صرفاً نقیصه در حال پر شدن با کلسیم بود. این موضوع در تصاویر معمولی نیز که بعد از کشتن حیوانات و تمیز کردن بافت نرم از روی استخوانهای جراحی شده، تهیه شده قابل رؤیت است. باید یادآور شد که نظیر همین نتیجه را

پوست برداری شده و بافت نرم آنها تمیز شده باشد. بنابراین تنها ۱۲ نمونه (۶ مورد آزمایش و ۶ مورد کنترل) تصویر معمولی داشتیم. در این بررسی که به روش Bramalge (۲۲) صورت گرفت، مشاهده گردید که در ۴ مورد از نمونه‌های آزمایشی التیام استخوانی کامل بوده و ۲ مورد ترمیم خوبی نسبت به نمونه‌های شاهد داشتند و در روزهای ۲۱، ۴۲ و ۵۳ اختلاف معنی داری ($P = 0/0017$) بین گروه آزمایش و شاهد دیده شد (شکل ۵).



شکل ۵- تصویر معمولی در استخوان‌های جراحی شده بعد از ۵۳ روز بوده در این تصویر نیز نمونه آزمایشی (b) ترمیم کامل را نشان می‌دهد، اما نمونه شاهد (c) کاملاً ترمیم نیافته و محل نقص در شکل به وضوح قابل رؤیت است.

بحث

ترمیم نقایص استخوانی مخصوصاً شکستگی استخوان‌های بلند طی چهار مرحله شناخته شده صورت می‌گیرد که عبارتند از: ۱- تشکیل هماتوم بلافاصله بعد از آسیب و در جواب به آسیب ۲- استخوان سازی داخل غشایی اولیه ۳- تشکیل غضروف ۴- استخوان سازی داخل غضروفی و یا جایگزین شدن کندرو بلاست‌ها با استئوبلاست‌ها (۲۳،۲۲).

ارزیابی هر کدام از مراحل یاد شده ابزارها و روش‌های مخصوصی را می‌طلبد. در این تحقیق جهت ارزیابی میزان ترمیم استخوان از پرتونگاری استفاده گردیده است که با توجه به دیر جوش بودن استخوان‌های اندام تحتانی (۳)، نتایج این مطالعه

حال با توجه به اینکه اغلب پژوهشگران نقش القایی BMG را در داخل عضلات، در زیر پوست در ناحیه فک و صورت (۲۴،۱۹) و یا در صورت انتخاب استخوانهای بلند بیشتر در اندامهای فوقانی (۲۱) بررسی نموده‌اند که در معرض ضربات ضعیف‌تری قرار دارند، نتیجه این تحقیق می‌تواند در نوع خود امیدوارکننده بوده راه‌گشای تحقیقات بعدی در این زمینه باشد.

محققان دیگر در روی استخوانهای غیر از اندام تحتانی (۲۹،۲۱) گزارش کرده‌اند که با کار ما از نظر نوع استخوان جراحی شده و نحوه تهیه BMG متفاوت بوده است.

نتایج آماری این کار نیز با گزارشهای Li (۱۶)، Hu (۲۲) که از این ماده در جراحیهای فک و صورت انسان استفاده نموده‌اند، تأیید می‌گردد، با این تفاوت که در این بررسی ماده مورد نظر در استخوان Tibia کار گذاشته شده بود و نوع نمونه حیوانی نیز متفاوت بود.

منابع

- Dana C, Covery MC, Douglas G. Bone healing by induction: Clinical perspectives. *Milliary Meckine* 1992; 157: 107-9.
- Canalis E, Mc Carthy, Centrella M. Growth factors and the regulation of bone remodeling. *J Clin Invest* 1988; 81: 277-81.
- Schwartz N, Schlag G. Fresh autogenic, frozen allogenic and decalcified allogenic bone grafts in dog. *J Bone Joint Surg Br* 1991; 73: 787-90.
- Senn N. On the healing of aseptic bone cavitis by implantation of antiseptic olecalcified bone. *Am J Med Sci* 1889: 216-40.
- Urist MR. Bone formation by autoinduction. *Sciences* 1965; 150: 393-99.
- Reddi AH, Anderson WA. Collageneous bone matric induced endochondral ossification and hemopoisis. *J Cell Biol* 1976; 69: 557-72.
- Yamashita K, Takaji T. Calcification of preceding new bone formation induced by demineralized bone matrix gelatin (DBMG). *Arch Histol cytol* 1992; 55: 31-43.
- Yamashita K, Takaji T. Ultrastructure of calcified muscle fiber at the implantation site of demineralized bone matrix gelatin. *Int J Exp pathol* 1993; 74: 547-52
- Hu X, Tao L, wang S, chen Y. Experimental and clinical examination of human insoluble bone matrix gelatin: A report of 24 cases. *Clinical Orthop* 1993; 293: 360-5.
- Douglas J, Clarke A. Respons to olemineralized bone matrix implantation in foal and adult horses. *Am J Vet Res* 1995; 56: 649-55.
- پناه‌ی م. کشت زلاتین ماتریکس استخوانی در عضله راست شکمی موش صحرايي [پایان‌نامه] دانشکده پزشکی دانشگاه تربیت مدرس. تهران. ۱۳۷۵.
- سبحانی ع. اثر دیابت آزمایشی در کلسیفیکاسیون بدون سلول و استخوان‌سازی جدید با استفاده از زلاتین ماتریکس استخوانی. *مجله پزشکی کوثر*. ۹۳-۱۸۳.
- Wang EA, Rosen V. Recombinant human bone morphogenic protein induces bone formation. *Proc Natl Acad Sci* 1990; 81: 2220-4.
- Wozney JM. Bone morphogenetic proteins. *Prog Growth Factor Res* 1989; 1: 267-80.
- Tuli SM, Singh AD. The osteoinductive property of decalcified bone matrix. *J Bone Joint surg* 1978; 6: 116-22.
- Nilsson OS, Unist MR. Bone repair induced by bone morphogenic protein in ulnar defect in dog. *J Bone Joint surg* 1986; 68B: 635-42.
- Jin DD. Bone Matrix gelatin: Clinical application in 38 cases. *Chung Hua Wai Tsa chih* 1991; 29: 312-4.
- Li F, Wang TY, Xia RX, Ma RZ. The clinical application of human bone matrix gelatin. *J Tongi Med univ* 1995; 15: 90-4.
- اعلمی هرندي ب. اصول ارتوپدی و شکسته‌بندی. چاپ ششم.
- Urist MR, iwata H. Bone morphogenesis in implants of indoluble bone gelatin. *Proc Natl Acad Sci* 1973; 12: 3511-5.
- Bostrom M, Joseph M. Use of morphogenic protein-2 in the rabbit ulnar nonunion model. *Clin Ortho Rel Res* 1996; 327: 272-82.
- Joyce ME, Jingshis L, Bolander ME. Transforming growth Factor-beta in the regulation of fracture repair. *Orthop Clin North Am* 1990; 21: 119-209.
- Reddi AH. Fracture repair process. *Clin Orthop Rel Res* 1998; 355: 266-572.
- Rabie AM, Deny N, Samman G, Hagg U. The effect of demineralized bone matrix on the healing of intramembranous bone grafts in rabbit skull defects. *J Dent Res* 1996; 75: 1045-51.
- Bramlage LR. Autologous cancellous bone grafting in the horse. *Proc Am Ass Equin Pract* 1981; 26: 243-7.
- Alan W, Yaasko M, Milane J. The healing of segmental bone defects induced by recombinant human Bone: Morphogenic prote (rh BMP-2) . *J bone joint surg* 1992; 5: 656-70.
- Gebhart M, Lane J. Effect of demineralized bone matrix (DBM) and bone marrow (BM) on bone defect repair: A radiographic, histologic and biomechanical study. *Ortho Trans* 1985; 9: 258-9.
- Rabie AM, Urist MR. Bone formation and repair. *Excerpta Medica International congress series*. 1997.
- Andreshak JL, Steven I. Tibial segmental defect repair: Chondrogenesis and Biomechanical strenght modulated by basic fibroblast growth factor. *Anatom Record* 1997; 284: 198-204.
- Bostrom MP. Expression of bone morphogenetic proteins in fracture healing. *Clin ortho Rel Res* 1998; 355s: s116-s23.
- Einhorn TA, lane J. The healing of segmental bone defect induced by demineralized bone matrix: A radiographic and biomechanical study. *J Bone and Joint surg* 1984; 66-A: 274-9.